

В. С. СЛАВЯНСКИЕ И ВЕННЫЕ ЖИВОТНЫХ

*АТЛАС
топографической
анатомии
сельскохозяйственных
животных*

III

ПЕТР ПОПЕСКО

Атлас

топографической анатомии

сельскохозяйственных животных

ПЕТР ПОПЕСКО

АТЛАС

ТОПОГРАФИЧЕСКОЙ АНАТОМИИ

СЕЛЬСКОХОЗЯЙСТВЕННЫХ ЖИВОТНЫХ

ТОМ 3 * ТАЗ И КОНЕЧНОСТИ

1968

СЛОВАЦКОЕ ИЗДАТЕЛЬСТВО СЕЛЬСКОХОЗЯЙСТВЕННОЙ ЛИТЕРАТУРЫ В БРАТИСЛАВЕ

РЕЦЕНЗЕНТЫ:

ПРОФ. Д-Р А. И. АКАЕВСКИЙ,
ЛАУРЕАТ ГОСУДАРСТВЕННОЙ ПРЕМИИ СССР

ПРОФ. Д-Р К. Й. ФРИД

ДОЦ. Д-Р В. КОМАРЕК, КАНДИДАТ НАУК

ПРОФ. Д-Р Ю. ШУТТА, КАНДИДАТ НАУК

*

ТЕРМИНЫ СО СЛОВАЦКОГО ОРИГИНАЛА

PETER POPESKO

ATLAS TOPOGRAFICKEJ ANATÓMIE

HOŠPODÁRSKYCH ZVIERAT, III. DIEL.

ПЕРЕВЕЛ

ПРОФ. Д-Р АНАТОЛИЙ ИВАНОВИЧ АКАЕВСКИЙ,
ЛАУРЕАТ ГОСУДАРСТВЕННОЙ ПРЕМИИ СССР

*

РЕДАКТОР ИЗДАТЕЛЬСТВА ВЕРА ШЕВЦОВА
СУПЕРОБЛОЖКА И ПЕРЕПЛЕТ В ОФОРМЛЕНИИ ХУДОЖНИКА
М. СЫХРИ
ТЕХНИЧЕСКИЙ РЕДАКТОР ЯН БЛУСКА

СДАНО В НАБОР 26-ОГО ИЮНЯ 1967 Г.
ПОДПИСАНО К ПЕЧАТИ 19-ОГО ИЮНЯ 1968 Г.
ФОРМАТ 64x85 СМ — ПЕЧ. Л. 32,25
УЧ. ИЗДАТ. Л. 33,32 — ТИРАЖ 6000 ЭЖ.
ИЗД. № 2466

СЛОВАЦКОЕ ИЗДАТЕЛЬСТВО
СЕЛЬСКОХОЗЯЙСТВЕННОЙ ЛИТЕРАТУРЫ
ЧССР, БРАТИСЛАВА, КРИЖОВА УЛ. 7
КНИТISK, Н. П., ЗАВОД 2
ЧССР, ПРАГА 2, СЛЕЗСКА УЛ. 13

*

S SLOVENSKÉ VYDAVATELSTVO
PODOHOŠPODÁRSKEJ LITERATURY
BRATISLAVA, CSSR 1968

11 Введение

КРУПНЫЙ РОГАТЫЙ СКОТ

- 14 Скелет грудной конечности крупного рогатого скота — медиальная поверхность — рис. 1
- 15 Мышцы грудной конечности крупного рогатого скота — медиальная поверхность — рис. 2
- 16 Скелет проксимальной части грудной конечности крупного рогатого скота — медиальная поверхность — рис. 3
- 17 Скелет проксимальной части грудной конечности крупного рогатого скота — дорсальная поверхность — рис. 4
- 18 Подмышечная область и плечо крупного рогатого скота — медиальная поверхность. 1-ый слой — рис. 5
- 19 Подмышечная область и плечо крупного рогатого скота — медиальная поверхность. 2-ой слой — рис. 6
- 20 Плечо и лопатка крупного рогатого скота — дорсальная поверхность. Удалены кожные мышцы и некоторые мышцы плечевого пояса — рис. 7
- 21 Лопатка (А) и плечо (В) крупного рогатого скота — поперечный распад. Уровень распада обозначен на рис. 7 — рис. 8
- 22 Лопатка и плечо крупного рогатого скота — дорсальная поверхность. Глубокий слой — рис. 9
- 23 Скелетотония артерий лопатки и плеча крупного рогатого скота — медиальная поверхность (по стереорентгенограмме) — рис. 10
- 24 Скелет нижней части грудной конечности крупного рогатого скота — дорсальная поверхность — рис. 11
- 24 Локтевой суглоб крупного рогатого скота — медиальная поверхность — рис. 12
- 25 Локтевой суглоб крупного рогатого скота — дорсальная поверхность — рис. 13
- 25 Скелет нижней части грудной конечности крупного рогатого скота — медиальная поверхность — рис. 14
- 26 Предплечье и нижняя часть конечности крупного рогатого скота — медиальная поверхность. Поверхностный слой — рис. 15
- 27 Предплечье и нижняя часть конечности крупного рогатого скота — медиальная поверхность. Глубокий слой — рис. 16
- 28 Предплечье и нижняя часть конечности крупного рогатого скота — дорсальная поверхность. 1-ый слой — рис. 17
- 29 Предплечье крупного рогатого скота — поперечный распад. Уровень распада обозначен на рис. 17 — рис. 18
- 30 Предплечье и нижняя часть конечности крупного рогатого скота — дорсальная поверхность. 2-ой слой — рис. 19
- 31 Скелетотония артерий предплечья и нижней части конечности крупного рогатого скота — медиальная поверхность (по стереорентгенограмме) — рис. 20
- 32 Нижняя часть грудной конечности крупного рогатого скота — медиальная поверхность — рис. 21
- 33 Синовиальные сумки и связки сужожилий на пальцах грудной конечности крупного рогатого скота — дорсальная поверхность — рис. 22
- 33 Синовиальные сумки и связки сужожилий на пальцах грудной конечности крупного рогатого скота — латеральная поверхность — рис. 23
- 34 Запястный сустав крупного рогатого скота — дорсальная поверхность — рис. 24
- 34 Связки третьего пальца левой грудной конечности крупного рогатого скота — дорсальная сторона. Видны пропиретимы между пальцами после удаления четвертого пальца и капсулы сустава — рис. 25
- 35 Пальцы правой тазовой конечности крупного рогатого скота — плантарная поверхность. Расовый чехол четвертого пальца удален — рис. 26
- 35 Пальцы левой тазовой конечности крупного рогатого скота — дорсальная поверхность. Расовый чехол удален — рис. 27
- 36 Экстензор. область таза и тазовой конечности крупного рогатого скота — вид ково стада — рис. 28
- 37 Мышцы таза и тазовой конечности крупного рогатого скота — вид ково стада — рис. 29
- 38 Скелет таза и тазовой конечности крупного рогатого скота — медиальная поверхность — рис. 30
- 39 Мышцы таза и тазовой конечности крупного рогатого скота — медиальная поверхность — рис. 31
- 40 Зад и бедро крупного рогатого скота — дорсальная поверхность. Поверхностный слой — рис. 32
- 41 Бедро крупного рогатого скота — поперечный распад. Разрезы (А, В) приведены в проксимальной части бедра; не присянь изображен на рис. 32 и 31 — рис. 33
- 42 Зад и бедро крупного рогатого скота — дорсальная поверхность. 2-ой слой — рис. 34
- 43 Бедро крупного рогатого скота — поперечный распад. Уровень распада (С, D) показан на рис. 33 и 31 — рис. 35
- 44 Зад и бедро крупного рогатого скота — дорсальная поверхность. 3-ий слой — рис. 36
- 45 Широкая связка таза крупного рогатого скота — рис. 37
- 46 Скелет таза и бедра крупного рогатого скота — медиальная поверхность. Левая половина таза удалена — рис. 38
- 47 Скелетотония артерий таза и бедра крупного рогатого скота — медиальная поверхность — рис. 39
- 48 Таз и бедро коровы — медиальная поверхность. 1-ый слой — рис. 40
- 48 Таз и бедро коровы — медиальная поверхность. 2-ой слой — рис. 41
- 49 Лопная область и область пахового канала быка. Удалены левая лопная конечность — рис. 42
- 51 Тазовые и половые органы быка in situ. Удалены левая половина брюшной стенки, таз и левая тазовая конечность — рис. 43
- 52 Молочная железа коровы in situ. Вид с левой стороны после удаления левой тазовой конечности — рис. 44
- 53 Тазовые органы коровы in situ — левая сторона. Удалены левая тазовая конечность и левая половина таза — рис. 45
- 54 Тазовые органы новорожденного бычка — левая сторона. Удалены левая тазовая конечность, преджелудки и кишечник — рис. 46
- 55 Органы таза новорожденной телки — левая сторона. Левая тазовая конечность, преджелудки и кишечник удалены — рис. 47
- 56 Придаточные подвздошные железы и мочевого пузыря быка — дорсальная поверхность — рис. 48
- 56 Левый семенник и придаток семенника быка — дорсальная поверхность — рис. 49
- 57 Половые органы коровы — дорсальная поверхность. Семенник дорсальной поверхности скрывает влагалище и шейка матки — рис. 50
- 58 Таз коровы — поперечный распад на уровне выхода таза. Видна кaudальную поверхность распада — рис. 51
- 59 Таз коровы — поперечный распад на уровне 4-ого крестцового позвонка. Вид на кaudальную поверхность распада — рис. 52
- 60 Скелет задних и нижней части конечности крупного рогатого скота — медиальная поверхность — рис. 53
- 61 Скелет голени и нижней части конечности крупного рогатого скота — дорсальная поверхность — рис. 54
- 62 Голень и нижняя часть конечности крупного рогатого скота — медиальная поверхность. 1-ый слой — рис. 55
- 63 Голень и нижняя часть конечности крупного рогатого скота — медиальная поверхность. 2-ой слой — рис. 56
- 64 Голень и нижняя часть конечности крупного рогатого скота — дорсальная поверхность. 1-ый слой — рис. 57

- 65 Голова крупного рогатого скота — поперечные разрезы. Уровни развития обозначены на рис. 57 — рис. 58
- 66 Голова и нижняя часть конечности крупного рогатого скота — дорсальная поверхность, 2-ой слои — рис. 59
- 67 Скелетология артерий голени и конца правой конечности крупного рогатого скота — медиальная поверхность (по стереорентгенограмме) — рис. 60
- 68 Коленный сустав крупного рогатого скота — латеральная поверхность — рис. 61
- 68 Коленный сустав крупного рогатого скота — медиальная поверхность — рис. 62
- 69 Скакательный сустав крупного рогатого скота — латеральная поверхность — рис. 63
- 69 Скакательный сустав крупного рогатого скота — медиальная поверхность — рис. 64

ОВЦА

- 70 Скелет правой грудной конечности овцы — медиальная поверхность — рис. 65
- 71 Мышцы правой грудной конечности овцы — медиальная поверхность — рис. 66
- 72 Мышцы левой грудной конечности овцы — латеральная поверхность — рис. 67
- 73 Область левой лопатки и плеча овцы — латеральная поверхность — рис. 68
- 74 Область правой лопатки и плеча овцы — медиальная поверхность, 1-ый слой — рис. 69
- 74 Область правой лопатки и плеча овцы — медиальная поверхность, 2-ой слой — рис. 70
- 76 Правая грудная конечность овцы — медиальная поверхность — рис. 71
- 77 Левая грудная конечность овцы — латеральная поверхность — рис. 72
- 78 Правая грудная конечность овцы — дорсальная поверхность — рис. 73
- 79 Правая грудная конечность овцы — латеральная поверхность — рис. 74
- 80 Скелет правой тазовой конечности овцы — медиальная поверхность — рис. 75
- 81 Мышцы таза и правой тазовой конечности овцы — медиальная поверхность — рис. 76
- 82 Мышцы таза и левой тазовой конечности овцы — латеральная поверхность — рис. 77
- 83 Таз и правая тазовая конечность овцы — медиальная поверхность — рис. 78
- 84 Левая сторона ягодиц и бедра овцы — латеральная поверхность — рис. 79
- 85 Органы таза овцы *in situ* с левой стороны. Левая тазовая конечность и левая половина таза удалены — рис. 80
- 86 Органы таза барана *in situ* с левой стороны. Левая тазовая конечность и левая половина таза удалены — рис. 81
- 87 Таз барана — поперечный разрез над седалищной костью. Вид сверху — рис. 82
- 88 Левая тазовая конечность овцы — латеральная поверхность — рис. 83
- 89 Правая тазовая конечность овцы — медиальная поверхность — рис. 84

КОЗА

- 90 Скелет дистального отдела левой грудной конечности козы — дорсальная поверхность — рис. 85
- 91 Скелет дистального отдела левой грудной конечности козы — латеральная поверхность — рис. 86
- 92 Концы левой грудной конечности козы — дорсальная поверхность — рис. 87
- 93 Концы левой грудной конечности козы — латеральная поверхность — рис. 88
- 94 Тазовые органы козы *in situ*. Вид со стороны брюшной полости — рис. 89

- 95 Тазовые органы козы *in situ* — левая сторона. Удалены левая тазовая конечность и левая половина таза — рис. 90
- 96 Скелет правой тазовой конечности козы — медиопланирная поверхность — рис. 91
- 97 Скелет левой тазовой конечности козы — дорсолатеральная поверхность — рис. 92
- 98 Концы правой тазовой конечности козы — медиопланирная поверхность — рис. 93
- 99 Мышцы, нервы и сосуды конца левой тазовой конечности козы — дорсолатеральная поверхность — рис. 94

СВИНЬИ

- 100 Скелет грудной конечности свиньи — латеральная поверхность — рис. 95
- 101 Скелет грудной конечности свиньи — медиальная поверхность — рис. 96
- 102 Мышцы грудной конечности свиньи — латеральная поверхность — рис. 97
- 103 Мышцы грудной конечности свиньи — медиальная поверхность — рис. 98
- 104 Подмышечная область и плечо свиньи — медиальная поверхность, 1-ый слой — рис. 99
- 105 Подмышечная область и плечо свиньи — медиальная поверхность, 2-ой слой — рис. 100
- 106 Плечо свиньи — латеральная поверхность — рис. 101
- 107 Скелетология артерий конца правой грудной конечности свиньи — холмская порода (использованы артерии по Н. Девосю) — рис. 102
- 108 Предплечье и конец конечности свиньи — медиальная поверхность — рис. 103
- 109 Мышцы, нервы и сосуды предплечья и конца конечности свиньи — латеральная поверхность — рис. 104
- 110 Мышцы, нервы и сосуды правой грудной конечности свиньи — дорсальная поверхность — рис. 105
- 111 Мышцы, нервы и сосуды правой грудной конечности свиньи — холмская порода — рис. 106
- 112 Скелет тазовой конечности свиньи — медиальная поверхность — рис. 107
- 113 Скелет тазовой конечности свиньи — латеральная поверхность — рис. 108
- 114 Мышцы таза и тазовой конечности свиньи — медиальная поверхность — рис. 109
- 115 Мышцы таза и тазовой конечности свиньи — латеральная поверхность — рис. 110
- 116 Глубокие мышцы таза и бедра свиньи — латеральная поверхность — рис. 111
- 117 Бедро свиньи — поперечные разрезы. Уровни разрезов (А, В) показаны на рис. 111 — рис. 112
- 118 Полость органа чрека (желеса) и кистриция (сперми) — дорсальная поверхность — рис. 113
- 119 Тазовые органы чрека *in situ* с левой стороны. Левая тазовая конечность и левая половина таза удалены — рис. 114
- 120 Полость органа свиньи — дорсальная поверхность — рис. 115
- 121 Тазовые органы свиньи *in situ* с левой стороны. Левая тазовая конечность и левая половина таза удалены — рис. 116
- 122 Таз и бедра свиньи — медиальная поверхность — рис. 117
- 123 Скелетология артерий конца тазовой конечности свиньи — медиальная поверхность — рис. 118
- 124 Мышцы, нервы и сосуды голени и конца конечности свиньи — латеральная поверхность — рис. 119

- 125 Мышцы, нервы и сосуды голени и конца конечности свиньи — медиальная поверхность — рис. 120

ЛОШАДИ

- 126 Скелет грудной конечности лошади — медиальная поверхность — рис. 121
- 128 Мышцы грудной конечности лошади — медиальная поверхность — рис. 123
- 129 Мышцы грудной конечности лошади — латеральная поверхность — рис. 124
- 127 Вены грудной конечности лошади (по В. Старостину) — медиальная поверхность — рис. 122
- 130 Скелет проксимального отдела грудной конечности лошади — латеральная поверхность — рис. 125
- 131 Скелет проксимального отдела грудной конечности лошади — медиальная поверхность — рис. 126
- 132 Мышцы, нервы и сосуды плеча лошади — медиальная поверхность, 1-ый слой — рис. 127
- 133 Мышцы, нервы и сосуды плеча лошади — медиальная поверхность, 2-ой слой — рис. 128
- 134 Мышцы, нервы и сосуды плеча лошади — латеральная поверхность — рис. 129
- 135 Плечо левой грудной конечности лошади — поперечные разрезы. Места разрезов показаны на рис. 129 — рис. 130
- 136 Скелетология сосудов области плеча лошади — медиальная поверхность — рис. 131
- 137 Скелетология артерий дистального отдела грудной конечности лошади — медиальная поверхность (по стереорентгенограмме) — рис. 132
- 138 Дистальный отдел скелета грудной конечности лошади — латеральная поверхность — рис. 133
- 139 Дистальный отдел скелета грудной конечности лошади — медиальная поверхность — рис. 134
- 140 Мышцы, нервы и сосуды дистального отдела грудной конечности лошади — латеральная поверхность — рис. 135
- 141 Предплечье левой грудной конечности лошади — поперечные разрезы. Места разрезов обозначены на рис. 135 — рис. 136
- 142 Мышцы, нервы и сосуды медиальной поверхности дистального отдела правой грудной конечности лошади — поверхностный слой — рис. 137
- 143 Мышцы, нервы и сосуды медиальной поверхности дистального отдела правой грудной конечности лошади — глубокий слой — рис. 138
- 144 Связки колена лошади — медиальная поверхность (по А. Биллеру) — рис. 139
- 145 Связки сустава плечевого сустава лошади — медиальная поверхность — рис. 140
- 146 Мышцы, нервы и сосуды плеча и лопатки левой грудной конечности лошади — холмская порода — рис. 141
- 147 Скелет тазовой конечности лошади — медиальная поверхность — рис. 142
- 148 Мышцы таза и тазовой конечности лошади — латеральная поверхность — рис. 143
- 149 Мышцы таза и тазовой конечности лошади — медиальная поверхность — рис. 144
- 150 Скелет лошади — вид сверху и слева — рис. 145
- 151 Мышцы таза и тазовой конечности лошади — вид сверху и слева — рис. 146
- 152 Скелет таза и проксимального отдела тазовой конечности лошади — латеральная поверхность — рис. 147

- 153 Скелет таза и проксимального отдела тазовой конечности лошади — медиальная поверхность рис. 148
- 154 Скелет таза лошади — дорсальная поверхность — рис. 149
- 155 Топография придаточных половых желез жеребца — рис. 150
- 156 Газовые органы жеребца *in situ* — левая сторона. Левая тазовая конечность и левая половина таза удалены — рис. 151
- 157 Газовые органы кобылы *in situ* — левая сторона. Левая половина таза и левая тазовая конечность удалены — рис. 152
- 158 Мышцы и нервы области таза и бедра лошади с левой стороны — поверхностный слой — рис. 153
- 159 Левое бедро лошади — поперечные разрезы — рис. 154
- 160 Мышцы, нервы и сосуды области таза и бедра лошади с левой стороны — глубокий слой — рис. 155
- 161 Левое бедро лошади — поперечные разрезы. Уровни разрезов (А, В) показан на рис. 153 и 154 — Уровни разрезов (С, D) показан на рис. 153 и 155 — рис. 156
- 162 Мышцы, нервы и сосуды области таза и бедра лошади — медиальная поверхность — рис. 157
- 163 Скелет конца правой тазовой конечности лошади — медиальная поверхность — рис. 158
- 164 Мышцы, нервы и сосуды дистального отдела левой тазовой конечности лошади — латеральная поверхность. Поверхностный слой — рис. 159
- 165 Левая голень лошади — поперечные разрезы. Места разрезов обозначены на рис. 159 — рис. 160
- 166 Мышцы, нервы и сосуды дистального отдела левой тазовой конечности лошади — латеральная поверхность. Глубокий слой — рис. 161
- 167 Мышцы, нервы и сосуды дистального отдела правой тазовой конечности лошади — медиальная поверхность — рис. 162
- 168 Скелетология артерий дистального отдела тазовой конечности лошади — медиальная поверхность (по стереорентгенограмме) — рис. 163
- 169 Конько лошади — рис. 164
- 169 Грудная конечность лошади — скитальный разрез ее конца (в Цемману) — рис. 165

СОБАКА

- 170 Скелет грудной конечности собаки — медиальная поверхность — рис. 166
- 171 Скелет конца левой грудной конечности собаки — дорсальная поверхность — рис. 167
- 172 Мышцы правой грудной конечности собаки — медиальная поверхность — рис. 168
- 173 Мышцы левой грудной конечности собаки — латеральная поверхность — рис. 169
- 174 Мышцы, нервы и сосуды лопатки и плеча правой конечности собаки — медиальная поверхность — рис. 170
- 175 Область плеча и предплечья собаки — поперечные разрезы. Уровни разрезов показан на рис. 170 и 172 — рис. 171
- 176 Мышцы, нервы и сосуды области правого предплечья собаки — медиальная поверхность — рис. 172
- 177 Мышцы, нервы и сосуды области левого предплечья собаки — латеральная поверхность — рис. 173
- 178 Мышцы, нервы и сосуды лопы левой грудной конечности собаки — дорсальная поверхность — рис. 174
- 179 Мышцы, нервы и сосуды лопы правой грудной конечности собаки — соларная поверхность — рис. 175
- 180 Скелет тазовой конечности собаки — медиальная поверхность — рис. 176
- 181 Мышцы правой тазовой конечности собаки — медиальная поверхность — рис. 177
- 182 Мышцы таза и левой тазовой конечности собаки — латеральная поверхность — рис. 178
- 183 Мышцы, нервы и сосуды таза и бедра левой тазовой конечности собаки — латеральная поверхность — рис. 179
- 184 Мышцы, нервы и сосуды таза и бедра правой конечности собаки — медиальная поверхность — рис. 180
- 185 Бедро (А) и голень (В) собаки — поперечные разрезы. Уровни разрезов показан на рис. 180 и 185 — рис. 181
- 186 Половые органы кобеля *in situ* — левая сторона. Левая тазовая конечность и часть таза удалены — рис. 182
- 187 Половые органы суки *in situ* — левая сторона. Левая тазовая конечность и левая тазовая конечность удалены — рис. 183
- 188 Мышцы, нервы и сосуды левой голени собаки — латеральная поверхность — рис. 184
- 189 Мышцы, нервы и сосуды правой голени собаки — медиальная поверхность — рис. 185

- 190 Мышцы, нервы и сосуды лопы левой тазовой конечности собаки — дорсальная поверхность — рис. 186
- 191 Мышцы, нервы и сосуды лопы правой тазовой конечности собаки — плантарная поверхность — рис. 187

КОШКА

- 192 Скелет правой грудной конечности кошки — медиальная поверхность — рис. 188
- 193 Мышцы правой грудной конечности кошки — медиальная поверхность — рис. 189
- 194 Мышцы, нервы и сосуды правой лопатки и плеча кошки — латеральная поверхность — рис. 190
- 195 Скелет правой тазовой конечности кошки — медиальная поверхность — рис. 191
- 196 Органы тазовой полости копа *in situ* — левая сторона. Левая тазовая конечность и левая половина таза удалены — рис. 192
- 197 Органы тазовой полости кошки *in situ* — левая сторона. Левая тазовая конечность и левая половина таза удалены — рис. 193
- 198 Мышцы, нервы и сосуды дорсальной стенки таза кошки — центральная сторона — рис. 194
- 199 Мышцы лопы правой тазовой конечности кошки — латеральная поверхность — рис. 195

КРОЛИК

- 200 Скелет правой грудной конечности кролика — медиальная поверхность — рис. 196
- 201 Мышцы правой грудной конечности кролика — медиальная поверхность — рис. 197
- 202 Мышцы, нервы и сосуды лопатки и плеча правой конечности кролика — медиальная поверхность — рис. 198
- 203 Скелет правой тазовой конечности кролика — медиальная поверхность — рис. 199
- 204 Мышцы правой тазовой конечности кролика — медиальная поверхность — рис. 200
- 205 Мышцы, нервы и сосуды таза и бедра правой тазовой конечности кролика — медиальная поверхность — рис. 201
- 206 Наружные половые органы кролика — левая сторона. Левая конечность отделена от таза — рис. 202
- 207 Органы тазовой полости кролика *in situ* — левая сторона. Левая тазовая конечность удалена — рис. 203

Третий том Атласа топографической анатомии сельскохозяйственных животных выходит с большим интервалом времени, чем это первоначально предполагалось. Подготовка рисунков с препаратов конечностей потребовала много времени, в особенности с препаратов дистальных концов конечностей. Последние часто нужно было делать по несколько раз.

Ограничение количества рисунков систематического характера на самое необходимое число их также потребовало больше времени и труда при подготовке третьего тома.

Большой промежуток времени, истекший после издания первых двух томов, дал в то же время возможность обнаружить некоторые недостатки. Стремлением автора было избежать повторения ошибок, которые были обнаружены и требуют исправления в новом издании. При подготовке третьего тома автор, в меру своих возможностей, принял во внимание замечания по содержанию первых двух томов.

Только после окончания работы над третьим томом сам автор уверовал в то, что трехтомный атлас не останется незаконченным и не умножит, таким образом, числа столь многих незаконченных работ по анатомической литературе.

Автор приносит благодарность многим своим друзьям, поддерживавшим в нем веру и бодрость в течение всех тринадцати лет, которые потребовала обработка атласа.

Препараты для рисунков изготовлялись обычными анатомическими методиками. В зависимости от того, что представлялось более выгодным, препараты изготовлялись или из фиксированного материала, или из свежего. Дистальные концы конечностей более легко препаровались на свежем материале. Скелетотопии рисовались по стереорентгенограммам препаратов с сосудами, иногда с контрастным веществом на базе свинцового сурика (*plumbum oxidato-hydrooxidatum*). Все контролировалось вскрытиями.

Проблемы, связанные с терминологией, о которых мы говорили уже во введении ко второму тому, не удалось полностью разрешить и в третьем томе. В основном была упорядочена терминология по принципам, предложенным номенклатурной комиссией А. Я. А. В. Автор, однако, до самого окончания работы не рассматривал терминологические вопро-

сами всех систем. Но и предложение новой терминологии вносит новые проблемы и страдает известными недостатками. В третьем томе, например, не была произведена замена терминов *volaris* термином *palmaris*, потому что это изменение не дает в качественном отношении ничего нового.

Иногдачные издания атласа, подобно тому, как это было в первых двух томах, согласовывались с терминологии со специфическими требованиями их редакторов и переводчиков. Различия, однако, не существенны, речь идет только о приближенности к терминологии, приемлемой в зарубежных учебниках (в особенности издание венгерское, русское и польское).

В третьем томе, подобно тому как и в предыдущих томах, иллюстрационный материал в преобладающей части изготовлен самим автором как со стороны специальной, так и графической. При обработке некоторых частей, в особенности скелетов, эскизверов и некоторых препаратов частей крупного рогатого скота, помогали до известной степени и некоторые сотрудники. Из общего числа 203 рисунков сотрудники принимали участие в обработке 33 рисунков следующим образом: д-р В. Райтова нарисовала рис. 1, 3, 4, 21, 37, 44. Д-р М. Врзглюва подготовила рис. 14, 53 и 54, д-р Б. Гайовека рис. 8, 18 и 33, инж. М. Щасный 22, 23, 28, 65, 75, 85, 89, 95, 96, 145 (частично), 146, 147, 148, 149, 163, 176. А. Шуртова рис. 38, 121, 125, 126, 134.

Топографо-анатомическая картина определенной области, целью которой было бы охватить все, что в этой области находится, неизбежно потеряла бы свою наглядность и стала бы необзорной. Это обстоятельство автор учел и поэтому пропустил некоторые менее сложные структуры. Для сохранения наглядности были исключены некоторые детали, имеющие системно-анатомический характер (скелеты, мышцы). Из них читатель может восполнить то, что скрыто на препаратах.

В заключение автор считает своим долгом поблагодарить профессора А. И. Аксеевского из Москвы и профессора А. Ковача из Будапешта за тщательный просмотр рукописи и за ценные замечания.

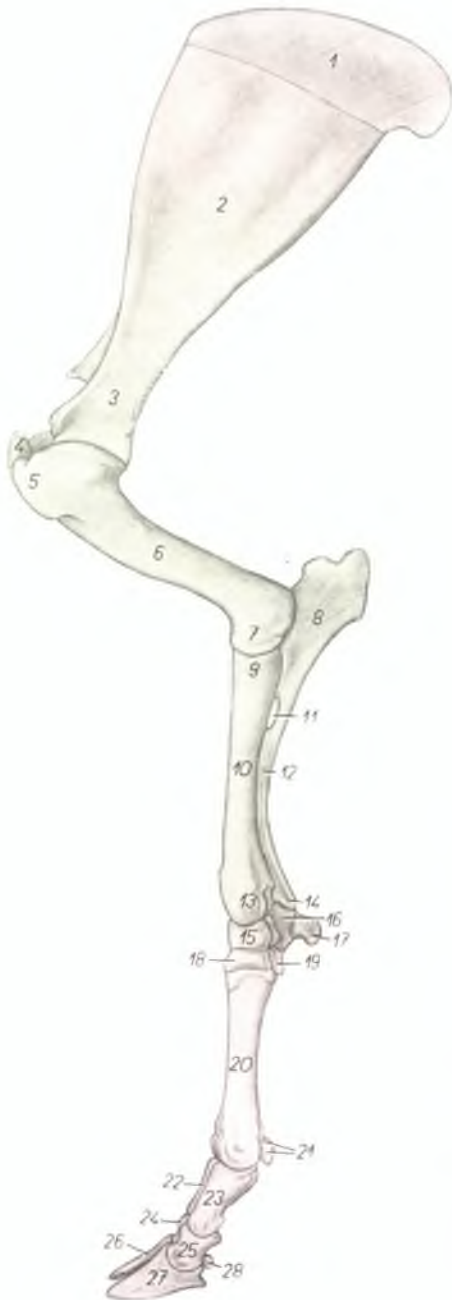
Кошице, декабрь 1966

Проф. д-р вет. ПЕТР ПОНЕСКО

КРУПНЫЙ РОГАТЫЙ СКОТ,
ОВЦА, КОЗА, СВИНЬЯ,
ЛОШАДЬ, СОБАКА, КОШКА, КРОЛИК
ТАЗ И КОНЕЧНОСТИ

Скелет грудной конечности крупного рогатого скота -
медиальная поверхность

Рис. 1

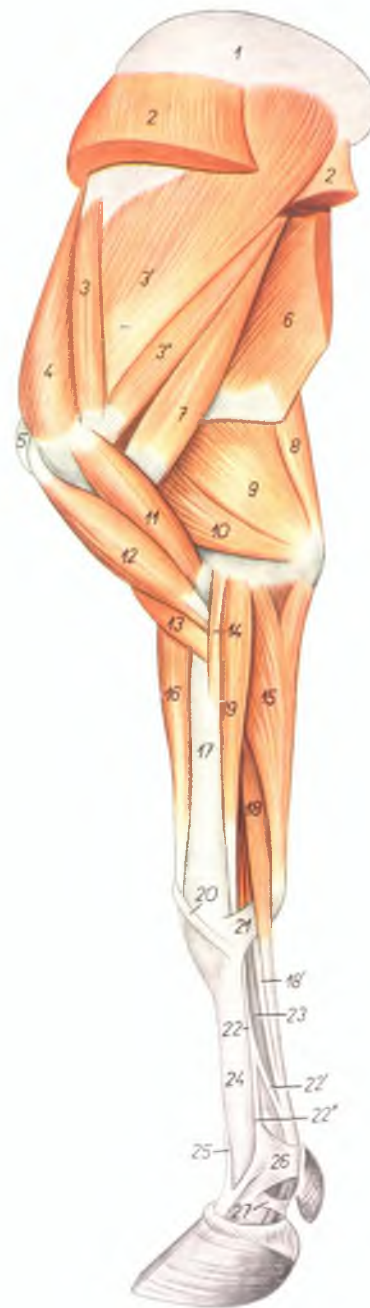

1. *cartilago scapulae* — лопаточный хрящ
2. *facies costalis scapulae (fossa subscapularis)* — подлопаточная ямка
3. *collum scapulae* — шейка лопатки
4. *tuberculum majus humeri* — большой бугор плечевой кости
5. *tuberculum minus humeri* — малый бугор плечевой кости
6. *corpus humeri* — тело плечевой кости
7. *trochlea humeri* — блок плечевой кости
8. *olecranon* — локтевой отросток
9. *caput radii* — головка лучевой кости
10. *corpus radii* — тело лучевой кости
11. *spatium interosseum antebrachii proximale* — проксимальное межкостное пространство
12. *corpus ulnae* — тело локтевой кости
13. *trochlea radii* — блок лучевой кости
14. *processus styloideus ulnae* — шиловидный отросток
15. *os carpi radiale (os scaphoideum)* — лучевая кость запястья
16. *os carpi ulnare (os triquetrum)* — локтевая кость запястья
17. *os carpi accessorium (os pisiforme)* — добавочная кость запястья

18. *os carpale II. et III. (os trapezoideocapitatum)* — II и III кость запястья
19. *os carpale IV. (os hamatum)* — IV кость запястья
20. *os metacarpale III. et IV.* — III и IV пястная кость
21. *ossa sesamoidea phalangis proximalis* — сезамовидные кости первой фаланги
22. *phalanx proximalis digiti IV.* — первая фаланга IV пальца
23. *phalanx proximalis digiti III.* — первая фаланга III пальца
24. *phalanx media digiti IV.* — вторая фаланга IV пальца
25. *phalanx media digiti III.* — вторая фаланга III пальца
26. *phalanx distalis digiti IV.* — третья фаланга IV пальца
27. *phalanx distalis digiti III.* — третья фаланга III пальца
28. *os sesamoideum phalangis distalis* — сезамовидная кость третьей фаланги

Мышцы грудной конечности крупного рогатого скота - медиальная поверхность

Рис. 2

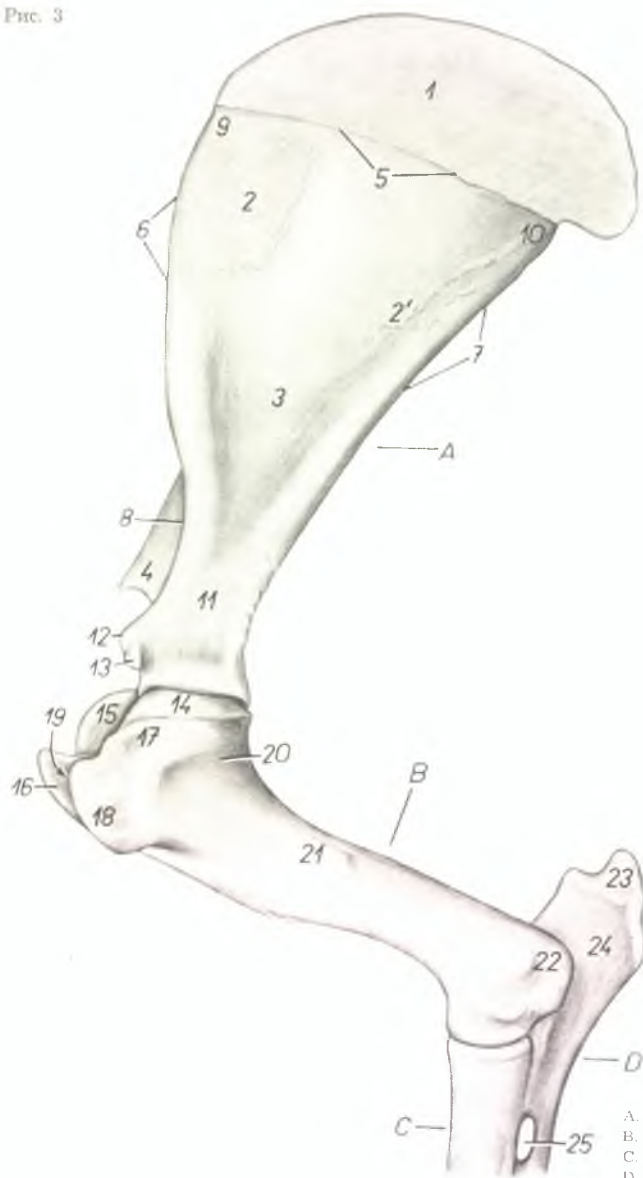


1. *cartilago scapulae* — лопаточный хрящ
2. *m. serratus ventralis* — вентральная зубчатая мышца
- 3, 3', 3''. *m. subscapularis* — подлопаточная мышца
4. *m. supraspinatus* — предостная мышца
5. *tuberculum majus humeri* — большой бугор плечевой кости
6. *m. latissimus dorsi* — широчайшая мышца спины
7. *m. teres major* — большая круглая мышца
8. *m. tensor fasciae antebrachii* — напрягатель фасции предплечья
9. *caput longum m. tricipitis brachii* — длинная головка трехглавой мышцы плеча
10. *caput mediale m. tricipitis brachii* — медиальная головка трехглавой мышцы плеча
11. *m. coracobrachialis* — клювовидноплечевая мышца
12. *m. biceps brachii* — двуглавая мышца плеча
13. *m. brachialis* — плечевая мышца
14. *m. pronator teres* — круглый пронатор
15. *m. flexor carpi ulnaris* — локтевой сгибатель запястья
16. *m. extensor carpi radialis* — лучевой разгибатель запястья
17. *radius* — лучевая кость

18. *venter superficialis m. flexoris digitalis superficialis* — поверхностное брюшко поверхностного сгибателя пальцев
- 18'. *venter profundus m. flexoris digitalis superficialis* — глубокое брюшко поверхностного сгибателя пальцев
19. *m. flexor carpi radialis* — лучевой сгибатель запястья
20. *m. abductor pollicis longus* — длинный абдуктор большого пальца
21. *lig. carpi volare superficiale* — поверхностная волярная связка запястья
22. *m. interosseus medius* — средняя межкостная мышца
- 22'. *ramus flexorius m. interossei medii* — ветвь средней межкостной мышцы
- 22''. *ramus extensorius m. interossei medii* — ветвь средней межкостной мышцы к разгибателю пальцев
23. *m. flexor digitalis profundus* — глубокий сгибатель пальцев
24. *os metacarpale III. et IV.* — III и IV пястные кости
25. *m. extensor digiti III. proprius* — специальный (пальцевый) разгибатель
26. *fascia compeidis volaris proximalis* — волярная поперечная связка путового сустава
27. *fascia compeidis volaris distalis* — волярная кольцевая связка копытной фаланги

Скелет проксимальной части грудной конечности крупного рогатого скота -
 медиальная поверхность

Рис. 3

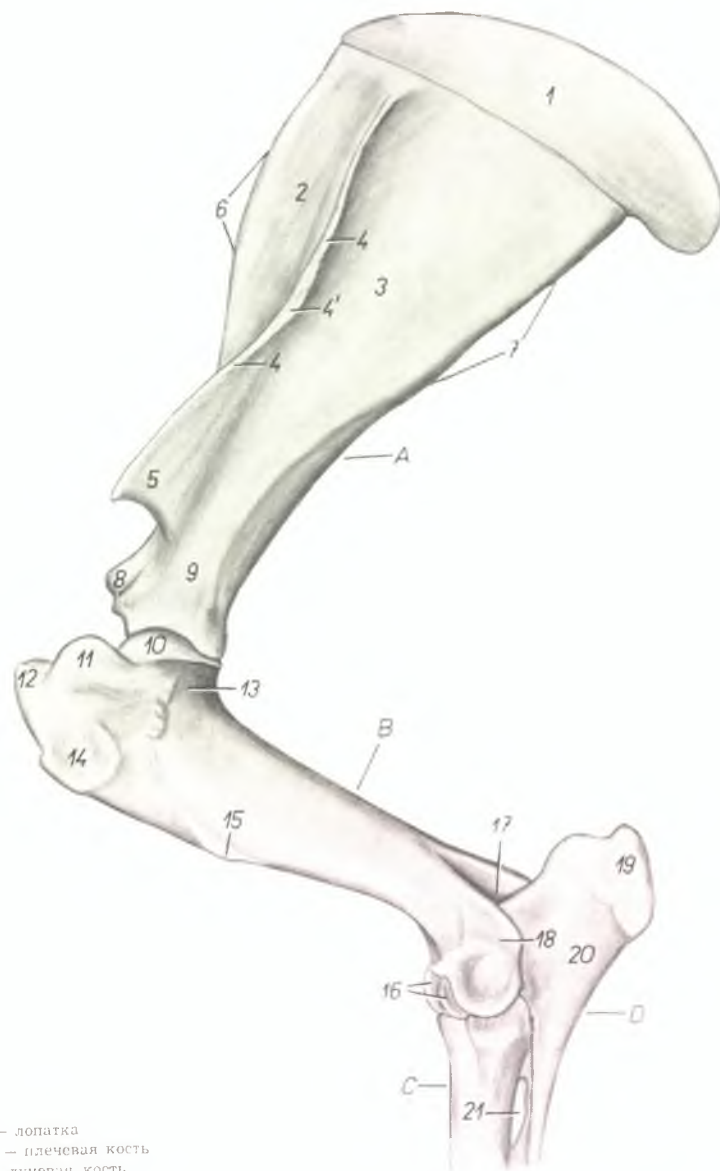


1. *cartilago scapulae* — лопаточный хрящ
- 2, 2'. *facies serratae* — зубчатая поверхность
3. *fossa subscapularis* — подлопаточная ямка
4. *acromion* — акромиян
5. *margo dorsalis* — основание лопатки (дорсальный край)
6. *margo cranialis* — краниальный край
7. *margo caudalis* — каудальный край
8. *incisura scapulae* — вырезка лопатки
9. *angulus cranialis* — краниальный угол
10. *angulus caudalis* — каудальный угол
11. *collum scapulae* — шейка лопатки
12. *tuberculum supraglenoidale* — бугор лопатки
13. *processus coracoideus* — клювовидный отросток
14. *caput humeri* — головка плечевой кости
15. *pars caudalis tuberculi majoris (tuberculum majus volare)* — каудальная часть большого бугра плечевой кости
16. *pars cranialis tuberculi majoris (tuberculum majus dorsale)* — краниальная часть большого бугра плечевой кости
17. *pars caudalis tuberculi minoris (tuberculum minus volare)* — каудальная часть малого бугра плечевой кости
18. *pars cranialis tuberculi minoris (tuberculum minus dorsale)* — краниальная часть малого бугра
19. *sulcus intertubercularis* — межбугровый желоб
20. *collum humeri* — шейка плечевой кости
21. *tuberositas teres* — округлая шероховатость
22. *epicondylus humeri medialis* — медиальный надмыщелок плечевой кости
23. *tuber olecrani* — локтевой бугор
24. *olecranon* — локтевой отросток
25. *spatium interosseum antebrachii proximale* — проксимальное межкостное пространство

A. *scapula* — лопатка
 B. *humerus* — плечевая кость
 C. *radius* — лучевая кость
 D. *ulna* — локтевая кость

Скелет проксимальной части грудной конечности крупного рогатого скота -
латеральная поверхность

Рис. 4

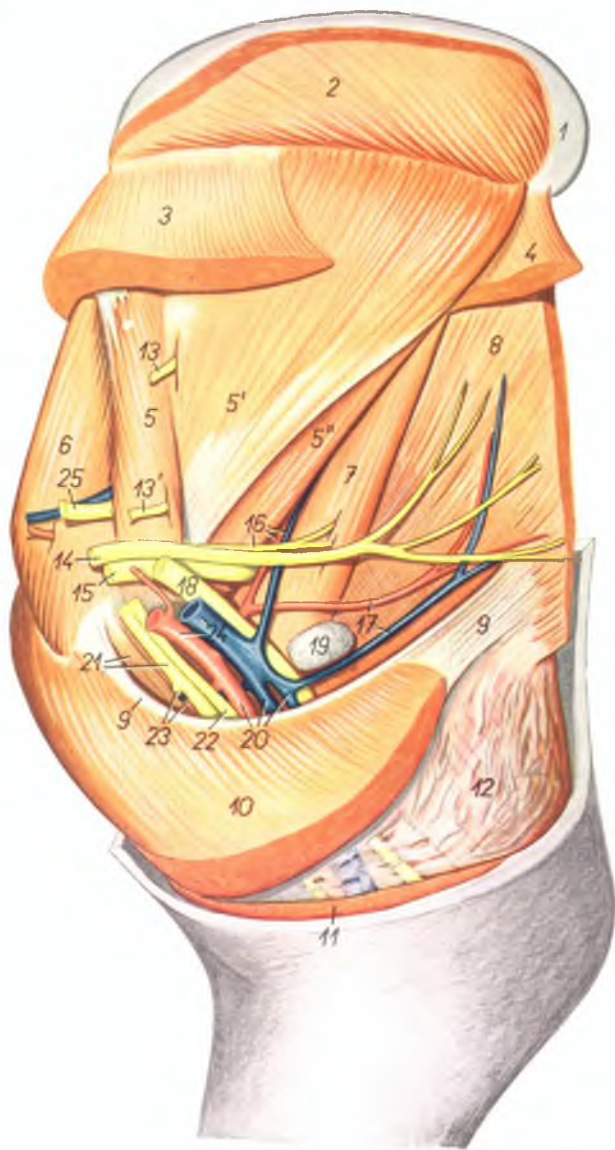


1. *cartilago scapulae* — лопаточный хрящ
2. *fossa supraspinata* — предостная ямка
3. *fossa infraspinata* — заостренная ямка
4. *spina scapulae* — лопаточная ость
- 4'. *tuberositas (s. tuber) spinae* — бугор лопаточной ости
5. *acromion* — акромийон
6. *margo cranialis* — краниальный край
7. *margo caudalis* — каудальный край
8. *tuberculum supraglenoidale (tuber scapulae)* — бугор лопатки
9. *collum scapulae* — шейка лопатки
10. *caput humeri* — головка плечевой кости
11. *pars caudalis tuberculi majoris (tuberculum majus volare)* — каудальная часть большого бугра
12. *pars cranialis tuberculi majoris (tuberculum majus dorsale)* — краниальная часть большого бугра
13. *collum humeri* — шейка плечевой кости
14. *facies m. infraspinati* — шероховатость для заостренной мышцы
15. *tuberositas deltoidea* — дельтовидная шероховатость
16. *trochlea humeri* — блок плечевой кости
17. *fossa olecrani* — локтевая ямка
18. *epicondylus humeri lateralis* — латеральный надмыщелок плечевой кости
19. *tuber olecrani* — локтевой бугор
20. *olecranon* — локтевой отросток
21. *spatium interosseum antebrachii proximale* — проксимальное межкостное пространство

- A. *scapula* — лопатка
 B. *humerus* — плечевая кость
 C. *radius* — лучевая кость
 D. *ulna* — локтевая кость

Подмышечная область и плечо крупного рогатого скота - медиальная поверхность,
I-ый слой

Рис. 5

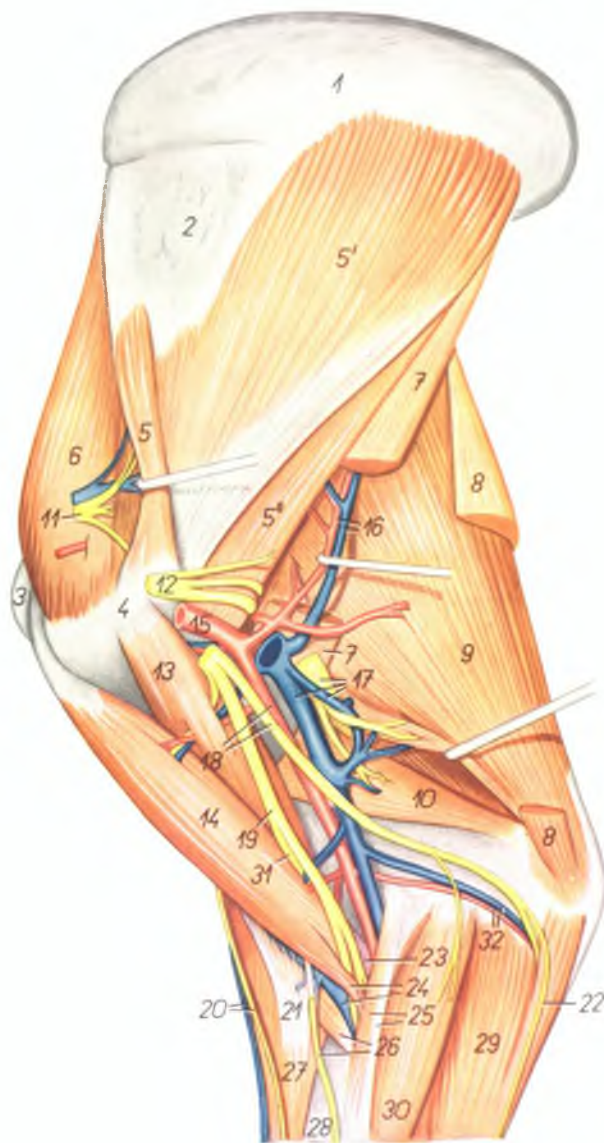


1. *cartilago scapulae* — лопаточный хрящ
2. *m. rhomboideus* — ромбовидная мышца
3. *m. serratus ventralis cervicis* — ventральная зубчатая мышца, шейная часть
4. *m. serratus ventralis thoracis* — ventральная зубчатая мышца, грудная часть
- 5, 5', 5". *m. subscapularis* — подлопаточная мышца
6. *m. supraspinatus* — предостная мышца
7. *m. teres major* — большая круглая мышца
8. *m. latissimus dorsi* — широчайшая мышца спины
9. *lacertus axillaris* — подмышечное сухожилие
10. *m. pectoralis profundus* — глубокая грудная мышца
11. *pars sternocostalis m. pectoralis superficialis* — поверхностная грудная мышца
12. *m. tensor fasciae antibrachii* — напрягатель фасции предплечья
13. *n. subscapularis* — подлопаточный нерв
- 13'. *ramus subscapularis n. axillaris* — подлопаточная ветвь подмышечного нерва
14. *n. thoracodorsalis* — дорсальный грудной нерв
15. *n. axillaris* — подмышечный нерв
16. *a. et v. subscapularis, ramus n. axillaris* — подлопаточные артерия, вена и ветвь подмышечного нерва
17. *a. et v. thoracodorsalis* — дорсальные грудные артерия и вена
18. *n. radialis* — лучевой нерв
19. *ln. axillaris* — подмышечный лимфатический узел
20. *a. brachialis et v. brachiales* — плечевые артерии и вены
21. *m. coracobrachialis, n. medianus et musculocutaneus* — клювовидноплечевая мышца, срединный и мышечнокожный нервы
22. *n. ulnaris* — локтевой нерв
23. *ramus muscularis proximalis, a. et v. circumflexa humeri dorsalis* — проксимальная мышечная ветвь, окружная плечевая дорсальная артерия и вена
24. *a. et v. axillaris* — подмышечная артерия и вена
25. *n. suprascapularis* — предлопаточный нерв

Подмышечная область и плечо крупного рогатого скота - медиальная поверхность.
2-ой слой

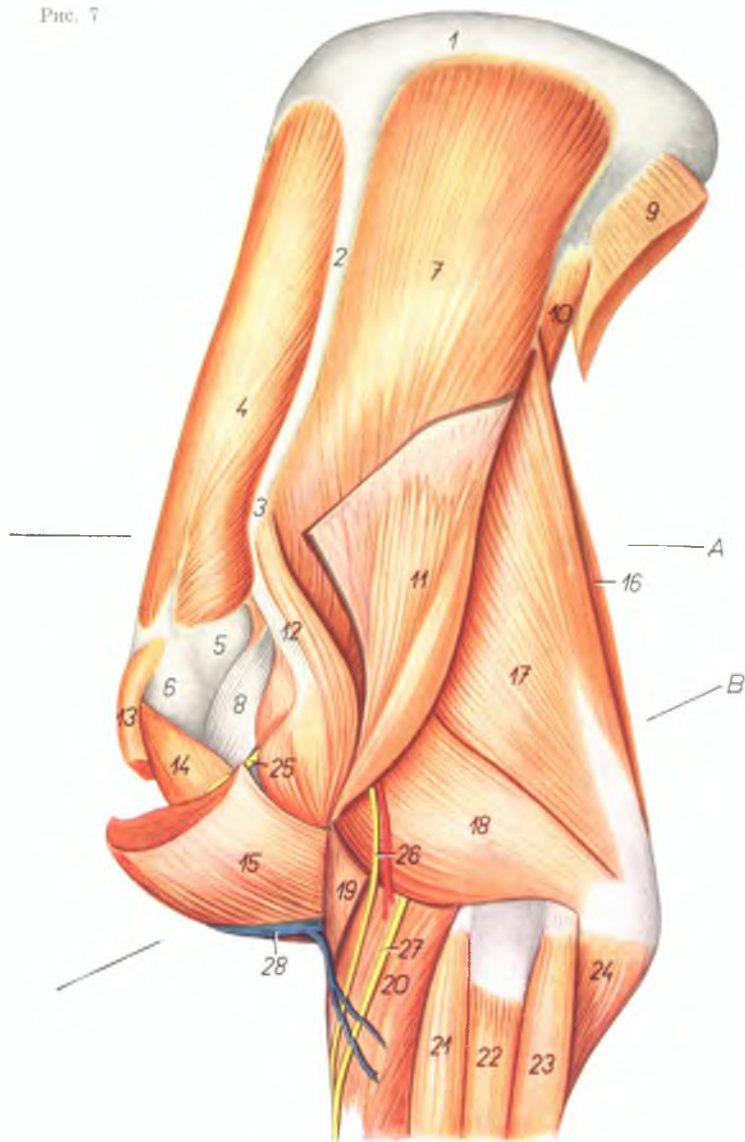
Рис. 6

1. *cartilago scapulae* — лопаточный хрящ
2. *scapula* — лопатка
3. *tuberculum majus humeri* — большой бугор плечевой кости
4. *tuberculum minus humeri* — малый бугор плечевой кости
- 5., 5', 5''. *m. subscapularis* — подлопаточная мышца
6. *m. supraspinatus* — предостная мышца
7. *m. teres major* — большая круглая мышца
8. *m. tensor fasciae antebrachii (ramus olecrani)* — напрягатель фасции предплечья
9. *caput longum m. tricipitis brachii* — длинная головка трехглавой мышцы плеча
10. *caput mediale m. tricipitis brachii* — медиальная головка трехглавой мышцы плеча
11. *n. suprascapularis* — предлопаточный нерв
12. *n. axillaris* — подмышечный нерв
13. *m. coracobrachialis* — клювовидноплечевая мышца
14. *m. biceps brachii* — двуглавая мышца плеча
15. *a. axillaris* — подмышечная артерия
16. *a. et v. subscapularis* — подлопаточная артерия и вена
17. *vv. brachiales, n. radialis* — плечевые вены, лучевой нерв
18. *a. brachialis, n. ulnaris* — плечевая артерия, локтевой нерв
19. *n. medianus* — срединный нерв
20. *v. cephalica antebrachii, n. cutaneus antebrachii dorsalis* — добавочная вена предплечья, дорсальный подкожный нерв предплечья
21. *lacertus fibrosus* — сухожильный тик
22. *n. cutaneus antebrachii volaris* — волярный подкожный нерв предплечья
23. *cauda tendinea m. bicipitis* — сухожильное окончание двуглавой мышцы
24. *cauda carnea m. bicipitis, v. cephalica humeri* — мясистое окончание двуглавой мышцы, подкожная вена плеча
25. *lig. collaterale mediale, m. pronator teres* — медиальная боковая связка, круглый пронатор
26. *m. brachialis, n. cutaneus antebrachii medialis* — плечевая мышца, медиальный подкожный нерв предплечья
27. *m. extensor carpi radialis* — лучевой разгибатель запястья
28. *radius* — лучевая кость
29. *m. flexor carpi ulnaris* — локтевой сгибатель запястья
30. *m. flexor carpi radialis* — лучевой сгибатель запястья
31. *n. musculocutaneus* — мышечнокожный нерв
32. *a. et v. collateralis ulnaris* — коллатеральная локтевая артерия и вена



Плечо и лопатка крупного рогатого скота - латеральная поверхность. Удалены кожные мышцы и некоторые мышцы плечевого пояса

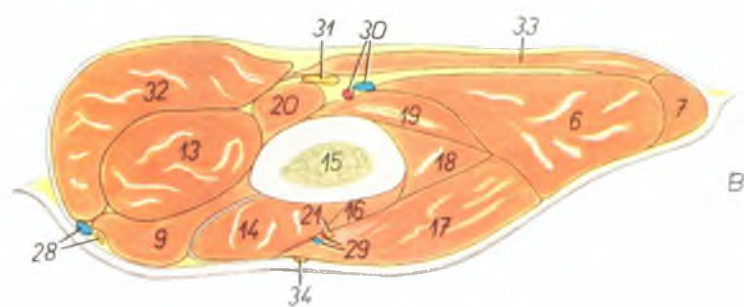
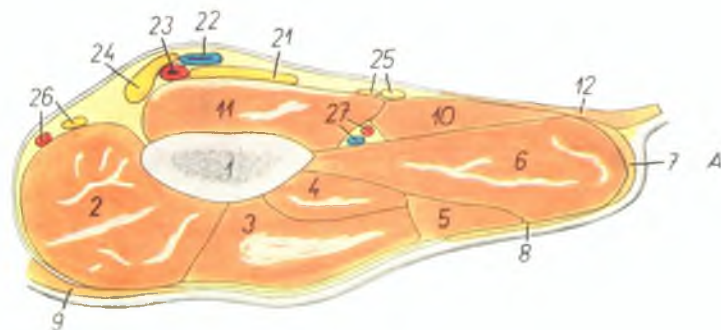
Рис. 7



1. *cartilago scapulae* — лопаточный хрящ
2. *spina scapulae* — ость лопатки
3. *acromion* — акромийон
4. *m. supraspinatus* — предостная мышца
5. *pars caudalis tuberculi majoris (tuberculum majus colare humeri)* — каудальная часть большого бугра плечевой кости
6. *pars cranialis tuberculi majoris (tuberculum majus dorsale humeri)* — краниальная часть большого бугра плечевой кости
7. *m. infraspinatus* — заостная мышца (частично удалена)
8. *tendo m. infraspinati* — сухожилие заостной мышцы
9. *m. latissimus dorsi (portio scapularis)* — широчайшая мышца спины
10. *m. teres major* — большая круглая мышца
11. *pars scapularis m. deltoidei* — лопаточная часть дельтовидной мышцы
12. *pars acromialis m. deltoidei* — акромияльная часть дельтовидной мышцы
13. *pars praescapularis m. pectoralis profundi* — предлопаточная часть глубокой грудной мышцы
14. *m. biceps brachii* — двуглавая мышца плеча
15. *m. brachiocephalicus* — плечеголовная мышца
16. *m. tensor fasciae antebrachii* — напрягатель фасции предплечья
17. *caput longum m. tricipitis brachii* — длинная головка трехглавой мышцы плеча
18. *caput laterale m. tricipitis brachii* — латеральная головка трехглавой мышцы плеча
19. *m. brachialis* — плечевая мышца
20. *m. extensor carpi radialis* — лучевой разгибатель запястья
21. *m. extensor digiti tertii proprius et m. extensor digitalis communis* — специальный разгибатель третьего пальца и общий пальцевый разгибатель
22. *m. extensor digiti quarti proprius* — специальный разгибатель четвертого пальца
23. *m. extensor carpi ulnaris* — локтевой разгибатель запястья
24. *caput ulnare m. flexoris digitalis profundi* — локтевая головка глубокого сгибателя пальцев
25. *ramus muscularis (m. brachiocephalicus) m. axillaris* — мышечная ветвь подмышечного нерва (для плечеголовной мышцы)
26. *n. cutaneus antebrachii dorsalis (m. axillaris), ramus a. circumflexae humeri volaris* — дорсальный кожный нерв предплечья (от подмышечного нерва), ветвь волярной окружной плечевой артерии
27. *r. superficialis n. radialis* — поверхностная ветвь лучевого нерва
28. *v. cephalica humeri* — подкожная вена плеча А, В смотри рис. № 8

Лопатка (А) и плечо (В) крупного рогатого скота - поперечный распил. Уровень распила обозначен на рис. 7

Рис. 8



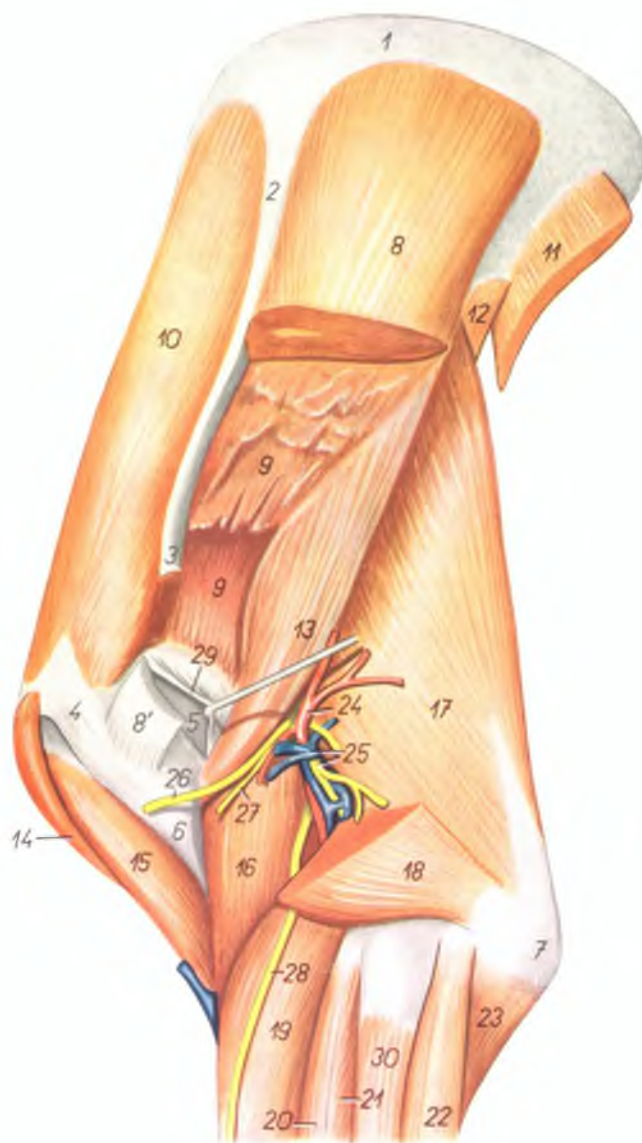
1. *collum scapulae* — шенка лопатки
2. *m. supraspinatus* — предостная мышца
3. *m. infraspinatus* — заостная мышца
4. *m. teres minor* — малая круглая мышца
5. *m. deltoideus* — дельтовидная мышца
6. *caput longum m. tricipitis brachii* — длинная головка трехглавой мышцы плеча
7. *m. tensor fasciae antebrachii* — напрягатель фасции предплечья
8. *m. cutaneus scapulae et humeri* — кожная мышца лопатки и плеча
9. *m. brachiocephalicus* — плечеголовная мышца
10. *m. teres major* — большая круглая мышца
11. *m. subscapularis* — подлопаточная мышца
12. *m. latissimus dorsi* — длиннейшая мышца спины
13. *m. biceps brachii* — двуглавая мышца плеча
14. *m. brachialis* — плечевая мышца
15. *humerus* — плечевая кость
16. *m. extensor carpi radialis* — лучевой разгибатель запястья
17. *caput laterale m. tricipitis brachii* — латеральная головка трехглавой мышцы плеча
18. *m. anconeus* — локтевая мышца
19. *caput mediale m. tricipitis brachii* — медиальная головка трехглавой мышцы плеча
20. *m. coracobrachialis* — клювовидноплечевая мышца
21. *n. radialis* — лучевой нерв

22. *v. axillaris* — подмышечная вена
23. *a. axillaris* — подмышечная артерия
24. *n. medianus, n. ulnaris et n. musculocutaneus* — срединный, локтевой и мышечнокожный нервы
25. *v. axillaris, n. thoracodorsalis* — подмышечный и грудной дорсальный нервы
26. *a. thoracoacromialis, n. suprascapularis* — грудокромоальная артерия и предлопаточный нерв
27. *a. et v. subscapularis* — подлопаточная артерия и вена

28. *v. cephalica humeri, n. supraclavicularis* — подкожная вена плеча, надключичный нерв
29. *rami musculares* — мышечные ветви
30. *a. et v. brachialis* — плечевая артерия и вена
31. *n. medianus et ulnaris* — срединный и локтевой нервы
32. *m. pectoralis profundus* — глубокая грудная мышца
33. *m. pectoralis superficialis* — поверхностная грудная мышца
34. *n. cutaneus antebrachii dorsalis* — дорсальный кожный нерв предплечья

Лопатка и плечо крупного рогатого скота - латеральная поверхность. Глубокий слой

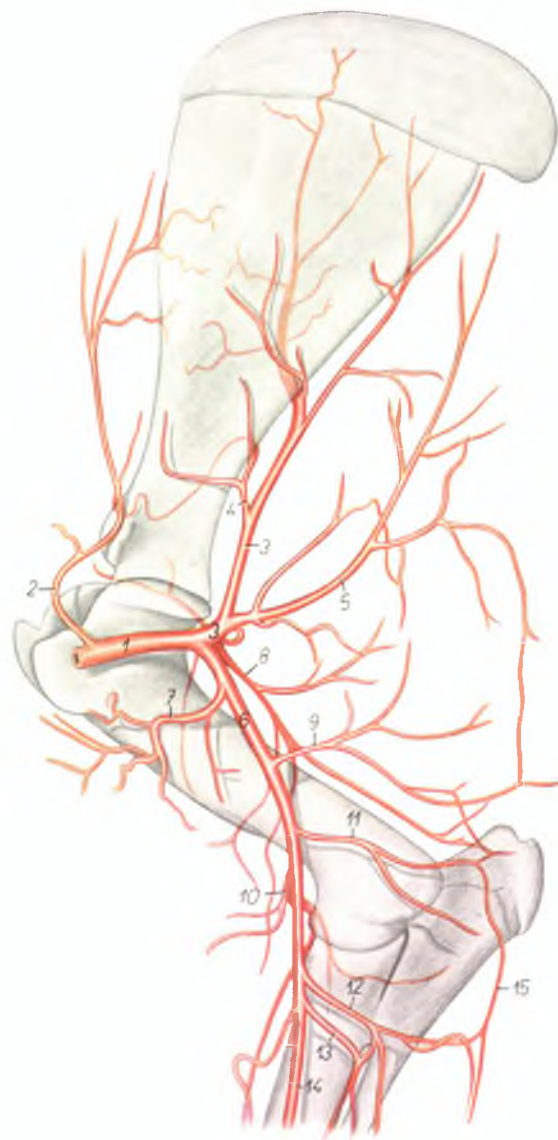
Рис. 9



1. *cartilago scapulae* — лопаточный хрящ
2. *spina scapulae* — лопаточная ость
3. *acromion* — акромион
4. *pars cranialis tuberculi majoris (tuberculum majus dorsale humeri)* — краниальная часть большого бугра плечевой кости
5. *pars caudalis tuberculi majoris (tuberculum majus volare humeri)* — каудальная часть большого бугра
6. *tuberositas deltoidea* — дельтовидная шероховатость
7. *olecranon* — локтевой отросток
- 8, 9. *m. infraspinatus* — заостренная мышца
8. *portio superficialis m. infraspinati* — поверхностная часть заостренной мышцы
- 8'. *insertio portionis superficialis m. infraspinati* — окончание поверхностной части заостренной мышцы
9. *portio profunda m. infraspinati* — глубокая часть заостренной мышцы
10. *m. supraspinatus* — предостная мышца
11. *m. latissimus dorsi (portio scapularis)* — широчайшая мышца спины
12. *m. teres major* — большая круглая мышца
13. *m. teres minor* — малая круглая мышца
14. *pars praescapularis m. pectoralis profundi* — предлопаточная часть глубокой грудной мышцы
15. *m. biceps brachii* — двуглавая мышца плеча
16. *m. brachialis* — плечевая мышца
17. *caput longum m. tricipitis brachii* — длинная головка трехглавой мышцы плеча
18. *caput laterale m. tricipitis brachii* — латеральная головка трехглавой мышцы плеча
19. *m. extensor carpi radialis* — лучевой разгибатель запястья
20. *m. extensor digiti III. proprius* — специальный разгибатель III пальца
21. *m. extensor digitalis communis* — общий разгибатель пальцев
22. *m. extensor carpi ulnaris* — локтевой разгибатель запястья
23. *caput ulnare m. flexoris digitalis profundi* — локтевая головка глубокого сгибателя пальца
24. *a. circumflexa humeri volaris* — волярная окружная плечевая артерия
25. *n. radialis, v. circumflexa humeri volaris* — лучевой нерв, волярная окружная плечевая вена
26. *ramus muscularis (m. brachiocephalic) n. axillaris* — мышечная ветвь подмышечного нерва (для плечевой мышечной)
27. *n. cutaneus antebrachii dorsalis (n. axillaris)* — дорсальный кожный нерв предплечья (от подмышечного нерва)
28. *v. superficialis n. radialis* — поверхностная ветвь лучевого нерва
29. *bursa synovialis m. infraspinati* — слизистая bursa заостренной мышцы
30. *m. extensor digiti IV. proprius* — специальный разгибатель IV пальца

Скелетотония артерий лопатки и плеча крупного рогатого скота - медиальная поверхность (по стереорентгенограмме)

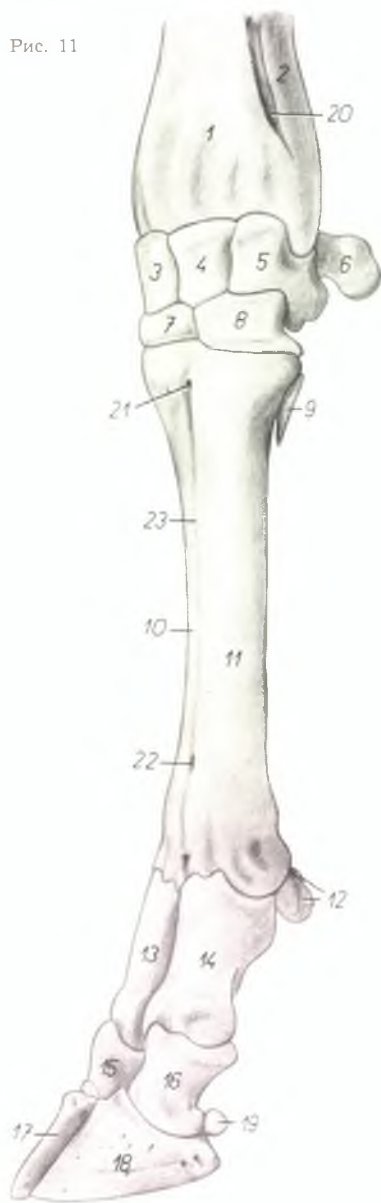
Рис. 10



1. *a. axillaris* — подмышечная артерия
2. *a. thoracoacromialis* — грудоакромиальная артерия
3. *a. subscapularis* — подлопаточная артерия
4. *a. circumflexa scapulae* — окружная лопаточная артерия
5. *a. thoracodorsalis* — грудная дорсальная артерия
6. *a. brachialis* — плечевая артерия
7. *a. circumflexa humeri dorsalis* — окружная дорсальная плечевая артерия
8. *a. circumflexa humeri volaris* — окружная волярная плечевая артерия
9. *a. profunda brachii* — глубокая плечевая артерия
10. *a. collateralis radialis* — коллатеральная лучевая артерия
11. *a. collateralis ulnaris* — коллатеральная локтевая артерия
12. *ramus muscularis* — мышечная ветвь
13. *a. interossea communis* — общая межкостная артерия
14. *a. mediana* — срединная артерия
15. *a. interossea recurrens* — возвратная межкостная артерия

Скелет нижней части грудной конечности крупного рогатого скота - дорсолатеральная поверхность

Рис. 11

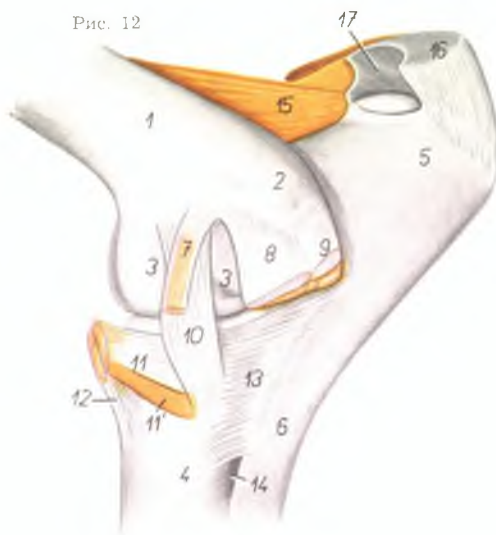


1. *radius* — лучевая кость
2. *ulna* — локтевая кость
3. *os carpi radiale (os scaphoideum)* — лучевая кость запястья
4. *os carpi intermedium (os lunatum)* — промежуточная кость запястья
5. *os carpi ulnare (os triquetrum)* — локтевая кость запястья
6. *os carpi accessorium (os pisiforme)* — добавочная кость запястья
7. *os carpale II. et III. (os trapezoideocapitatum)* — II и III кость запястья
8. *os carpale IV. (os hamatum)* — IV кость запястья
9. *os metacarpale V* — V пястная кость
10. *os metacarpale III.* — III пястная кость
11. *os metacarpale IV.* — IV пястная кость
12. *ossa sesamoidea phalangis proximalis* — сезамовидные кости первой фаланги
13. *phalanx proximalis digiti III.* — первая фаланга III пальца

14. *phalanx proximalis digiti IV.* — первая фаланга IV пальца
15. *phalanx media digiti III.* — вторая фаланга III пальца
16. *phalanx media digiti IV.* — вторая фаланга IV пальца
17. *phalanx distalis digiti III.* — третья фаланга III пальца
18. *phalanx distalis digiti IV.* — третья фаланга IV пальца
19. *os sesamoideum phalangis distalis* — сезамовидная кость третьей фаланги
20. *spatium interosseum antebrachii distale* — дистальное межкостное пространство предплечья
21. *canalis metacarpi proximalis* — проксимальный канал пястных костей
22. *canalis metacarpi distalis* — дистальный канал пястных костей
23. *sulcus longitudinalis dorsalis* — дорсальный продольный желоб пястных костей

Локтевой сустав крупного рогатого скота - медиальная поверхность

Рис. 12



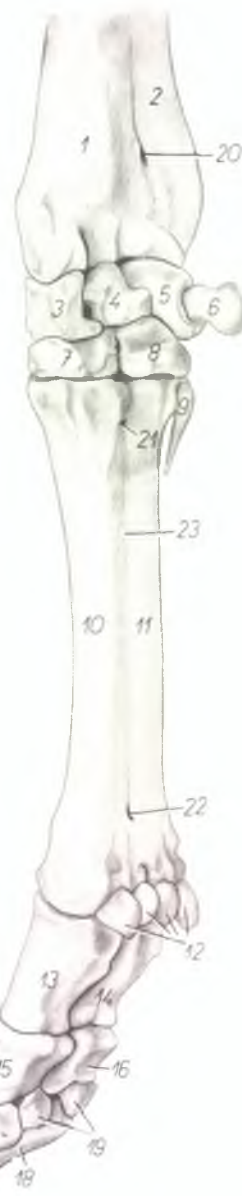1. *corpus humeri* — тело плечевой кости
2. *epicondylus medialis humeri* — медиальный надмыщелок плечевой кости
3. *condylus medialis humeri* — медиальный мыщелок плечевой кости
4. *corpus radii* — тело лучевой кости
5. *olecranon* — локтевой отросток
6. *corpus ulnae* — тело локтевой кости
7. *m. pronator teres* — круглый пронатор
8. *m. flexor carpi radialis* — лучевой сгибатель запястья
9. *m. flexor carpi ulnaris* — локтевой сгибатель запястья
10. *lig. collaterale mediale* — медиальная боковая связка
11. *m. biceps brachii* — двуглавая мышца плеча
12. *m. brachialis* — плечевая мышца
13. *lig. radioulnare mediale* — медиальная лучелоктевая связка
14. *spatium interosseum antebrachii proximale* — проксимальное межкостное пространство предплечья
15. *m. anconaeus* — локтевая мышца
16. *m. triceps brachii* — трехглавая мышца плеча
17. *bursa olecrani* — локтевая bursa

Скелет нижней части грудной конечности крупного рогатого скота - медиоволярная поверхность

1. *radius* — лучевая кость
2. *ulna* — локтевая кость
3. *os carpi radiale (os scaphoideum)* — лучевая кость запястья
4. *os carpi intermedium (os lunatum)* — промежуточная кость запястья
5. *os carpi ulnare (os triquetrum)* — локтевая кость запястья
6. *os carpi accessorium (os pisiforme)* — добавочная кость запястья
7. *os carpale II. et III. (os trapezoideocapitatum)* — II и III кость запястья
8. *os carpale IV. (os hamatum)* — IV кость запястья
9. *os metacarpale V.* — V пястная кость
10. *os metacarpale III.* — III пястная кость
11. *os metacarpale IV.* — IV пястная кость
12. *ossa sesamoidea phalangis proximalis* — сесамовидные кости первой фаланги
13. *phalanx proximalis digiti III.* — первая фаланга III пальца

14. *phalanx proximalis digiti IV.* — первая фаланга IV пальца
15. *phalanx media digiti III.* — вторая фаланга III пальца
16. *phalanx media digiti IV.* — вторая фаланга IV пальца
17. *phalanx distalis digiti III.* — третья фаланга III пальца
18. *phalanx distalis digiti IV.* — третья фаланга IV пальца
19. *ossa sesamoidea phalangis distalis* — сесамовидные кости третьих фаланг
20. *spatium interosseum antebrachii distale* — дистальное межкостное пространство предплечья
21. *canalis metacarpi proximalis* — проксимальный канал пястных костей
22. *canalis metacarpi distalis* — дистальный канал пястных костей
23. *sulcus longitudinalis volaris* — волярный желоб пястных костей

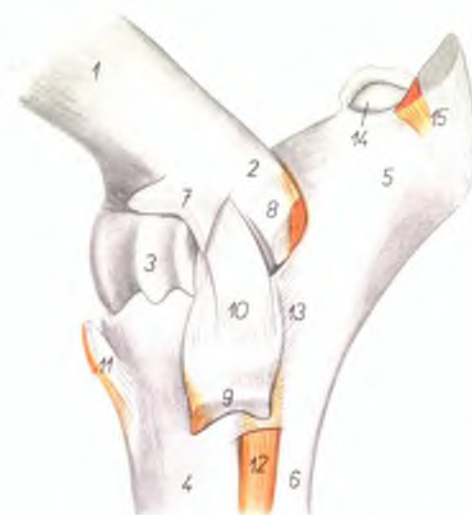
Рис. 14



Локтевой сустав крупного рогатого скота - латеральная поверхность

1. *corpus humeri* — тело плечевой кости
2. *epicondylus lateralis humeri* — латеральный надмыщелок плечевой кости
3. *trochlea humeri* — блок плечевой кости
4. *corpus radii* — тело лучевой кости
5. *olecranon* — локтевой отросток
6. *corpus ulnae* — тело локтевой кости
7. *origo m. extensoris digitalis communis et m. extensoris digiti III. proprii* — сухожилие общего разгибателя пальцев и специального разгибателя III пальца
8. *origo m. extensoris carpi ulnaris* — сухожилие локтевого разгибателя запястья
9. *origo m. extensoris digiti IV. proprii* — сухожилие специального разгибателя IV пальца
10. *lig. collaterale laterale* — латеральная боковая связка
11. *m. brachialis* — плечевая мышца
12. *caput ulnare m. extensoris digitalis communis (m. extensor indicis)* — локтевая головка общего разгибателя пальцев
13. *lig. radioulnare laterale* — латеральная луче-локтевая связка
14. *bursa olecrani* — локтевая бурса
15. *m. triceps brachii* — трехглавая мышца плеча

Рис. 13



Предплечье и нижняя часть конечности крупного рогатого скота - медиальная поверхность. Поверхностный слой

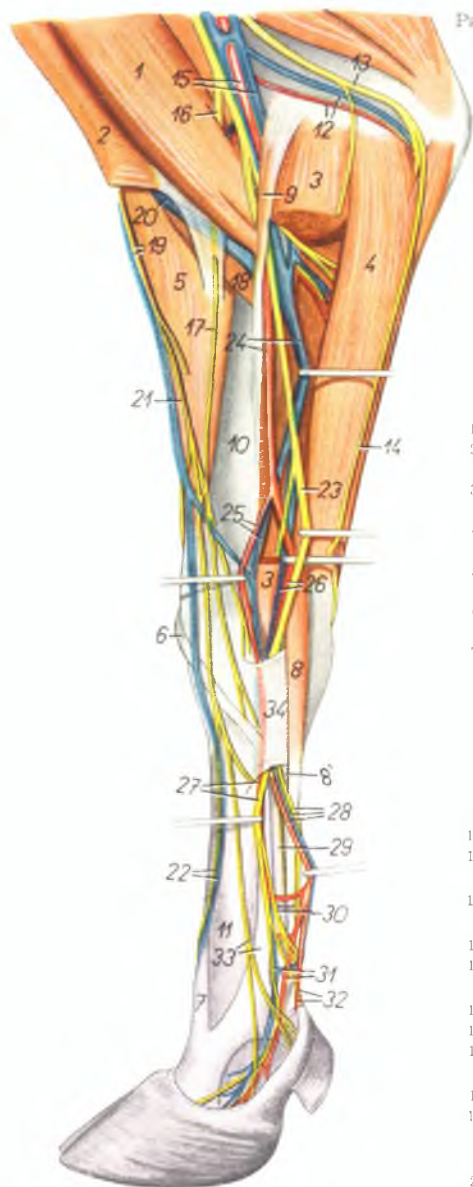
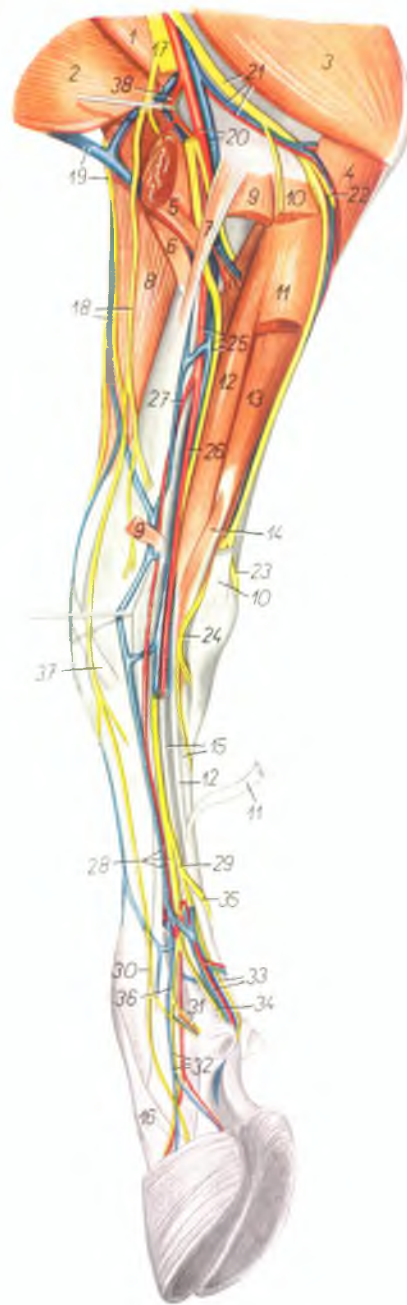


Рис. 15

1. *m. biceps brachii* — двуглавая мышца плеча
2. *m. brachiocephalicus* — плечеголовная мышца
3. *m. flexor carpi radialis* — лучевой сгибатель запястья
4. *m. flexor carpi ulnaris* — локтевой сгибатель запястья
5. *m. extensor carpi radialis* — лучевой разгибатель запястья
6. *m. abductor pollicis longus* — длинный абдуктор большого пальца
7. *m. extensor digiti III. proprius* — специальный разгибатель III пальца
8. *tendo superficialis m. flexoris digitalis superficialis* — поверхностное сухожилие поверхностного сгибателя пальцев
- 8'. *tendo profundus m. flexoris digitalis superficialis* — глубокое сухожилие поверхностного сгибателя пальцев
9. *m. pronator teres* — круглый пронатор
10. *radius* — лучевая кость
11. *os metacarpale III. et IV.* — III и IV пястные кости
12. *a. et v. collateralis ulnaris* — коллатеральная локтевая артерия и вена
13. *n. ulnaris* — локтевой нерв
14. *n. cutaneus antebrachii volaris* — подкожный волярный нерв предплечья
15. *a. et v. brachialis* — плечевая артерия и вена
16. *n. musculocutaneus* — мышечнокожный нерв
17. *n. cutaneus antebrachii medialis* — медиальный подкожный нерв предплечья
18. *m. brachialis* — плечевая мышца
19. *n. cutaneus antebrachii dorsalis, v. cephalica antebrachii* — дорсальный подкожный нерв предплечья, подкожная вена предплечья
20. *v. cephalica humeri* — подкожная вена плеча
21. *r. superficialis n. radialis* — поверхностный лучевой нерв
22. *v. metacarpalis dorsalis III., n. digitalis dorsalis communis III.* — III дорсальная пястная вена, III общий дорсальный пальцевый нерв
23. *n. medianus* — срединный нерв
24. *a. et v. mediana* — срединная артерия и вена
25. *a. radialis (s. medianoradialis), v. mediana (truncus dorsalis)* — срединнолучевая артерия, срединная вена (дорсальный ствол)
26. *a. ulnaris (s. mediana), v. mediana (truncus volaris)* — срединная артерия и вена
27. *ramus medialis n. mediani, a. metacarpalis volaris profunda II.* — медиальная ветвь срединного нерва, глубокая волярная II пястная артерия
28. *ramus lateralis n. mediani, a. et v. metacarpalis volaris superficialis III.* — латеральная ветвь срединного нерва и поверхностная III волярная пястная артерия и вена
29. *m. flexor digitalis profundus (tendo)* — сухожилие глубокого сгибателя пальцев
30. *n. digitalis volaris proprius III. lateralis* — III специальный волярный латеральный пальцевый нерв
31. *n. digitalis volaris proprius III. medialis, a. digiti III. medialis* — III специальный волярный медиальный пальцевый нерв
32. *n. digitalis volaris proprius II., a. digitalis volaris communis III.* — II специальный волярный пальцевый нерв, медиальная артерия III пальца
33. *n. digitalis dorsalis communis II., m. interosseus medius* — II общий дорсальный пальцевый нерв, средняя межкостная мышца
34. *lig. carpi volare superficiale* — поверхностная волярная связка запястья

Предплечье и нижняя часть конечности крупного рогатого скота - медиальная поверхность. Глубокий слой

Рис. 16



1. *m. coracobrachialis* — клювовидноплечевая мышца
2. *m. brachiocephalicus* — плечеголовная мышца
3. *m. triceps brachii* — трехглавая мышца плеча
4. *caput ulnare m. flexoris digitalis profundi* — локтевая головка глубокого сгибателя пальцев
5. *m. biceps brachii* — двуглавая мышца плеча
6. *m. brachialis* — плечевая мышца
7. *m. pronator teres* — круглый пронатор
8. *m. extensor carpi radialis* — лучевой разгибатель запястья
9. *m. flexor carpi radialis (origo et insertio)* — лучевой сгибатель запястья
10. *m. flexor carpi ulnaris (origo et insertio)* — локтевой сгибатель запястья
11. *venter superficialis m. flexoris digitalis superficialis* — поверхностное брюшко поверхностного сгибателя пальцев
12. *venter profundus m. flexoris digitalis superficialis* — глубокое брюшко поверхностного сгибателя пальцев
13. *caput humerale m. flexoris digitalis profundi* — плечевая головка глубокого сгибателя пальцев
14. *m. interflexorius distalis* — дистальный межмышечный пучок
15. *tendo m. flexoris digitalis profundi* — сухожилие глубокого сгибателя пальцев
16. *m. extensor digiti tertii proprius* — особый разгибатель III пальца
17. *n. medianus et n. musculocutaneus* — срединный и мышечнокожный нервы
18. *v. cephalica antebrachii, n. cutaneus antebrachii medialis* — подкожная вена предплечья, медиальный подкожный нерв предплечья
19. *v. cephalica humeri, n. cutaneus antebrachii dorsalis* — подкожная вена плеча, дорсальный подкожный нерв предплечья
20. *a. et v. brachialis* — плечевая артерия и вена
21. *n. ulnaris, a. et v. collateralis ulnaris* — лок-

- тевой нерв, коллатеральная локтевая артерия и вена
22. *n. cutaneus antebrachii volaris* — волярный подкожный нерв предплечья
23. *ramus dorsalis n. ulnaris* — дорсальная ветвь локтевого нерва
24. *ramus volaris n. ulnaris* — волярная ветвь локтевого нерва
25. *a. v. et n. medianus* — срединная артерия, вена и нерв
26. *a. ulnaris (a. mediana)* — срединная артерия
27. *a. radialis (s. medianoradialis)* — срединно-лучевая артерия
28. *a. et v. metacarpalis volaris superficialis II., ramus medialis n. mediani* — II поверхностная волярная пястная артерия и вена, медиальная ветвь срединного нерва
29. *ramus lateralis n. mediani* — латеральная ветвь срединного нерва
30. *n. digitalis dorsalis communis II.* — II общий дорсальный пальцевый нерв
31. *n. digitalis volaris proprius II.* — специальный волярный нерв II пальца
32. *a. et v. digiti tertii medialis, n. digitalis volaris proprius III. medialis* — медиальная артерия и вена III пальца, волярный медиальный нерв III пальца
33. *n. digitalis volaris proprius IV. medialis, a. digitalis volaris communis III.* — IV волярный специальный медиальный пальцевый нерв, III волярная общая пальцевая артерия
34. *n. digitalis volaris proprius III. lateralis* — III волярный специальный латеральный пальцевый нерв
35. *n. digitalis volaris communis IV.* — IV общий волярный пальцевый нерв
36. *n. digitalis volaris communis II.* — II общий волярный пальцевый нерв
37. *m. abductor pollicis longus* — длинный абдуктор большого пальца
38. *a. collateralis radialis* — коллатеральная лучевая артерия

Предплечье и нижняя часть конечности крупного рогатого скота - латеральная поверхность. 1-ый слой

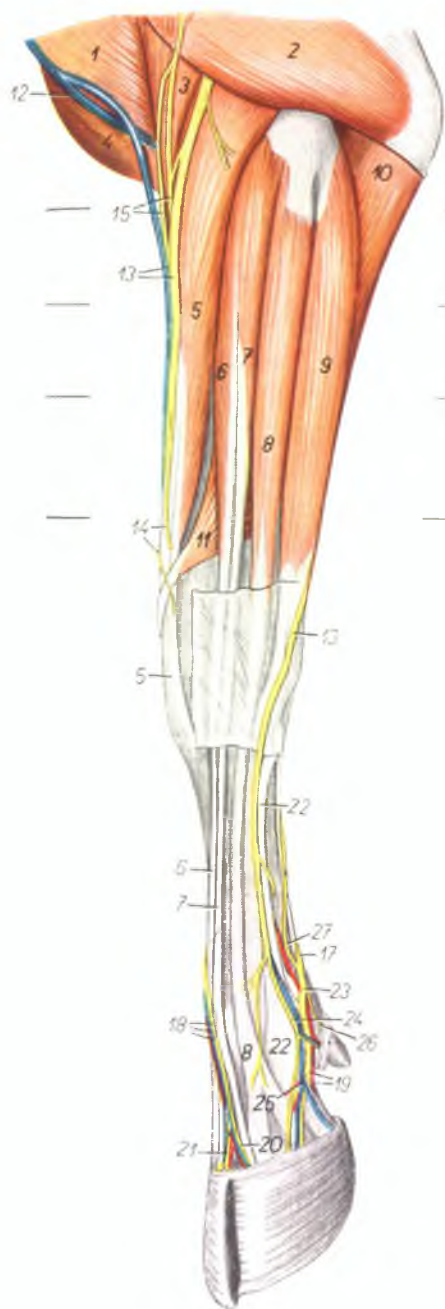


Рис. 17

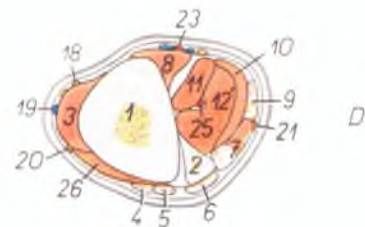
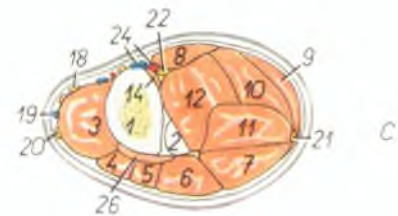
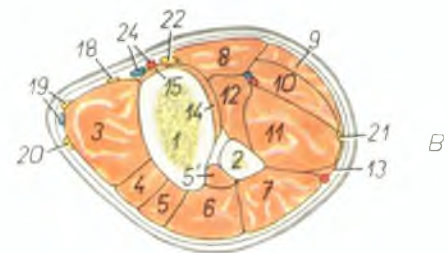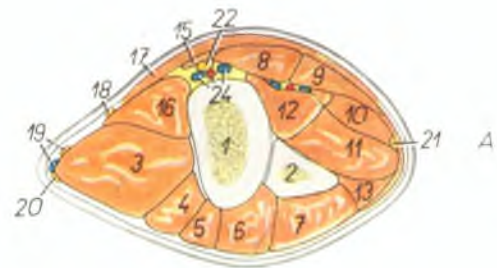
1. *m. brachiocephalicus* — плечеголовная мышца
2. *caput laterale m. tricipitis brachii* — латеральная головка трехглавой мышцы плеча
3. *m. brachialis* — плечевая мышца
4. *m. pectoralis superficialis* — поверхностная грудная мышца
5. *m. extensor carpi radialis* — лучевой разгибатель запястья
6. *m. extensor digiti tertii proprius* — специальный разгибатель третьего пальца
7. *m. extensor digitalis communis* — общий пальцевый разгибатель
8. *m. extensor digiti quarti proprius* — специальный разгибатель четвертого пальца
9. *m. extensor carpi ulnaris* — локтевой разгибатель запястья
10. *caput ulnare m. flexoris digitalis profundi* — локтевая головка глубокого сгибателя пальцев
11. *m. abductor pollicis longus* — длинный абдуктор большого пальца
12. *v. cephalica humeri* — подкожная вена плеча
13. *v. cephalica antebrachii, r. superficialis m. radialis* — подкожная вена предплечья, поверхностная ветвь лучевого нерва
14. *n. cutaneus antebrachii lateralis* — латеральный подкожный нерв предплечья
15. *nn. cutanei antebrachii dorsalis* — дорсальные кожные нервы предплечья
16. *r. dorsalis n. ulnaris* — дорсальная ветвь локтевого нерва

17. *n. digitalis volaris communis IV.* — IV общий волярный пальцевый нерв
18. *n. digitalis dorsalis communis III., a. et v. metacarpalis dorsalis III.* — III общий дорсальный пальцевый нерв, III дорсальная пястная артерия и вена
19. *n. digitalis volaris proprius IV. lateralis, a. digiti IV. lateralis* — специальный волярный латеральный нерв IV пальца, латеральная артерия IV пальца
20. *n. digitalis dorsalis proprius IV. medialis* — специальный дорсальный медиальный нерв IV пальца
21. *n. digitalis dorsalis proprius III. lateralis* — специальный дорсальный латеральный нерв III пальца
22. *m. interosseus medius* — третья межкостная мышца
23. *n. digitalis volaris communis IV.* — IV общий волярный пальцевый нерв
24. *n. digitalis dorsalis communis IV.* — IV общий дорсальный пальцевый нерв
25. *r. digiti IV. lateralis* — латеральная вена IV пальца
26. *n. digitalis volaris proprius V.* — V специальный волярный пальцевый нерв
27. *ramus superficialis rami volaris nervi ulnaris* — поверхностная ветвь волярной ветви локтевого нерва

A, B, C, D — смотри рис. 18

Предплечье крупного рогатого скота - поперечные распилы. Уровень распилов обозначен на рис. 17

Рис. 18

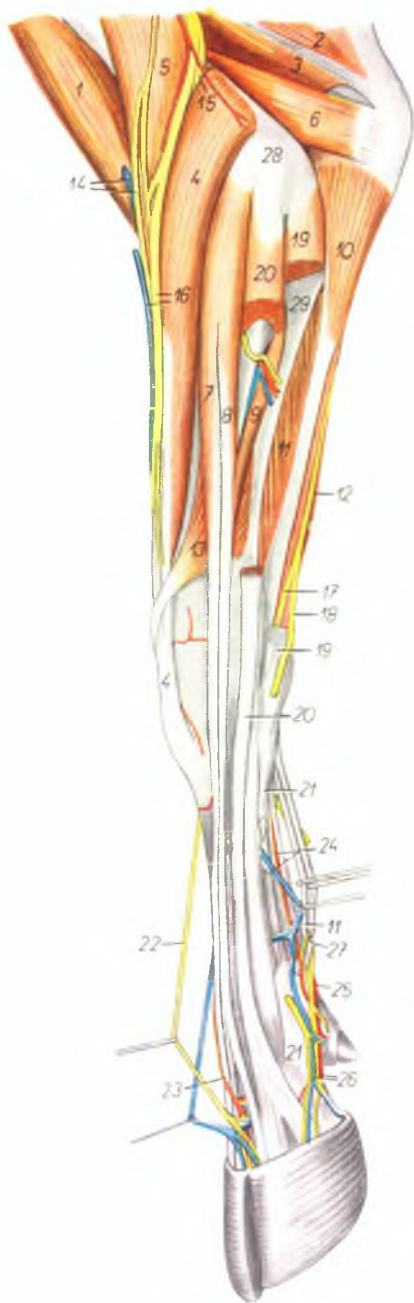


1. radius — лучевая кость
2. ulna — локтевая кость
3. *m. extensor carpi radialis* — лучевой разгибатель запястья
4. *m. extensor digiti tertii proprius* — специальный разгибатель третьего пальца
5. *m. extensor digiti quartii proprius* — специальный разгибатель IV пальца
6. *m. extensor digiti communis* — общий пальцевый разгибатель
7. *m. extensor carpi ulnaris* — локтевой разгибатель запястья
8. *m. flexor carpi radialis* — лучевой сгибатель запястья
9. *m. flexor carpi ulnaris* — локтевой сгибатель запястья
10. *venter superficialis m. flexoris digitalis superficialis* — поверхностное брюшко поверхностного сгибателя пальцев
11. *venter profundus m. flexoris digitalis superficialis* — глубокое брюшко поверхностного сгибателя пальцев
12. *caput humerale m. flexoris digitalis profundus* — плечевая головка глубокого сгибателя пальцев
13. *m. flexor digitalis profundus* — глубокий сгибатель пальцев

14. *caput radiale m. flexoris digitalis profundus* — лучевая головка глубокого сгибателя пальцев
15. *m. pronator teres* — круглый пронатор
16. *m. brachialis* — плечевая мышца
17. *m. pectoralis superficialis* — поверхностная грудная мышца
18. *n. cutaneus antebrachii medialis* — медиальный кожный нерв предплечья
19. *n. cutaneus antebrachii dorsalis, v. cephalica antebrachii* — дорсальный кожный нерв предплечья, подкожная вена предплечья
20. *ramus superficialis n. radialis* — поверхностная ветвь лучевого нерва
21. *n. ulnaris* — локтевой нерв
22. *n. medianus* — срединный нерв
23. *a. radialis (s. medianoradialis)* — срединно-лучевая артерия
24. *a. et v. mediana* — срединная артерия и вена
25. *a. ulnaris (s. a. mediana)* — срединная артерия
26. *m. abductor pollicis longus* — длинный абдуктор большого пальца

Предплечье и нижняя часть конечности крупного рогатого скота - латеральная поверхность, 2-ой слой

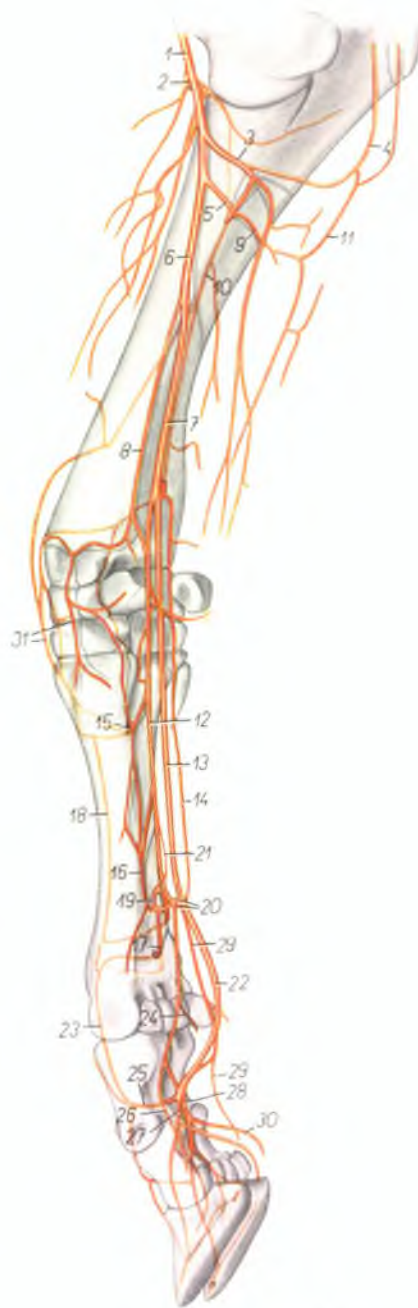
Рис. 19



1. *m. biceps brachii* — двуглавая мышца плеча
2. *caput longum m. tricipitis brachii* — длинная головка трехглавой мышцы плеча
3. *caput mediale m. tricipitis brachii* — медиальная головка трехглавой мышцы плеча
4. *m. extensor carpi radialis* — лучевой разгибатель запястья
5. *m. brachialis* — плечевая мышца
6. *m. anconeus* — локтевая мышца
7. *m. extensor digiti tertii proprius* — специальный разгибатель третьего пальца
8. *m. extensor digitalis communis* — общий пальцевый разгибатель
9. *caput ulnare m. extensoris digitalis communis (m. extensor indicis)* — локтевая головка общего пальцевого разгибателя
10. *caput ulnare m. flexoris digitalis profundus* — локтевая головка глубокого сгибателя пальцев
11. *venter profundus m. flexoris digitalis superficialis* — глубокое брюшко поверхностного сгибателя пальцев
12. *m. flexor carpi ulnaris* — локтевой сгибатель запястья
13. *m. abductor pollicis longus* — длинный абдуктор большого пальца
14. *v. cephalica humeri, n. cutaneus antebrachii dorsalis* — подкожная вена плеча, дорсальный кожный нерв предплечья
15. *ramus profundus m. radialis* — глубокая ветвь лучевого нерва
16. *v. cephalica antebrachii, ramus superficialis m. radialis* — подкожная вена предплечья, поверхностная ветвь лучевого нерва
17. *ramus volaris m. ulnaris* — волярная ветвь локтевого нерва
18. *ramus dorsalis m. ulnaris* — дорсальная ветвь локтевого нерва
19. *m. extensor carpi ulnaris* — локтевой разгибатель запястья
20. *m. extensor digiti quarti proprius* — специальный разгибатель IV пальца
21. *m. interosseus medius* — третья межкостная мышца
22. *n. digitalis dorsalis communis III.* — III общий дорсальный пальцевый нерв
23. *a. et v. metacarpalis dorsalis III* — III дорсальная пястная артерия и вена
24. *a. metacarpalis volaris superficialis III., v. metacarpalis volaris profunda III.* — III поверхностная волярная пястная артерия и III глубокая волярная пястная вена
25. *arcus volaris proximalis superficialis* — проксимальная волярная поверхностная дуга
26. *a. et v. digiti quarti lateralis* — латеральная артерия и вена IV пальца
27. *venter superficialis m. flexoris digitalis superficialis* — поверхностное брюшко поверхностного сгибателя пальцев
28. *epicondylus lateralis humeri* — латеральный надмыщелок плечевой кости
29. *ulna* — локтевая кость

Скелетотопия артерий предплечья и нижней части конечности крупного рогатого скота - медиальная поверхность (по стереорентгенограмме)

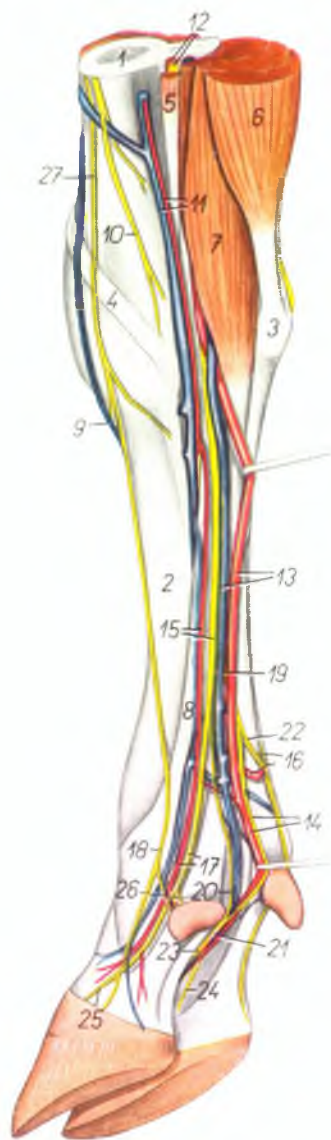
Рис. 20



1. *a. brachialis* — плечевая артерия
2. *a. collateralis radialis* — коллатеральная лучевая артерия
3. *ramus muscularis* — мышечная ветвь
4. *a. collateralis ulnaris* — коллатеральная локтевая артерия
5. *a. interossea communis* — общая межкостная артерия
6. *a. mediana* — срединная артерия
7. *a. ulnaris (s. a. mediana)* — срединная артерия
8. *a. radialis (s. medianoradialis)* — срединно-лучевая артерия
9. *ramus volaris a. interossee* — волярная ветвь межкостной артерии
10. *a. interossea dorsalis* — дорсальная межкостная артерия
11. *a. interossea recurrens* — возвратная межкостная артерия
12. *a. metacarpalis volaris superficialis II.* — II волярная поверхностная пястная артерия
13. *a. metacarpalis volaris superficialis III.* — III поверхностная волярная пястная артерия
14. *a. metacarpalis volaris superficialis IV.* — IV поверхностная волярная пястная артерия
15. *a. metacarpalis perforans proximalis* — проксимальная прободящая пястная артерия
16. *a. metacarpalis volaris profunda III.* — III глубокая волярная пястная артерия
17. *a. metacarpalis perforans distalis* — дистальная прободящая пястная артерия
18. *a. metacarpalis dorsalis III.* — III дорсальная пястная артерия
19. *arcus volaris profundus* — глубокая волярная дуга
20. *arcus volaris superficialis* — поверхностная волярная дуга
21. *a. metacarpalis volaris profunda IV.* — IV глубокая волярная пястная артерия
22. *a. digitalis communis volaris III.* — III общая волярная пальцевая артерия
23. *a. digitalis communis dorsalis III.* — III общая дорсальная пальцевая артерия
24. *ramus digiti II.* — ветвь для II пальца
25. *a. digitalis perforans* — прободящая пальцевая артерия
26. *a. digiti III. medialis* — медиальная артерия III пальца
27. *a. digiti III. lateralis* — латеральная артерия III пальца
28. *a. digiti IV. medialis* — медиальная артерия IV пальца
29. *a. digiti IV. lateralis* — латеральная артерия IV пальца
30. *a. pulvinaris* — артерия мякши
31. *rete carpi dorsale* — дорсальная сеть запястья

Нижняя часть грудной конечности крупного рогатого скота - медиоволярная поверхность

Рис. 21

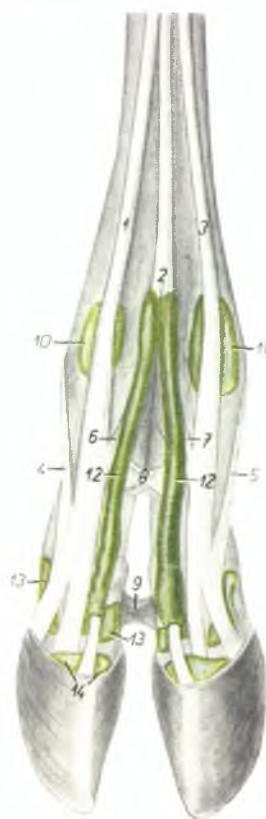

1. *radius* — лучевая кость
2. *os metacarpale III.* — III пястная кость
3. *os carpi accessorium (os pisiforme)* — добавочная кость запястья
4. *m. abductor pollicis longus* — длинный абдуктор большого пальца
5. *m. flexor carpi radialis* — лучевой сгибатель запястья
6. *m. flexor carpi ulnaris* — локтевой сгибатель запястья
7. *venter superficialis m. flexoris digitalis superficialis* — поверхностное брюшко поверхностного сгибателя пальцев
8. *m. interosseus medius* — третья межкостная мышца
9. *v. metacarpalis dorsalis III.* — III дорсальная межкостная вена
10. *n. cutaneus antebrachii medialis* — кожный медиальный нерв предплечья
11. *a. et v. radialis (medianoradialis)* — срединолучевая артерия и вена
12. *n. et a. mediana* — срединный нерв и артерия
13. *a. et v. metacarpalis volaris superficialis III.* — III поверхностная волярная пястная артерия и вена
14. *a. digitalis volaris communis III., n. digitalis volaris IV, medialis* — III общая волярная пальцевая артерия, IV волярный медиальный пальцевый нерв
15. *a. metacarpalis volaris superficialis II, ramus medialis m. mediani* — II поверхностная

- волярная пястная артерия, медиальная ветвь срединного нерва
16. *arcus volaris superficialis, n. digitalis volaris communis IV. (m. ulnaris)* — поверхностная волярная дуга, IV волярный пальцевый нерв
17. *a. digiti III. medialis, n. digitalis volaris communis II.* — медиальная артерия III пальца, II волярный общий пальцевый нерв
18. *n. digitalis dorsalis communis II.* — II общий дорсальный пальцевый нерв
19. *ramus lateralis m. mediani* — латеральная ветвь срединного нерва
20. *n. digitalis volaris III, lateralis* — III волярный пальцевый нерв
21. *n. digitalis volaris communis III.* — III общий волярный пальцевый нерв
22. *ramus communicans cum n. ulnari* — соединительная ветвь с локтевым нервом
23. *n. digitalis volaris proprius III, lateralis* — специальный волярный латеральный нерв III пальца
24. *n. digitalis volaris proprius IV, medialis* — специальный волярный медиальный нерв IV пальца
25. *n. digitalis volaris proprius III, medialis* — специальный волярный медиальный нерв III пальца
26. *n. digitalis volaris proprius II.* — специальный волярный нерв II пальца
27. *ramus superficialis n. radialis* — поверхностная ветвь лучевого нерва

Синовиальные сумки и влагалища сухожилий на пальцах грудной конечности крупного рогатого скота - дорсальная поверхность

Рис. 22



1. *m. extensor digiti III. proprius* — специальный разгибатель III пальца
2. *m. extensor digitalis communis* — общий пальцевый разгибатель
3. *m. extensor digiti IV. proprius* — специальный разгибатель IV пальца
4. *portio collateralis digiti III. m. interossei medii* — ветвь средней межкостной мышцы к III пальцу
5. *portio collateralis digiti IV. m. interossei medii* — ветвь средней межкостной мышцы к IV пальцу
6. *portio interdigitalis digiti III. m. interossei medii* — межпальцевая ветвь средней межкостной мышцы к III пальцу
7. *portio interdigitalis digiti IV. m. interossei medii* — межпальцевая ветвь средней межкостной мышцы к IV пальцу
8. *lig. interdigitale decussatum proximale* — проксимальная крестовидная межпальцевая связка
9. *lig. interdigitale decussatum distale* — дистальная крестовидная межпальцевая связка
10. *bursa synovialis m. extensoris digiti III. proprii* — синовиальная сумка специального разгибателя III пальца
11. *bursa synovialis m. extensoris digiti IV. proprii* — синовиальная сумка специального разгибателя IV пальца
12. *raginae tendinum mucosae m. extensoris digitalis communis* — влагалища сухожилий общего пальцевого разгибателя
13. *recessus dorsalis articulationis interphalangeae proximalis* — капсула пястнофалангового сустава
14. *recessus dorsalis articulationis interphalangeae distalis* — капсула межфалангового сустава

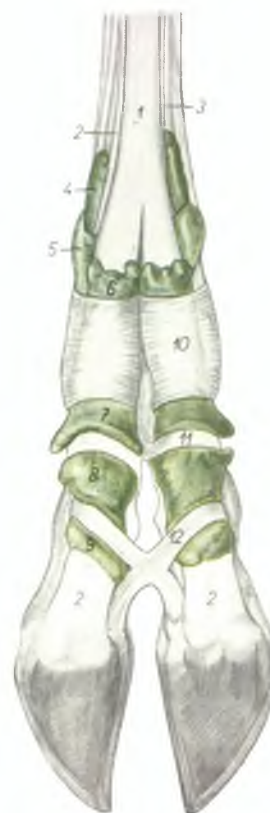

Рис. 23

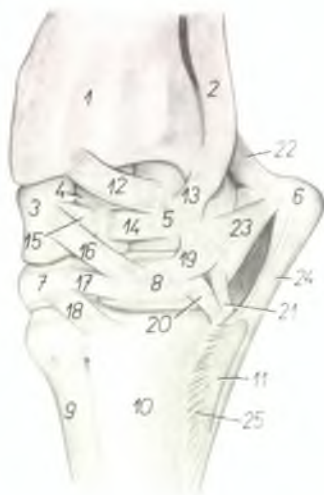
Синовиальные сумки и влагалища сухожилий на пальцах грудной конечности крупного рогатого скота - волярная поверхность

1. *m. flexor digitalis superficialis* — поверхностный сгибатель пальцев
2. *m. flexor digitalis profundus* — глубокий сгибатель пальцев
3. *m. interosseus medius* — средняя межкостная мышца
- 4.—9. *ragina mucosa tendinum m. flexoris digi-*

- talis superficialis et profundus* — влагалища сухожилий сгибателей пальцев
10. *fascia compedis volaris proximalis* — кольцевая связка пястнофалангового сустава
11. *fascia compedis volaris distalis* — кольцевая связка первой фаланги
12. *lig. interdigitale decussatum distale* — межпальцевая крестовидная связка

Запястный сустав крупного рогатого скота - дорсолатеральная поверхность

Рис. 24

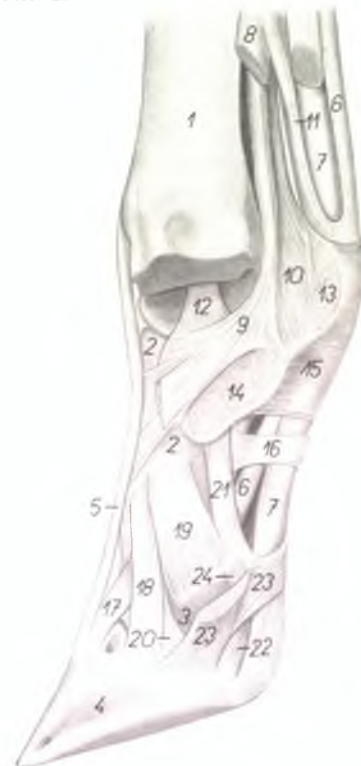

1. *radius* — лучевая кость
2. *ulna* — локтевая кость
3. *os carpi radiale* (*os scaphoideum*) — лучевая кость запястья
4. *os carpi intermedium* (*os lunatum*) — промежуточная кость запястья
5. *os carpi ulnare* (*os triquetrum*) — локтевая кость запястья
6. *os carpi accessorium* (*os pisiforme*) — добавочная кость запястья
7. *os carpi II. et III.* (*os trapezoideocapitatum*) — II и III кость запястья
8. *os carpi IV.* (*os hamatum*) — IV кость запястья
9. *os metacarpale III.* — III пястная кость

10. *os metacarpale IV.* — IV пястная кость
11. *os metacarpale V.* — V пястная кость
- 12., 16., 18. *ligg. obliqua dorsalia carpi* — косые дорсальные связки запястья
- 13., 19., 20., 21. *ligg. collateralia brevia carpi* — боковые короткие связки запястья
- 14., 15., 17. *ligg. transversaria carpi* (*intraordinaria*) — поперечные связки запястья
22. *lig. accessorioulnare* (*pisoulnare*) — проксимальная связка добавочной кости
23. *lig. accessoriocarpoulnare* (*pisotriquetrum*) — средняя связка добавочной кости
24. *lig. accessorio-metacarpale* — дистальная связка добавочной кости
25. *lig. intraordinarium metacarpi* — связка пятой пястной кости

Связки третьего пальца левой грудной конечности крупного рогатого скота - латеральная сторона. Видны пространства между пальцами после удаления четвертого пальца и капсулы сустава

Рис. 25



1. *os metacarpale III. et IV.* — III и IV пястные кости
2. *phalanx proximalis digiti III.* (*os compedale*) — первая фаланга III пальца
3. *phalanx media digiti III.* (*os coronale*) — вторая фаланга III пальца
4. *phalanx distalis digiti III.* (*os ungulare*) — третья фаланга III пальца
5. *m. extensor digitalis communis* — общий пальцевый разгибатель
6. *m. flexor digitalis superficialis* — поверхностный пальцевый разгибатель
7. *m. flexor digitalis profundus* — глубокий пальцевый сгибатель
- 8., 9., 10., 11. *m. interossea medius* — средняя межкостная мышца
8. *ramus lateralis* — латеральная ветвь
9. *ramus interdigitalis* (*s. axialis*) — межпальцевая ветвь
10. *ramus sesamoideus* — ветвь к сезамовидной кости
11. *ramus flexorius* — ветвь к сгибателю
12. *lig. collaterale interdigitale articulationis metacarpophalangeae* — боковая межпальцевая связка пястнофалангового сустава
13. *lig. intersesamoideum interdigitale* — межсезамовидная межпальцевая связка
14. *lig. interdigitale decussatum proximale* —

- межпальцевая проксимальная крестовидная связка
15. *fascia compedis volaris proximalis* — кольцевая связка путового сустава
16. *fascia compedis volaris distalis* — кольцевая связка первой фаланги
17. *lig. dorsale digiti* — дорсальная связка III фаланги
18. *lig. interdigitale commune* — общая межпальцевая связка
19. *lig. collaterale interdigitale articulationis interphalangeae proximalis* — межпальцевая боковая связка проксимального межфалангового сустава
20. *lig. collaterale interdigitale articulationis interphalangeae distalis* — межпальцевая боковая связка дистального межфалангового сустава
21. *lig. volare articulationis interphalangeae proximalis* — волярная связка проксимального межфалангового сустава
22. *lig. unguis sesamoideum axiale* — волярная связка сезамовидной кости III фаланги
23. *lig. interdigitale decussatum distale* — дистальная крестовидная связка
24. *lig. sesamoideum collaterale interdigitale* — межпальцевая боковая связка сезамовидной кости III фаланги

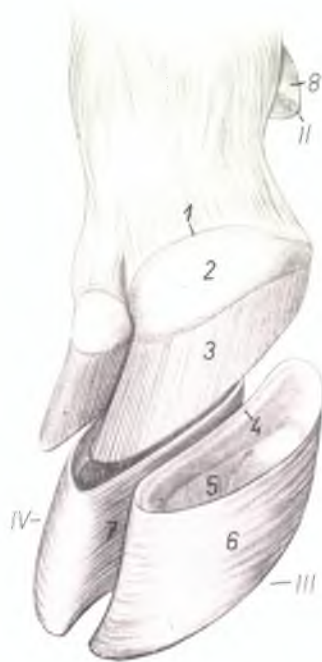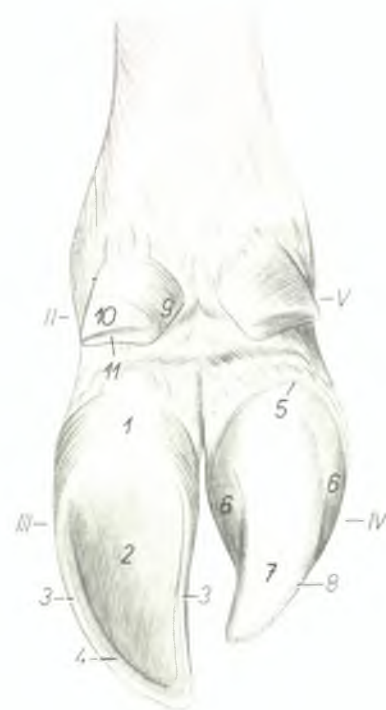
Пальцы правой тазовой конечности крупного рогатого скота - плантарная поверхность. Роговой чехол четвертого пальца удален

Рис. 26

II-V. digitus II-V. — II-V пальцы

1. *torus unguiae* — пальцевый мякиш
2. *solea unguiae* — роговая подошва копытка
3. *paries unguiae* — боковая стенка копытка
4. *linea alba (zona lamellata)* — белая линия копытка
5. *corium limitans* — край кожи

6. *corium coronale* — основа кожи венчика
7. *corium soleare* — основа кожи подошвы
8. *corium parietale* — основа кожи боковой стенки
9. *torus digiti II.* — мякиш II пальца
10. *paries digiti II.* — боковая стенка копытка II пальца
11. *solea digiti II.* — подошва копытка II пальца



Пальцы правой тазовой конечности крупного рогатого скота - дорсомедиальная поверхность. Роговые чехлы удалены

Рис. 27

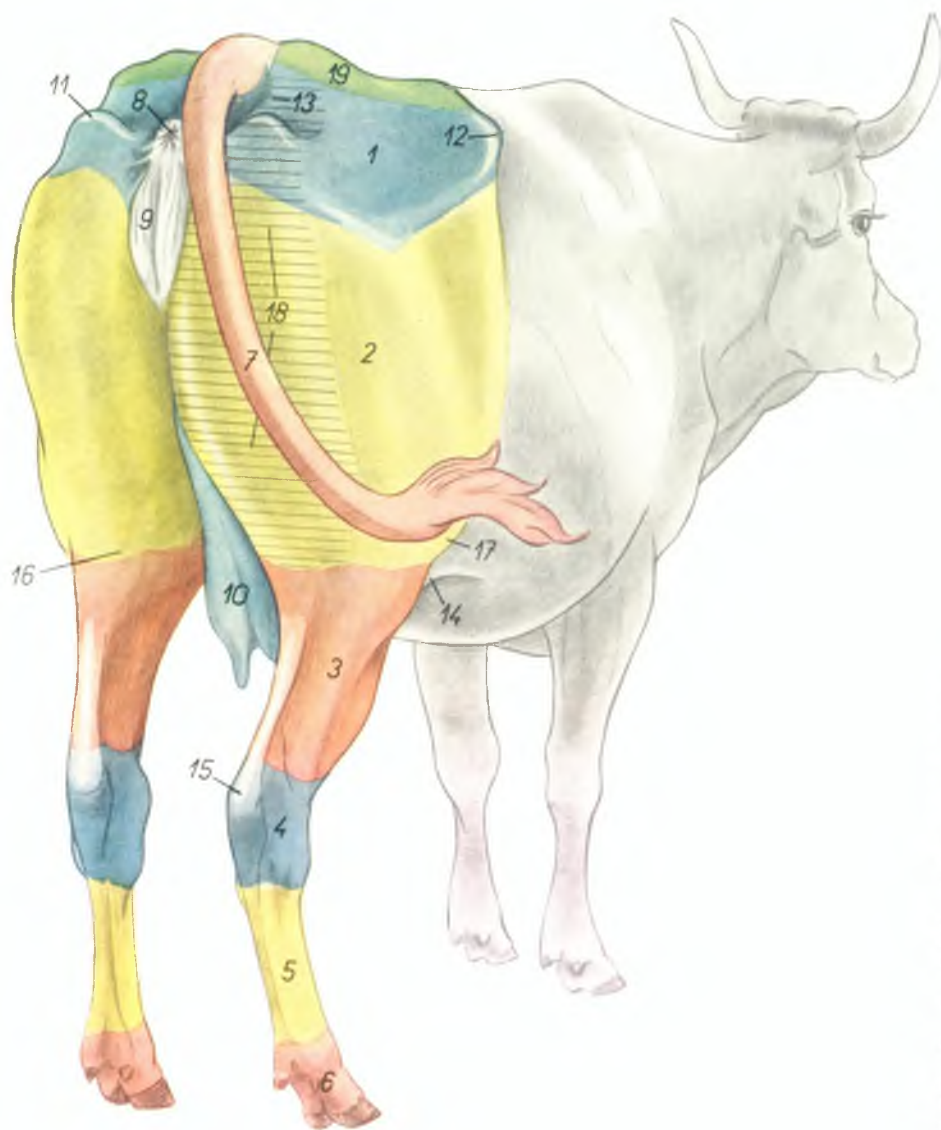II-IV. digitus II-IV. — II-IV пальцы

1. *corium limitans* — край кожи
2. *corium coronale* — основа кожи венчика
3. *corium parietale* — основа кожи боковой стенки
4. *sulcus coronarius* — венечный желоб

5. *zona lamellata parietis unguiae* — листочковый слой копытка
6. *facies externa parietis unguiae* — наружная поверхность боковой стенки копытка
7. *facies interdigitalis (s. axialis) parietis unguiae* — межпальцевая поверхность копытка
8. *capsula digiti II.* — роговая капсула II пальца

Экстерьер, область таза и тазовой конечности крупного рогатого скота - вид косо сзади

Рис. 28

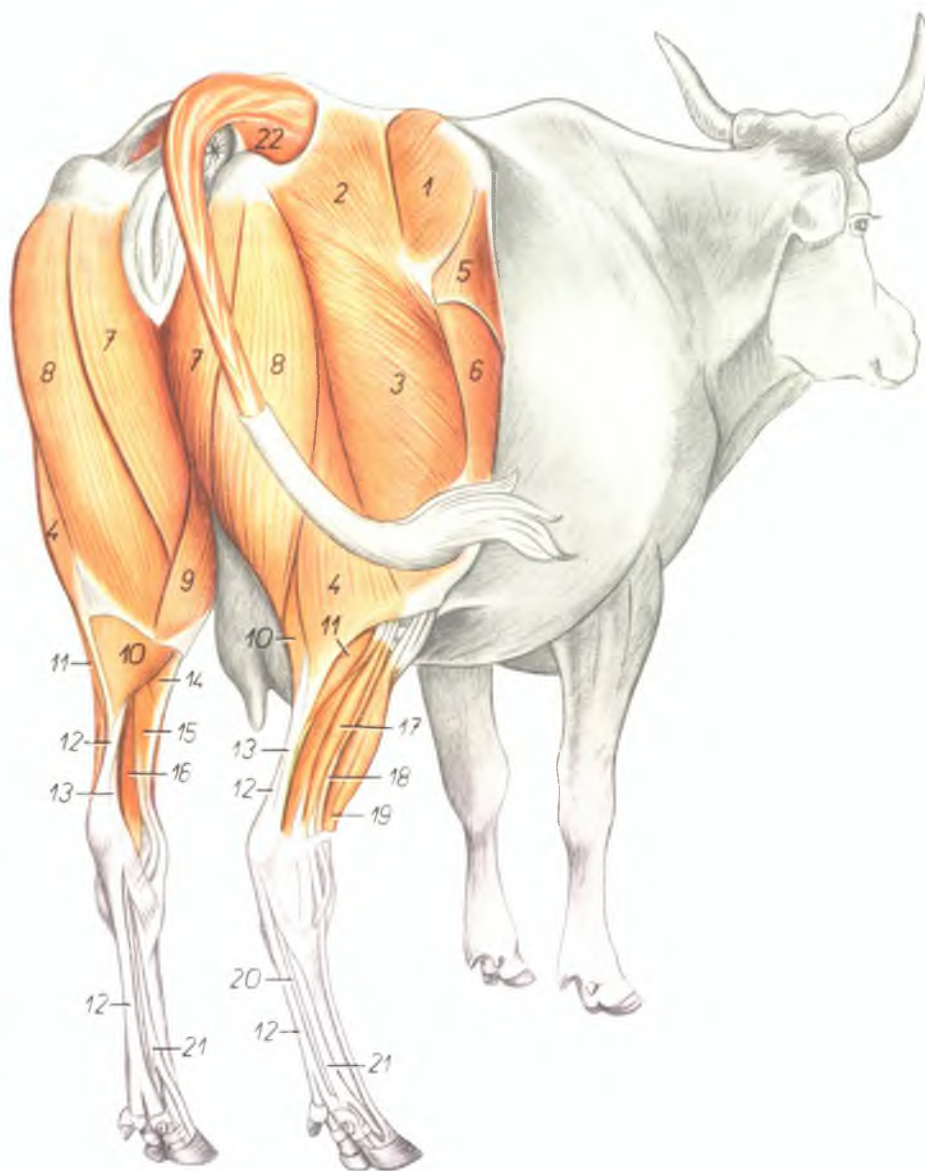


1. regio glutea — ягодичная область
2. r. femoralis — область бедра
3. r. cruris — область голени
4. r. tarsi — область заплюсны
5. regio metatarsi — область плюсны
6. digiti — пальцы
7. cauda — хвост
8. anus — задний проход
9. vulva — наружные половые органы самки
10. uber, mamma (r. uberis) — вымя
11. r. tuberculi ischiadici — область седалищного бугра
12. r. tuberculi coxae — область маклока
13. plica paraanal — параанальная складка
14. plica genis (plica praegenualis) — надколенная складка
15. regio tuberculi calcanei — область пяточного бугра
16. r. poplitea (fossa poplitea) — область подколенной ямки
17. r. genis — область колена
18. cuneus — зад
19. r. sacralis — область крестца

Мышцы таза и тазовой конечности крупного рогатого скота - вид косо сзади

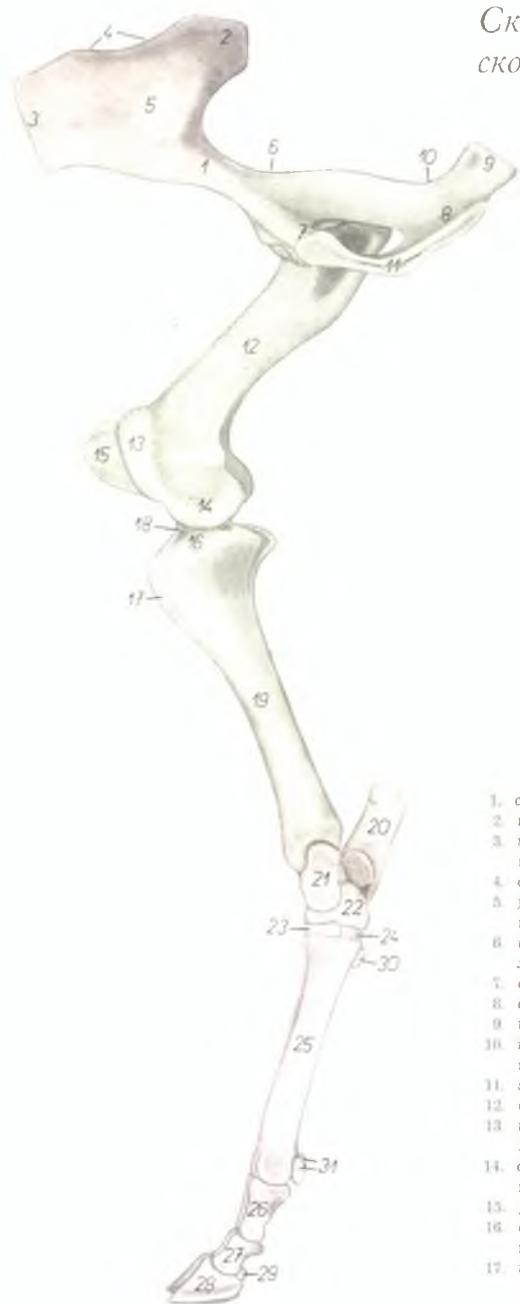Рис. 29

1. *m. gluteus medius* — средняя ягодичная мышца
- 2, 3, 4. *m. gluteobiceps* — ягодичнодвуглавая мышца
2. *m. gluteus superficialis* — поверхностная ягодичная мышца
3. *portio cranialis m. bicipitis femoris* — краиниальная часть двуглавой мышцы бедра
4. *portio caudalis m. bicipitis femoris* — каудальная часть двуглавой мышцы бедра
5. *m. tensor fasciae latae* — напрягатель широкой фасции бедра
6. *m. vastus lateralis* — латеральная головка четырехглавой мышцы бедра
7. *m. semimembranosus* — полуперепончатая мышца
8. *m. semitendinosus* — полусухжильная мышца
9. *m. gracilis* — стройная мышца
10. *m. gastrocnemius medialis* — икроножная мышца, медиальная головка
11. *m. gastrocnemius lateralis* — икроножная мышца, латеральная головка
12. *m. flexor digitalis pedis superficialis* — поверхностный сгибатель пальцев
13. *tendo m. tricipitis surae (t. Achilles)* — сухожилие трехглавой мышцы голени
14. *m. popliteus* — подколенная мышца
15. *m. flexor digitalis pedis longus* — длинный пальцевый сгибатель
16. *m. flexor hallucis longus* — длинный сгибатель большого пальца ноги
17. *m. extensor digiti IV. proprius* — специальный разгибатель IV пальца
18. *m. fibularis longus* — длинная малоберцовая мышца
19. *m. fibularis tertius et m. extensor digitalis pedis longus* — третья малоберцовая мышца и длинный разгибатель пальцев
20. *m. flexor digitalis pedis profundus* — глубокий сгибатель пальцев
21. *m. interosseus medius* — средняя межкостная мышца
22. *m. coccygeus* — хвостовая мышца



Скелет таза и тазовой конечности крупного рогатого скота - медиальная поверхность

Рис. 30



1. *corpus ossis ilium* — тело подвздошной кости
2. *tuber sacrale* — крестцовый бугор
3. *tuber coxae* — наружный подвздошный бугор (маклок)
4. *crista iliaca* — подвздошный гребень
5. *facies auricularis* — ушковая суставная поверхность
6. *incisura ischiadica major* — большая седалищная вырезка
7. *corpus ossis pubis* — тело лонной кости
8. *corpus ossis ischii* — тело седалищной кости
9. *tuber ischiadicum* — седалищный бугор
10. *incisura ischiadica minor* — малая седалищная вырезка
11. *symphysis pelvis* — тазовое сращение
12. *corpus femoris* — тело бедренной кости
13. *trochlea femoris (patellaris)* — блок для коленной чашки
14. *condylus medialis femoris* — медиальный мыщелок бедренной кости
15. *patella* — коленная чашка
16. *condylus medialis tibiae* — медиальный мыщелок большой берцовой кости
17. *tuberositas tibiae* — бугор большой берцовой кости

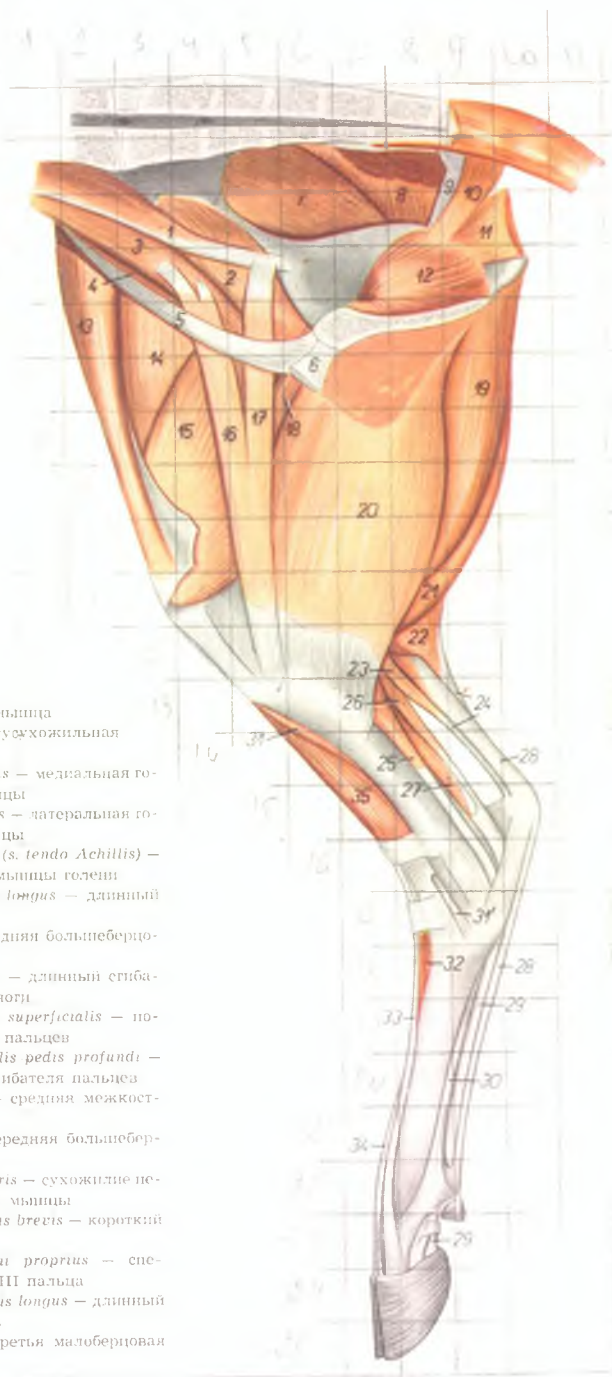
18. *eminentia intercondylaris* — межмыщелковое возвышение
19. *corpus tibiae* — тело большой берцовой кости
20. *calcaneus* — пяточная кость
21. *talus* — таранная кость
22. *os centroquartale (os naviculocuboideum)* — центральная и четвертая кости заплюсны
23. *os tarsale II. et III. (os cuneiforme intermediolaterale)* — вторая и третья кости заплюсны
24. *os tarsale I. (os cuneiforme mediale)* — первая кость заплюсны
25. *os metatarsale III. et IV.* — III и IV плюсневые кости
26. *phalanx proximalis* — первая фаланга
27. *phalanx media* — вторая фаланга
28. *phalanx distalis* — третья фаланга
29. *os sesamoideum phalangis distalis* — осеменовидная кость третьей фаланги
30. *os metatarsale II.* — вторая плюсневая кость
31. *ossa sesamoidea phalangis proximalis* — осеменовидные кости первой фаланги

Мышцы таза и тазовой конечности крупного рогатого скота - медиальная поверхность

Рис. 31

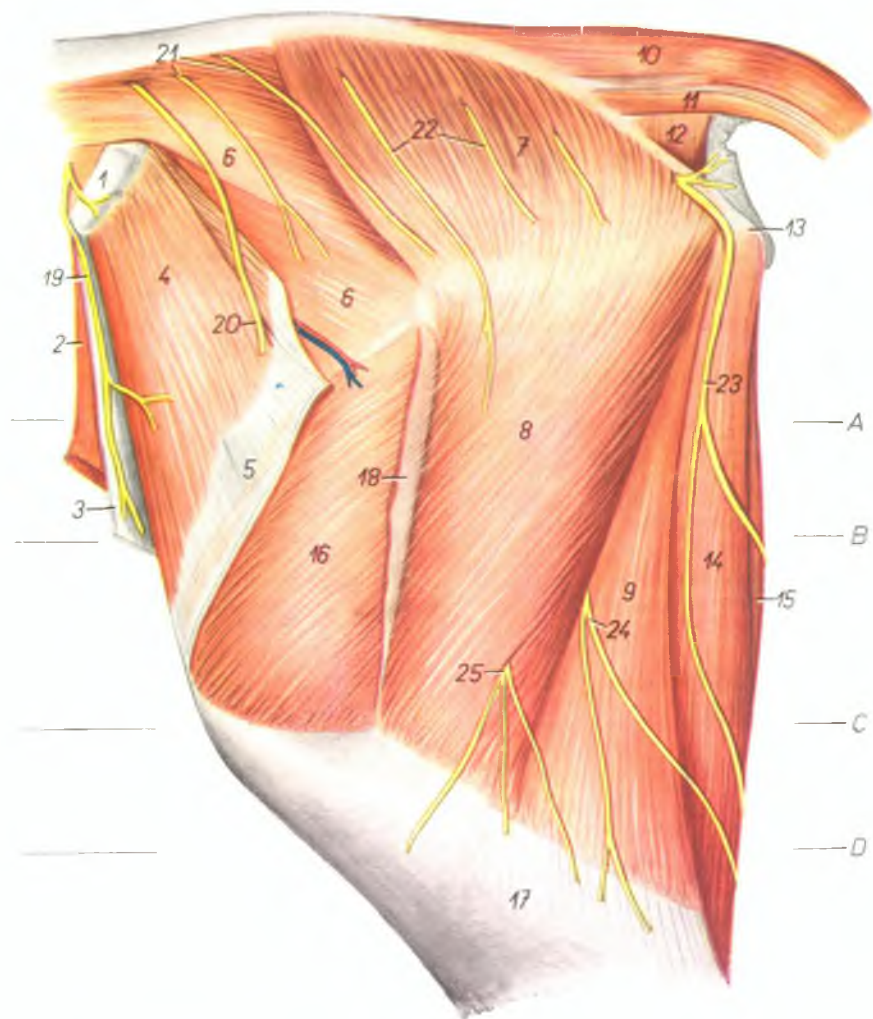
1. *m. psoas minor* — малая поясничная мышца
2. *m. iliacus medialis* — медиальная подвздошная мышца
3. *m. psoas major* — большая поясничная мышца
4. *m. iliacus lateralis* — латеральная подвздошная мышца
5. *lig. inguinale* — паховая связка
6. *tendo m. recti abdominis* — сухожилие прямой брюшной мышцы
7. *m. gluteus medius* — средняя ягодичная мышца
8. *m. gluteobiceps* — ягодичнодвуглавая мышца
9. *lig. sacrospinotuberale* — широкая тазовая связка
10. *m. coccygeus* — хвостовая мышца
11. *m. levator ani* — подниматель ануса
12. *m. obturator internus* — внутренняя запирающая мышца
13. *m. tensor fasciae latae* — напрягатель широкой фасции бедра
14. *m. rectus femoris* — прямая мышца бедра
15. *m. vastus medialis* — медиальная головка четырехглавой мышцы бедра
16. *portio cranialis m. sartorii* — краинальная часть портняжной мышцы
17. *portio caudalis m. sartorii* — каудальная часть портняжной мышцы
18. *m. pectineus* — гребешковая мышца
19. *m. semimembranosus* — полуперепончатая мышца

20. *m. gracilis* — строиная мышца
21. *m. semitendinosus* — полусухожильная мышца
22. *m. gastrocnemius medialis* — медиальная головка икроножной мышцы
23. *m. gastrocnemius lateralis* — латеральная головка икроножной мышцы
24. *tendo m. tricipitis surae (s. tendo Achilles)* — сухожилие трехглавой мышцы голени
25. *m. flexor digitalis pedis longus* — длинный сгибатель пальцев
26. *m. tibialis posterior* — задняя большеберцовая мышца
27. *m. flexor hallucis longus* — длинный сгибатель большого пальца ноги
28. *m. flexor digitalis pedis superficialis* — поверхностный сгибатель пальцев
29. *tendo m. flexoris digitalis pedis profundus* — сухожилие глубокого сгибателя пальцев
30. *m. interosseus medius* — средняя межкостная мышца
31. *m. tibialis anterior* — передняя большеберцовая мышца
- 31'. *tendo m. tibialis anterioris* — сухожилие передней большеберцовой мышцы
32. *m. extensor digitalis pedis brevis* — короткий разгибатель пальцев
33. *m. extensor digiti tertii proprius* — специальный разгибатель III пальца
34. *m. extensor digitalis pedis longus* — длинный пальцевый разгибатель
35. *m. fibularis tertius* — третья малоберцовая мышца



Зад и бедро крупного рогатого скота - латеральная поверхность. Поверхностный слой

Рис. 32



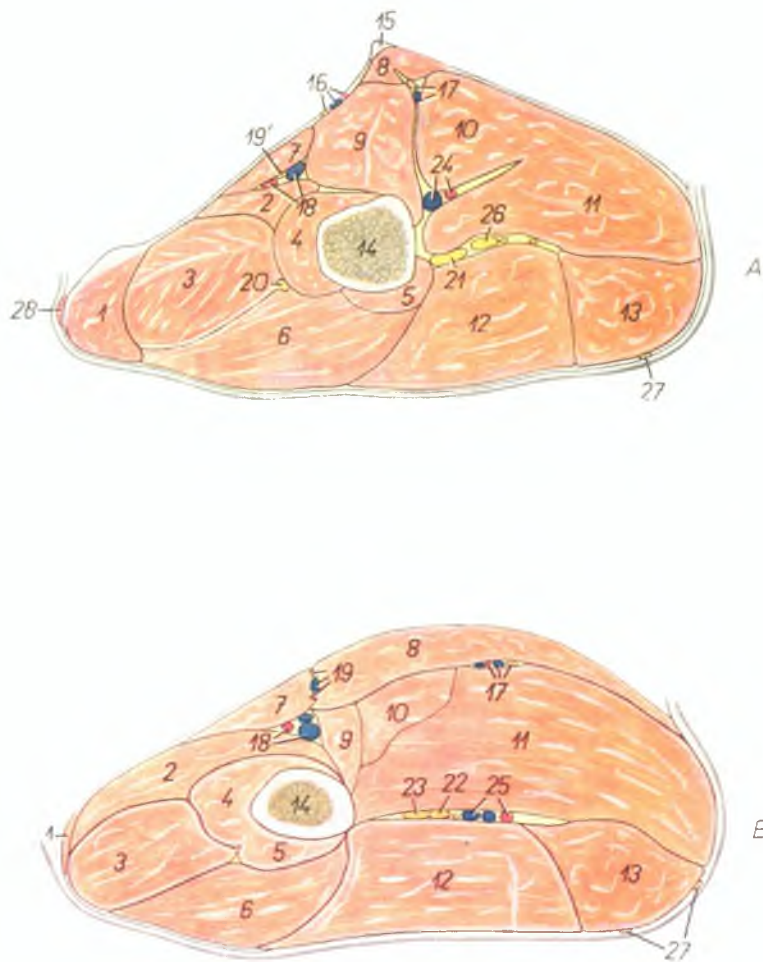
1. *tuber coxae (spina iliaca ventralis)* — наружный подвздошный бугор
2. *m. obliquus abdominis internus* — внутренняя косая брюшная мышца
3. *aponeurosis m. obliqui abdominis externi* — апоневроз наружной косой брюшной мышцы

4. *m. tensor fasciae latae* — напрягатель широкой фасции бедра
5. *fascia lata femoris* — широкая фасция бедра
6. *m. gluteus medius* — средняя ягодичная мышца
- 7, 8, 9. *m. gluteobiceps* — ягодичнодвуглавая мышца

7. *m. gluteus superficialis* — поверхностная ягодичная мышца
 8. *portio cranialis m. bicipitis femoris* — cranialная часть двуглавой мышцы бедра
 9. *portio caudalis m. bicipitis femoris* — caudальная часть двуглавой мышцы бедра
 10. *m. sacrococcygeus dorsalis lateralis* — длинный подниматель хвоста
 11. *m. sacrococcygeus ventralis lateralis* — длинный опускающий хвоста
 12. *m. coccygeus* — хвостовая мышца
 13. *tuber ischiadicum* — седалищный бугор
 14. *m. semitendinosus* — подсухожильная мышца
 15. *m. semimembranosus* — полунерепончатая мышца
 16. *m. vastus lateralis* — латеральная головка четырехглавой мышцы бедра
 17. *fascia cruris — fascia plantis*
 18. *insertio fasciae latae* — закрепление широкой фасции бедра
 19. *ramus n. ilioinguinalis* — ветвь подвздошно-пахового нерва
 - 20., 21., 22. *nn. clunium medi* — средние кожные ягодичные нервы
 23. *n. cutaneus femoris caudalis (ramus n. prae-dendi)* — кожный каудальный нерв бедра
 - 24., 25. *rami cutanei femorales caudales (n. ischiadici)* — каудальные кожные ветви бедра (седалищного нерва)
- A, B смотри рис. 33
C, D смотри рис. 35

Бедро крупного рогатого скота - поперечные распилы. Распилы (А, В) проведены в проксимальной части бедра; их уровень изображен на рис. 32 и 34

Рис. 33



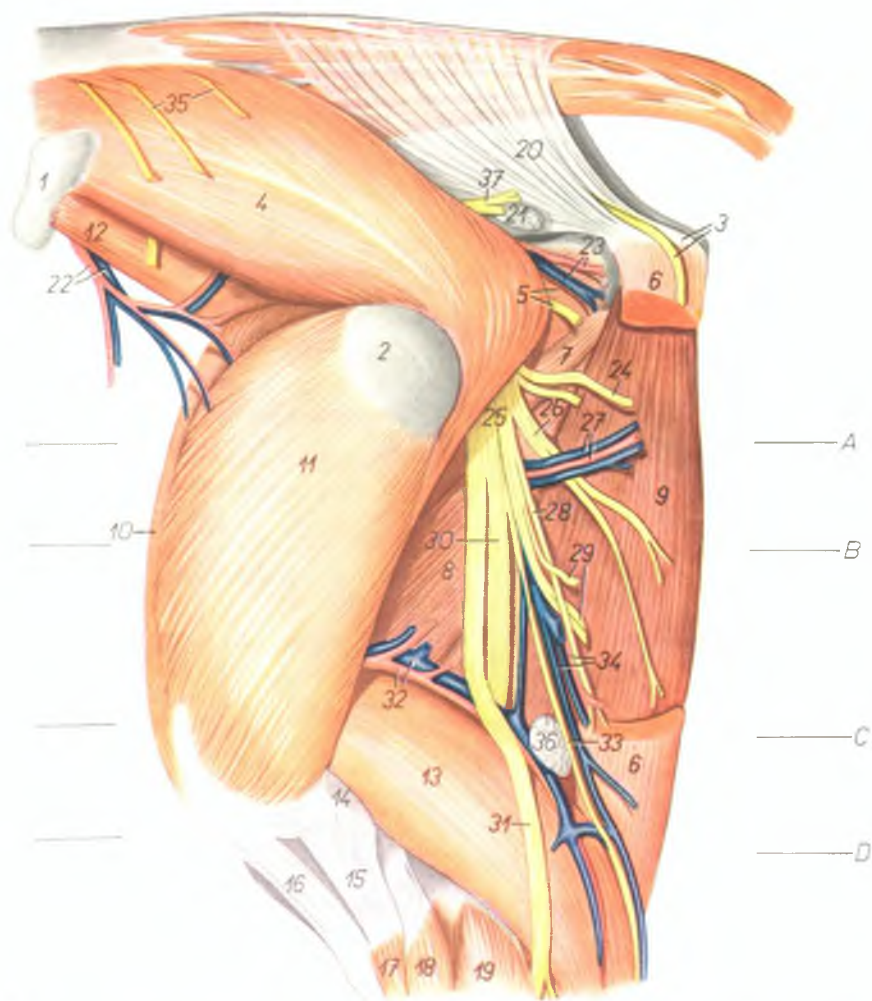
1. *m. tensor fasciae latae* — напрягатель широкой фасции бедра
- 2.—6. *m. quadriceps femoris* — четырехглавая мышца бедра
2. *m. vastus medialis* — медиальная головка четырехглавой мышцы бедра
3. *m. rectus femoris* — прямая мышца бедра
4. *portio medialis m. vasti intermedi* — медиальная часть промежуточной головки четырехглавой мышцы бедра
5. *portio lateralis m. vasti intermedi* — латеральная часть промежуточной головки четырехглавой мышцы бедра
6. *m. vastus lateralis* — латеральная головка четырехглавой мышцы бедра
7. *m. sartorius* — портяжная мышца
8. *m. gracilis* — стройная мышца
9. *m. pectineus* — гребешковая мышца
10. *m. abductor femoris* — приводящая мышца бедра
11. *m. semimembrauosus* — полуперепончатая мышца
12. *m. glutaobiceps* — ягодичнодвуглавая мышца
13. *m. semitendinosus* — полусухожильная мышца
14. *femur* — бедренная кость
15. *tendo m. recti abdominis* — сухожилие прямой брюшной мышцы
16. *a. et v. pudenda externa, n. genitofemoralis (n. spermaticus externus)* — наружная срамная артерия и вена, наружный семенной нерв
17. *n. obturatorius, rami musculares a. et v. profundae femoris* — запирательный нерв, мышечные ветви глубокой бедренной артерии и вены
18. *a. et v. femoralis* — бедренная артерия и вена
19. *a., v. et n. saphenus* — артерия, вена и нерв сафенус
- 19'. *n. saphenus* — нерв сафенус
20. *n. femoralis* — бедренный нерв
21. *n. ischiadicus* — седалищный нерв
22. *n. tibialis* — большеберцовый нерв

23. *n. fibularis* — малоберцовый нерв
24. *a. et v. profunda femoris* — глубокая бедренная артерия и вена
25. *a. et v. circumflexa femoris medialis* — медиальная окружная бедренная артерия и вена

26. *ramus muscularis n. ischiadict* — мышечная ветвь седалищного нерва
27. *n. cutaneus femoris caudalis* — каудальный кожный нерв бедра
28. *m. cutaneus maximus* — большая подкожная мышца

Зад и бедро крупного рогатого скота - латеральная поверхность. 2-ой слой

Рис. 34



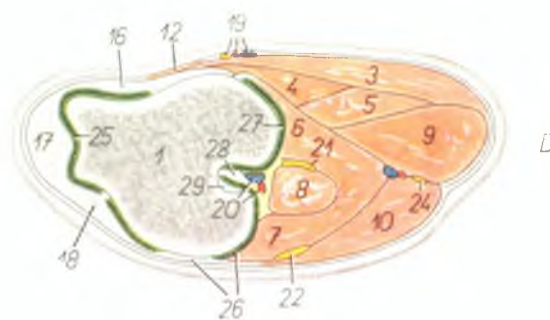
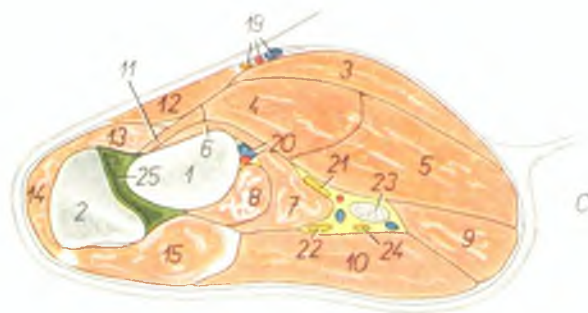
1. *tuber coxae (spina iliaca ventralis)* — наружный подвздошный бугор
2. *trochanter major femoris* — большой вертел бедренной кости
3. *tuber ischiadicum, n. cutaneus femoris caudalis (ramus n. pudendi)* — седалищный бугор, каудальный кожный нерв бедра
4. *m. gluteus medius* — средняя ягодичная мышца

5. *mm. gemelli, ramus ad m. bicipitem femoris* — двойничная мышца, первая ветвь к двуглавой мышце бедра
6. *m. semitendinosus* — полусухожильная мышца
7. *m. quadratus femoris* — квадратная мышца бедра
8. *m. adductor femoris* — приводящая мышца бедра

9. *m. semimembranosus* — полуперепончатая мышца
10. *m. rectus femoris* — прямая мышца бедра
11. *m. vastus lateralis* — латеральная головка четырехглавой мышцы бедра
12. *m. iliacus lateralis* — латеральная подвздошная мышца
13. *m. gastrocnemius* — икроножная мышца
14. *tendo m. bicipitis femoris* — сухожилие двуглавой мышцы бедра
15. *lig. rectum patellae laterale* — прямая латеральная связка коленной чашки
16. *lig. rectum patellae intermedium* — прямая средняя связка коленной чашки
17. *m. tibialis anterior* — передняя большеберцовая мышца
18. *m. fibularis tertius* — третья малоберцовая мышца
19. *m. fibularis longus* — длинная малоберцовая мышца
20. *lig. sacrospinotuberale* — широкая тазовая связка
21. *ln. sacralis externus* — наружный крестцовый лимфатический узел
22. *a. et v. circumflexa ilium profunda* — глубокая окружная подвздошная артерия и вена
23. *a. et v. glutea caudalis* — каудальная ягодичная артерия и вена
24. *ramus ad m. semitendinosum* — ветвь к полусухожильной мышце
25. *n. ischiadicus* — седалищный нерв
26. *ramus ad m. semimembranosum* — ветвь к полуперепончатой мышце
27. *rami musculares* — мышечные ветви
28. *ramus distalis ad m. semitendinosum* — дистальная ветвь к полусухожильной мышце
29. *rami ad m. bicipitem femoris et cutanei* — ветви к двуглавой мышце бедра и кожные ветви
30. *n. tibialis* — большеберцовый нерв
31. *n. fibularis* — малоберцовый нерв
32. *a. et v. femoris caudalis* — каудальная бедренная артерия и вена
33. *n. cutaneus surae plantaris* — плантарный кожный нерв
34. *ramus ad m. semitendinosum a. circumflexa femoris medialis, v. saphena parva* — ветвь окружной медиальной бедренной артерии к полусухожильной мышце, малая вена сафена
35. *nn. clunium medii* — средние кожные ягодичные нервы
36. *ln. popliteus* — подколенный лимфатический узел
37. *n. gluteus caudalis* — каудальный ягодичный нерв

Бедро крупного рогатого скота - поперечные распилы. Уровень распилов (C, D) показан на рис. 32 и 34

Рис. 35



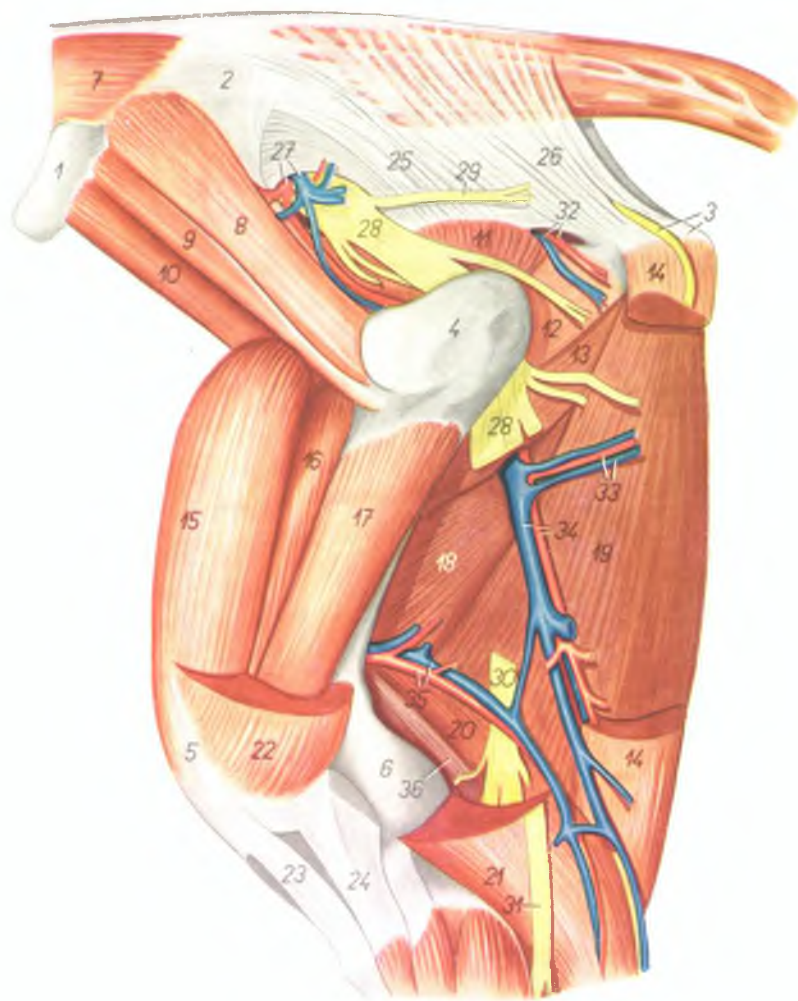
- 1 femur — бедренная кость
- 2 patella — коленная чашка
- 3 m. gracilis — стройная мышца
- 4 m. adductor femoris — приводящая мышца бедра
- 5 m. semimembranosus — полуперепончатая мышца
- 6 m. gastrocnemius medialis — медиальная головка икроножной мышцы
- 7 m. gastrocnemius lateralis — латеральная головка икроножной мышцы
- 8 m. flexor digitorum pedis superficialis — поверхностный сгибатель пальцев
- 9 m. semitendinosus — полусухожильная мышца
- 10 m. biceps femoris — двуглавая мышца бедра
- 11 m. pectineus — гребешковая мышца
- 12 m. sartorius — портняжная мышца
- 13 m. vastus medialis — медиальная головка четырехглавой мышцы бедра
- 14 m. rectus femoris — прямая мышца бедра
- 15 m. vastus lateralis — латеральная головка четырехглавой мышцы бедра
- 16 lig. rectum patellae mediale — прямая медиальная связка коленной чашки
- 17 lig. rectum patellae intermedium — прямая средняя связка коленной чашки
- 18 lig. rectum patellae laterale — прямая латеральная связка коленной чашки
- 19 a. v. et n. saphenus — артерия, вена и нерв сафенус

- 20 a. et v. poplitea — подколенная артерия и вена
- 21 n. tibialis — большеберцовый нерв
- 22 n. fibularis — малоберцовый нерв
- 23 ln. popliteus — подколенный лимфатический узел
- 24 n. cutaneus surae plantaris — плантарный кожный нерв голени
- 25 cavum articulationis femoropatellaris — полость сустава коленной чашки и бедра

- 26 lig. collaterale laterale genus, cavum articulationis femorotibialis lateralis — латеральная связка коленного сустава, полость латерального бедроберцового сустава
- 27 cavum articulationis femorotibialis medialis — полость медиального бедроберцового сустава
- 28 lig. cruciatum caudale (s. mediale) — медиальная крестовидная связка
- 29 lig. cruciatum craniale (s. laterale) — латеральная крестовидная связка

Зад и бедро крупного рогатого скота - латеральная поверхность. 3-ий слой

Рис. 36



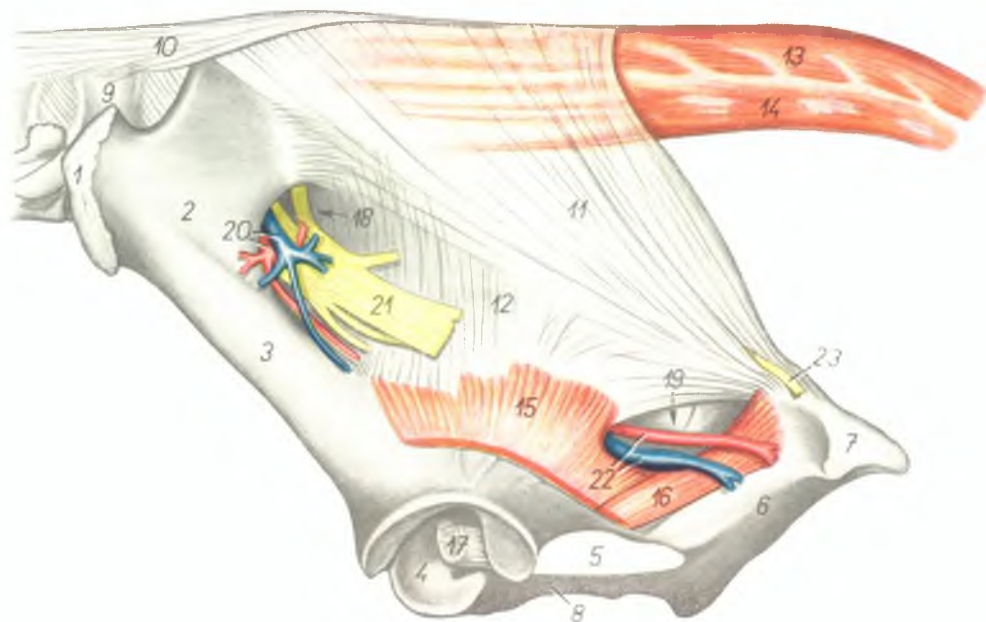
1. *tuber coxae (spina iliaca ventralis)* — наружный подвздошный бугор
2. *ala ossis ilium* — крыло подвздошной кости
3. *tuber ischiadicum, n. cutaneus femoris caudalis* — седалищный бугор, каудальный кожный нерв бедра

4. *trochanter major femoris* — большой вертел бедренной кости
5. *patella* — коленная чашка
6. *condylus lateralis femoris* — латеральный мыщелок бедренной кости
7. *m. longissimus dorsi* — длиннейшая мышца спины

8. *m. gluteus accessorius major* — ягодичная большая добавочная мышца
9. *m. gluteus accessorius minor (m. Lesbrevi)* — ягодичная малая добавочная мышца
10. *m. iliacus lateralis* — подвздошная латеральная мышца
11. *m. gluteus profundus* — глубокая ягодичная мышца
12. *mm. gemelli* — двойничная мышца
13. *m. quadratus femoris* — квадратная мышца бедра
14. *m. semitendinosus* — полусухожильная мышца
15. *m. rectus femoris* — прямая мышца бедра
16. *portio medialis m. vasti intermedii* — медиальная часть промежуточной головки четырехглавой мышцы бедра
17. *portio lateralis m. vasti intermedii* — латеральная часть промежуточной головки четырехглавой мышцы бедра
18. *m. adductor femoris* — приводящая мышца бедра
19. *m. semimembranosus* — полуперепончатая мышца
20. *m. gastrocnemius medialis* — медиальная головка икроножной мышцы
21. *m. gastrocnemius lateralis* — латеральная головка икроножной мышцы
22. *m. vastus lateralis* — латеральная головка четырехглавой мышцы бедра
23. *lig. rectum patellae intermedium* — прямая средняя связка коленной чашки
24. *lig. rectum patellae laterale* — прямая латеральная связка коленной чашки
- 25, 26. *lig. sacrospinotuberale* — широкая тазовая связка (крестцовоседалищная связка)
25. *lig. sacrospinale* — крестцовоседалищная связка (передний отдел)
26. *lig. sacrotuberale* — крестцовоседалищная связка (задний отдел)
27. *a. et v. gluteae cranialis* — cranialная ягодичная артерия и вена
28. *n. ischiadicus* — седалищный нерв
29. *n. gluteae caudalis* — каудальный ягодичный нерв
30. *n. tibialis* — большеберцовый нерв
31. *n. fibularis* — малоберцовый нерв
32. *a. et v. gluteae caudalis* — каудальная ягодичная артерия и вена
33. *rami musculares* — мышечные ветви
34. *a. et v. circumflexa femoris medialis* — медиальная окружная бедренная артерия и вена
35. *a. et v. femoris caudalis* — каудальная бедренная артерия и вена
36. *m. flexor digitalis pedis superficialis* — поверхностный сгибатель пальцев

Широкая связка таза крупного рогатого скота

Рис. 37



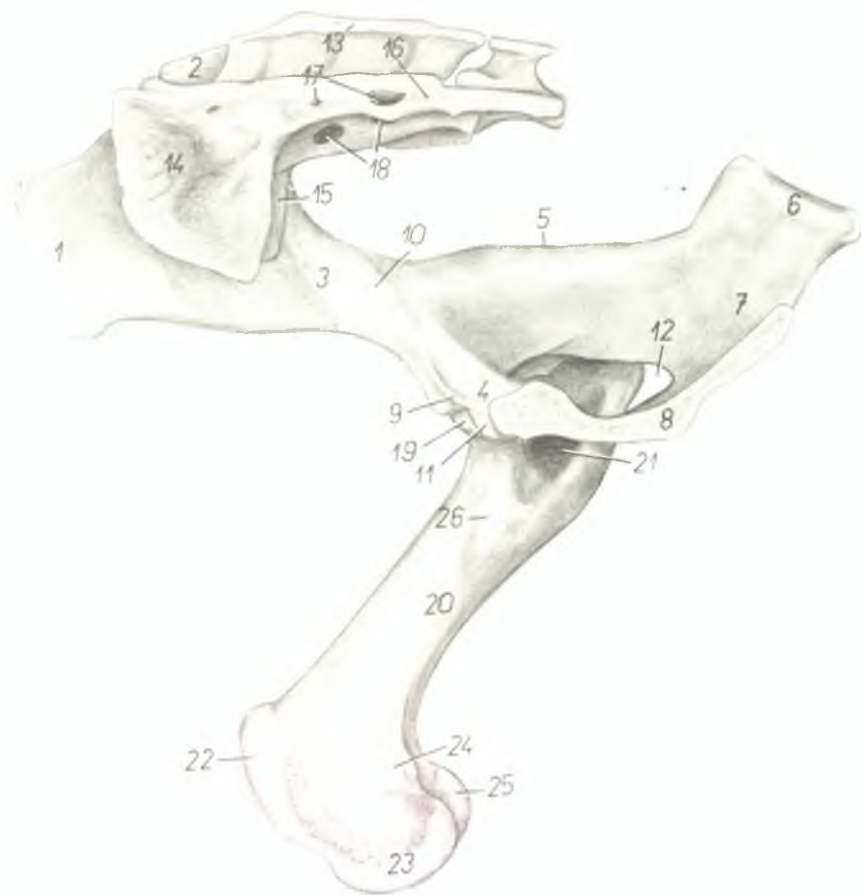
1. *tuber coxae (spina iliaca ventralis)* — наружный подвздошный бугор
2. *ala ossis ilium* — крыло подвздошной кости
3. *corpus ossis ilium* — тело подвздошной кости
4. *acetabulum* — суставная впадина
5. *foramen obturatum* — запёртое отверстие
6. *os ischii* — седалищная кость
7. *tuber ischiadicum* — седалищный бугор
8. *ramus caudalis ossis pubis (ramus symphysicus)* — шовная ветвь лонной кости
9. *vertebra lumbalis VI.* — VI поясничный позвонок

10. *lig. supraspinale* — надостистая связка
- 11, 12. *lig. sacrospinotuberale* — тазовая связка (крестцовоседалищная)
11. *lig. sacrotuberale* — ее задняя часть
12. *lig. sacrospinale* — ее передняя часть
13. *m. sacrococcygeus dorsalis lateralis* — длинный подниматель хвоста
14. *m. sacrococcygeus ventralis lateralis* — длинный опускатель хвоста
15. *m. gluteus profundus* — глубокая ягодичная мышца
16. *mm. gemelli* — двойничная мышца

17. *lig. teres femoris (lig. capitis)* — круглая связка бедра
18. *foramen ischiadicum majus* — большое седалищное отверстие
19. *foramen ischiadicum minus* — малое седалищное отверстие
20. *a. et v. gluteae cranialis* — краниальная ягодичная артерия и вена
21. *n. ischiadicus* — седалищный нерв
22. *a. et v. gluteae caudalis* — каудальная ягодичная артерия и вена
23. *n. cutaneus femoris caudalis* — каудальный кожный нерв бедра

Скелет таза и бедра крупного рогатого скота - медиальная поверхность. Левая половина таза удалена

Рис. 38



1. *tuber coxae (spina iliaca ventralis)* — наружный подвздошный бугор
2. *tuber sacrale (spina iliaca dorsalis)* — внутренний подвздошный бугор
3. *corpus ossis ilium* — тело подвздошной кости
4. *corpus ossis pubis* — поперечная ветвь лонной кости
5. *spina ischiadica* — седалищная ость
6. *tuber ischiadicum* — седалищный бугор
7. *tabula (corpus) ossis ischii* — тело седалищной кости

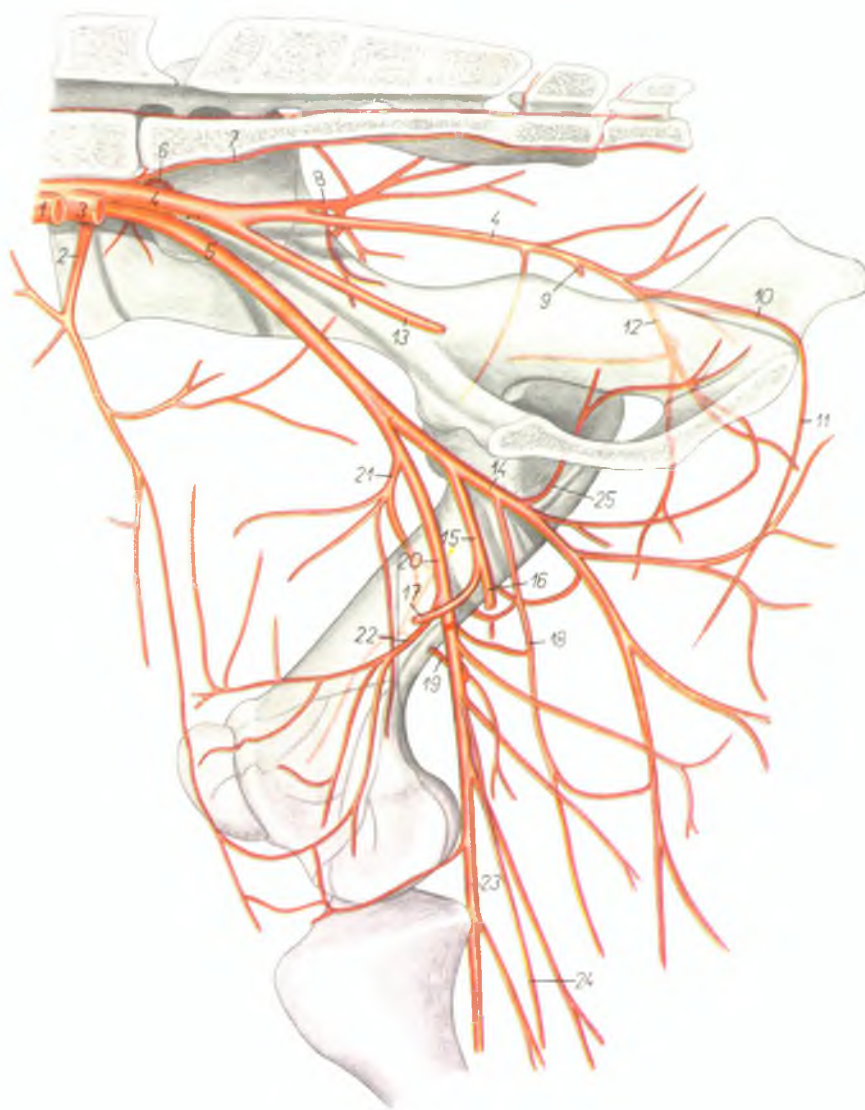
8. *symphysis pelvis* — тазовое сращение
9. *pecten ossis pubis* — лонный гребень
10. *tuberculum m. psoas minoris* — поясничный бугорок
11. *eminentia iliopubica (s. iliopectinea)* — подвздошнолонное возвышение
12. *foramen obturatum* — запертое отверстие
13. *crista sacralis mediana* — средний крестцовый гребень
14. *ala ossis sacri (sinistra)* — крыло крестцовой кости (левое)

15. *ala ossis sacri (dextra)* — крыло крестцовой кости (правое)
16. *pars lateralis ossis sacri* — боковая часть крестцовой кости
17. *foramina sacralia dorsalia* — дорсальные крестцовые отверстия
18. *foramina sacralia ventralia* — вентральные крестцовые отверстия
19. *caput femoris* — головка бедренной кости
20. *corpus femoris* — тело бедренной кости
21. *fossa trochanterica* — вертлужная ямка
22. *trochlea femoris (patellaris; crista trochlearis medialis)* — блок для коленной чашки
23. *condylus medialis femoris* — медиальный мыщелок бедренной кости
24. *epicondylus medialis* — медиальный надмыщелок
25. *condylus lateralis femoris* — латеральный мыщелок бедренной кости
26. *trochanter minor femoris* — малый вертел бедренной кости

Скелетотомия артерий таза и бедра крупного рогатого скота - медиальная поверхность

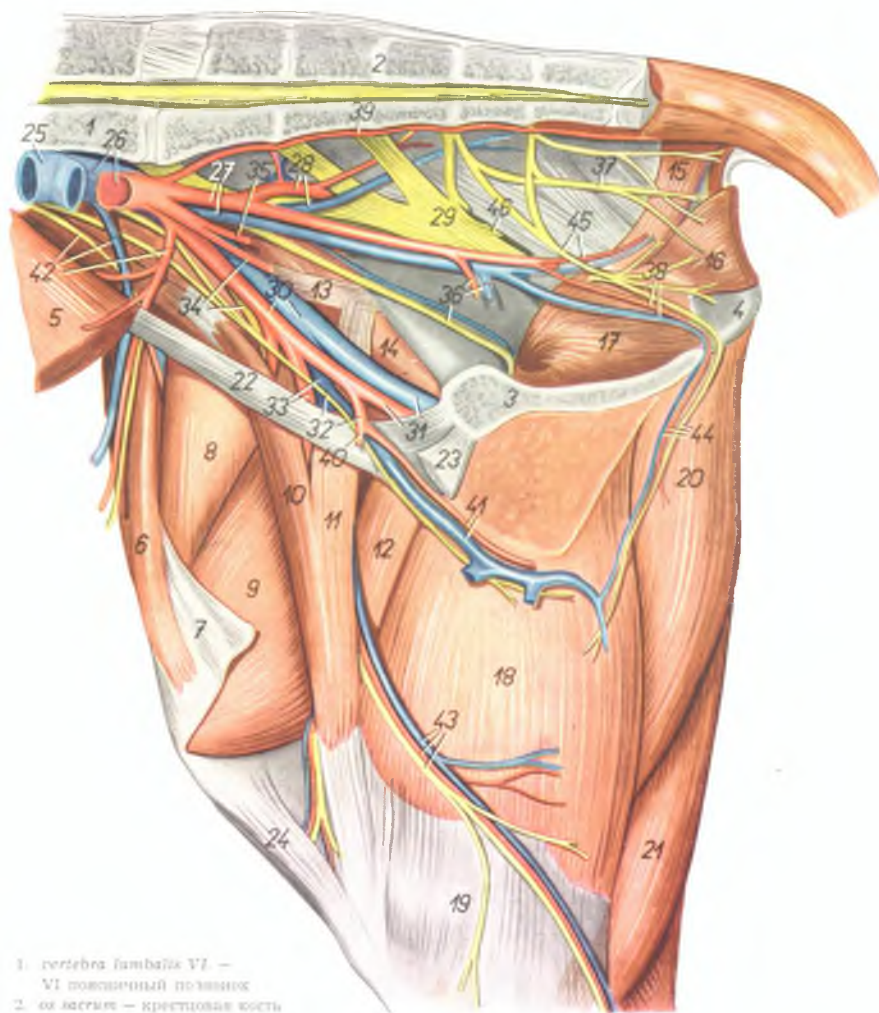
Рис. 39

1. *a. iliaca externa sinistra* — левая наружная подвздошная артерия
2. *a. circumflexa ilium profunda* — окружная глубокая подвздошная артерия
3. *a. iliaca interna sinistra* — левая внутренняя подвздошная артерия
4. 4'. *a. iliaca interna dextra* — правая внутренняя подвздошная артерия
5. *a. iliaca externa dextra* — правая наружная подвздошная артерия
6. *a. iliolumbalis* — подвздошно-поясничная артерия
7. *a. sacralis media* — средняя крестцовая артерия
8. *a. glutea cranialis* — краниальная ягодичная артерия
9. *a. urethrogenitalis* — мочеполовая артерия
10. *a. pudenda interna* — внутренняя срамная артерия
11. *a. perinei* — артерия промежности
12. *a. glutea caudalis* — каудальная ягодичная артерия
13. *a. umbilicalis* — пупочная артерия
14. *a. profunda femoris* — глубокая бедренная артерия
15. *truncus pudendoepigastricus* — надчревно-срамной ствол
16. *a. pudenda externa* — наружная срамная артерия
17. *a. epigastrica caudalis* — каудальная надчревная артерия
18. *a. circumflexa femoris medialis* — окружная медиальная артерия бедра
19. *a. nutritia femoris* — питающая артерия бедренной кости
20. *a. femoralis* — бедренная артерия
21. *a. femoris cranialis* — краниальная бедренная артерия
22. *a. genus descendens* — проксимальная коленная артерия
23. *a. poplitea* — подколенная артерия
24. *a. saphena* — артерия сафена
25. *ramus obturatorius* — запирающая ветвь



Газ и бедро коровы - медиальная поверхность. 1-ый слой

Рис. 40



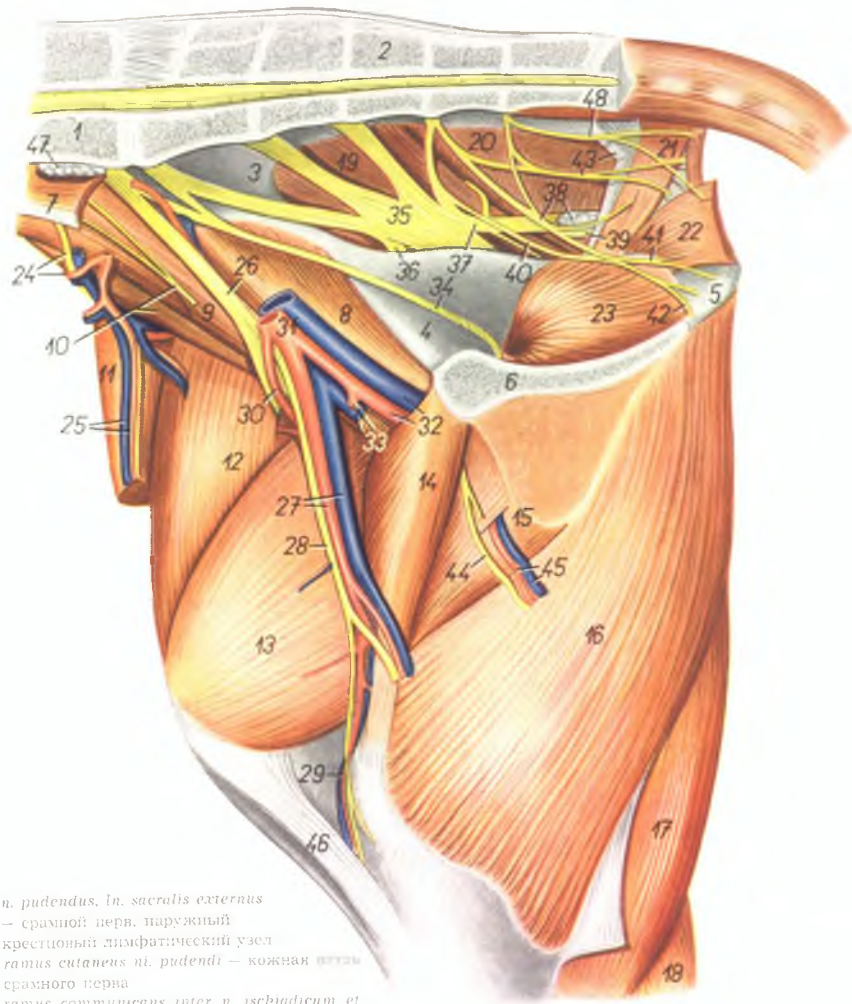
1. *vertebra lumbalis VI* — VI поясничный позвонок
2. *os sacrum* — крестцовая кость
3. *os pelvis* — тазовая кость
4. *tuber ischiadicum* — седалищный бугор
5. *m. obliquus abdominis internus* — внутренняя косая брюшная мышца
6. *m. tensor fasciae latae* — напрягатель широкой фасции бедра
7. *fascia lata femoris* — широкая фасция бедра
8. *m. rectus femoris* — прямая мышца бедра

9. *m. vastus medialis* — медиальная головка четырехглавой мышцы бедра
10. *portio cranialis m. sartorii* — краниальная часть портняжной мышцы
11. *portio caudalis m. sartorii* — каудальная часть портняжной мышцы
12. *m. pectineus* — гребешковая мышца

13. *tendo m. psoas minoris* — сухожилие малой поясничной мышцы
14. *m. iliacus medialis* — медиальная подвздошная мышца
15. *m. coccygeus* — хвостовая мышца
16. *m. levator ani* — подниматель ануса
17. *m. obturator internus* — внутренняя запирающая мышца
18. *m. gracilis* — стройная мышца
19. *fascia cruris* — фасция голени
20. *m. semimembranosus* — полуперепончатая мышца
21. *m. semitendinosus* — полусухожильная мышца
22. *lig. inguinale* — паховая связка
23. *tendo m. recti abdominis* — сухожилие прямой брюшной мышцы
24. *lig. rectum patellae mediale* — прямая медиальная связка коленной чашки
25. *v. cava caudalis* — каудальная полая вена
26. *v. iliaca communis, aorta* — общая подвздошная вена, аорта
27. *a. et v. iliaca interna* — внутренняя подвздошная артерия и вена
28. *a. et v. glutea cranialis* — краниальная ягодичная артерия и вена
29. *n. ischiadicus* — седалищный нерв
30. *a. et v. iliaca externa* — наружная подвздошная артерия и вена
31. *a. et v. profunda femoris* — глубокая бедренная артерия и вена
32. *truncus pudendoepigastricus, n. genitofemoralis (n. spermaticus externus)* — надчревнорамной ствол, наружный семенной нерв
33. *a. et v. femoralis* — бедренная артерия и вена
34. *a. uterina media, n. femoralis* — средняя маточная артерия, бедренный нерв
35. *a. umbilicalis* — пупочная артерия
36. *a. et v. urethrogenitalis, n. obturatorius* — мочеполая артерия и вена, запирающий нерв
37. *n. rectalis medius* — средний прямокишечный нерв
38. *a. et v. pudenda interna* — внутренняя срамная артерия и вена
39. *a. sacralis mediana* — средняя крестцовая артерия
40. *a. epigastrica caudalis* — каудальная надчревная артерия
41. *a. et v. pudenda externa* — наружная срамная артерия и вена
42. *a. et v. circumflexa ilium profunda, n. cutaneus femoris lateralis* — глубокая окружная подвздошная артерия и вена, латеральный кожный нерв бедра
43. *a., v. et n. saphenus* — артерия, вена и нерв сафенус
44. *a., v. et n. perinei* — промежностная артерия, вена и нерв
45. *n. pudendus, ramus ad m. coccygeum* — срамной нерв, ветвь к хвостовой мышце
46. *n. gluteus caudalis* — каудальный ягодичный нерв

Таз и бедро коровы - медиальная поверхность. 2-ой слой

Рис. 41



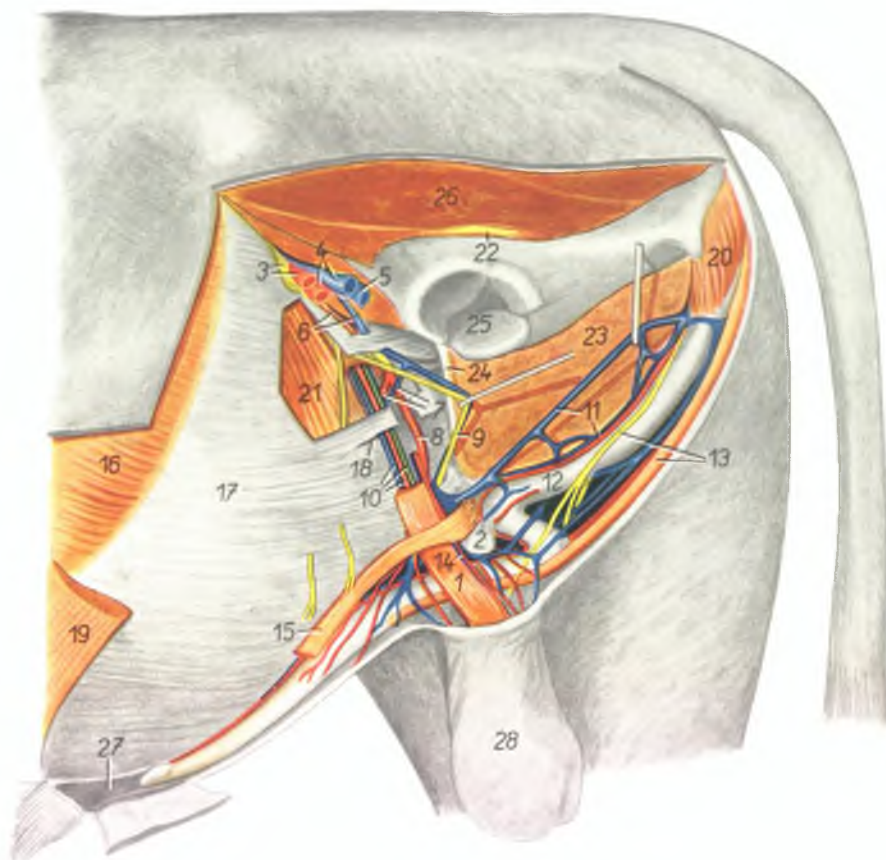
1. *vertebra lumbalis VI.* — VI поясничный позвонок
2. *os sacrum* — крестцовая кость
3. *ala ossis ilium* — крыло подвздошной кости
4. *os pubis* — лонная кость
5. *tuber ischiadicum* — седалищный бугор
6. *symphysis ossis pelvis* — тазовое сращение
7. *m. psoas minor* — малая поясничная мышца
8. *m. iliacus medialis* — медиальная подвздошная мышца
9. *m. psoas major* — большая подвздошная мышца
10. *m. iliacus lateralis, n. genitofemoralis (n. spermaticus externus)* — латеральная подвздошная мышца, наружный семенной нерв
11. *m. tensor fasciae latae* — напрягатель широкой фасции бедра
12. *m. rectus femoris* — прямая мышца бедра
13. *m. vastus medialis* — медиальная головка четырехглавой мышцы бедра
14. *m. pectineus* — гребенчатая мышца
15. *m. adductor femoris* — приводящая мышца бедра
16. *m. semimembranosus* — полуперепончатая мышца
17. *m. semitendinosus* — полусухожильная мышца
18. *m. gastrocnemius* — икроножная мышца
19. *m. gluteus medius* — средняя ягодичная мышца
20. *m. gluteobiceps* — ягодичнодвуглавая мышца
21. *m. coccygeus* — хвостовая мышца
22. *m. levator ani* — подниматель ануса
23. *m. obturator internus* — внутренняя запирающая мышца
24. *n. cutaneus femoris lateralis, ramus circumflexus a. circumflexae ilium profundae* — латеральный кожный нерв бедра, окружающая глубокая подвздошная артерия, ее окружающая ветвь
25. *ramus descendens a. et v. circumflexae ilium profundae* — окружающая глубокая подвздошная артерия и вена, их нисходящая ветвь
26. *n. femoralis* — бедренный нерв
27. *a. et v. femoralis* — бедренная артерия и вена
28. *n. saphenus* — нерв сафенуса
29. *a. et v. genus descendens* — коленная проксимальная артерия и вена
30. *a. circumflexa femoris lateralis* — латеральная окружающая бедренная артерия
31. *a. et v. iliac externa* — наружная подвздошная артерия и вена
32. *a. et v. profunda femoris* — глубокая бедренная артерия и вена
33. *v. pudenda externa, truncus pudendoepigastriacus* — наружная срамная вена, надчрево-срамной ствол
34. *n. obturatorius* — запирающий нерв
35. *n. ischiadicus* — седалищный нерв
36. *ramus ad m. gluteum profundum* — ветвь к глубокой ягодичной мышце
37. *n. gluteus caudalis* — каудальный ягодичный нерв

38. *n. pudendus, ln. sacralis externus* — срамной нерв, наружный крестцовый лимфатический узел
39. *ramus cutaneus n. pudendi* — кожная ветвь срамного нерва
40. *ramus communicans inter n. ischiadicum et n. pudendum* — соединительная ветвь между седалищным и срамным нервами
41. *ramus vulvae et clitoridis* — ветвь к вульве и клитору
42. *n. perinei* — нерв промежности
43. *lig. sacrospinotuberale, n. rectalis medius* — широкая тазовая связка, средний прямокишечный нерв
44. *ramus n. obturatorii* — ветвь запирающего нерва

45. *rami musculares a. et v. profunda femoris* — мышечные ветви глубокой бедренной артерии и вены
46. *lig. rectae patellae mediale* — прямая медиальная связка коленной чашки
47. *ln. hypogastricus* — подчревный лимфатический узел
48. *n. rectalis caudalis* — прямокишечный каудальный нерв

Лонная область и область пахового канала быка. Удалена левая задняя конечность

Рис. 42



1. *m. cremaster externus* — наружный подниматель семенника
2. *ln. inguinalis superficialis* — поверхностный паховый лимфатический узел
3. *a. et n. femoralis* — бедренная артерия и нерв
4. *v. femoralis, a. profunda femoris* — бедренная вена, глубокая бедренная артерия
5. *v. profunda femoris* — глубокая бедренная вена

6. *v. pudenda externa, truncus pudendoepigastricus* — наружная срамная вена, надчревоноспрашной ствол
7. *a. et v. epigastrica caudalis* — каудальная надчревная артерия и вена
8. *a. pudenda externa* — наружная срамная артерия
9. *n. genitofemoralis (n. spermaticus externus)* — наружный семенной нерв
10. *a. et v. spermatica interna, ductus deferens* —

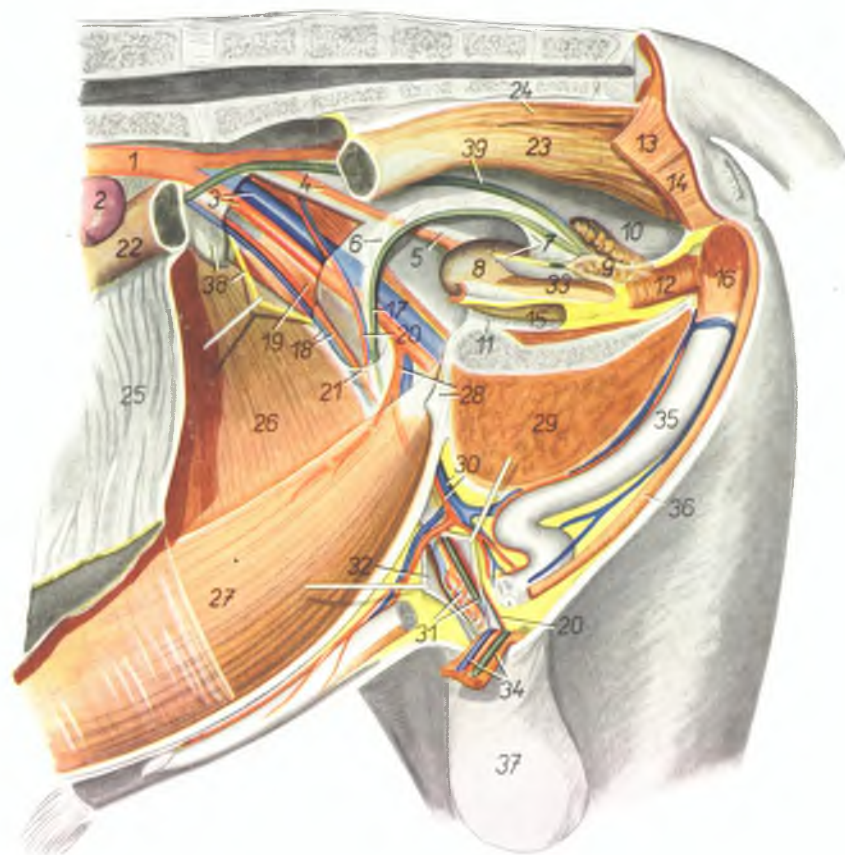
внутренняя семенная артерия и вена, семяпровод

11. *a. et v. dorsalis penis* — дорсальная артерия и вена полового члена
12. *penis* — половой член
13. *n. dorsalis penis (ramus n. pudendi), m. retractor penis* — дорсальный нерв полового члена, ретрактор полового члена
14. *a. deferentialis* — артерия семяпровода
15. *m. praepuittalis caudalis* — каудальная препуцциальная мышца
16. *m. obliquus abdominis externus* — наружная косая брюшная мышца
17. *aponeurosis m. obliqui abdominis externi* — апоневроз наружной косой брюшной мышцы
18. *anulus inguinalis externus* — наружное паховое кольцо
19. *m. cutaneus maximus* — большая кожная мышца
20. *m. ischio cavernosus* — седалищнокавернозная мышца
21. *m. obliquus abdominis internus* — внутренняя косая брюшная мышца
22. *n. ischiadicus* — седалищный нерв
23. *m. adductor femoris et semimembranosus* — приводящая мышца бедра и подуперлончатая мышца
24. *lamina tendinea impar m. gracilis* — непарное сухожилие обеих стройных мышц
25. *acetabulum* — суставная впадина
26. *mm. glutei* — ягодичные мышцы
27. *praepuittum* — препуций
28. *scrotum* — мошонка

Газовые и половые органы быка *in situ*. Удалены левая половина брюшной стенки, таза и левая тазовая конечность

Рис. 43

- 1 aorta — аорта
- 2 *ren sinister* — левая почка
- 3 *a. et v. iliaca externa* — наружная подвздошная артерия и вена
- 4 *a. umbilicalis* — пупочная артерия
- 5 *lig. vesicae laterale (plica umbilicalis lateralis)* — латеральная пузырная связка
- 6 *plica ductus deferentis* — складка семяпровода
- 7 *plica urogenitalis* — мочеполая складка
- 8 *vesica urinaria* — мочевой пузырь
- 9 *glandula vesicularis* — пузырьковидная железа
- 10 *excavatio rectoplicalis (pars dorsalis excavationis rectovesicalis)* — дорсальный отдел прямокишечно-пузырного пространства
- 11 *lig. vesicae medianum (plica umbilicalis ventralis)* — пузырнопупочная связка
- 12 *pars pelvina urethrae et m. urethralis* — тазовая часть уретры и уретральная мышца
- 13 *m. coccygeus* — хвостовая мышца
- 14 *m. levator ani* — подниматель ануса
- 15 *excavatio pubovesicalis* — пузырнолонное пространство
- 16 *m. ischioacetabulosus* — седалищнокавернозная мышца
- 17 *ductus deferens* — семяпровод
- 18 *a. et v. spermatica interna* — внутренняя семенная артерия и вена
- 19 *m. cremaster* — подниматель семенника
- 20 *a. deferentialis* — артерия семяпровода
- 21 *anulus inguinalis internus* — брюшное отверстие пахового канала
- 22 *colon descendens* — нисходящее колено слепой кишки
- 23 *intestinum rectum (ampulla)* — ампула прямой кишки
- 24 *m. rectococcygeus* — мышца прямой кишки и хвоста
- 25 *omentum majus* — большой сальник
- 26 *m. obliquus abdominis internus* — внутренняя косая брюшная мышца
- 27 *m. rectus abdominis* — прямая брюшная мышца
- 28 *truncus pudendoepigastricus, lig. vesicoumbilicale* — надчревиосрамной ствол, пузырнопупочная связка



- 29 *m. adductor femoris, semimembranosus et gracilis* — приводящая мышца бедра; полуперелончатая и стройная мышца
- 30 *a. et v. pudenda externa* — наружная срамная артерия и вена
- 31 *funiculus spermaticus* — семенной канатик
- 32 *periorchium (tunica vaginalis communis)* — общая влагалищная оболочка
- 33 *excavatio plicovesicalis (pars ventralis excavationis rectovesicalis)* — вентральная часть прямокишечнопузырного пространства

- 34 *funiculus spermaticus sinister* — левый семенной канатик
- 35 *penis* — половой член
- 36 *m. retractor penis* — ректрактор полового члена
- 37 *scrotum* — мошонка
- 38 *ln. iliaca medialis, n. genitofemoralis (spermaticus externus)* — медиальный подвздошный лимфатический узел, наружный семенной нерв
- 39 *ureter dexter* — правый мочеточник

Молочная железа коровы *in situ*. Вид с левой стороны после удаления левой тазовой конечности

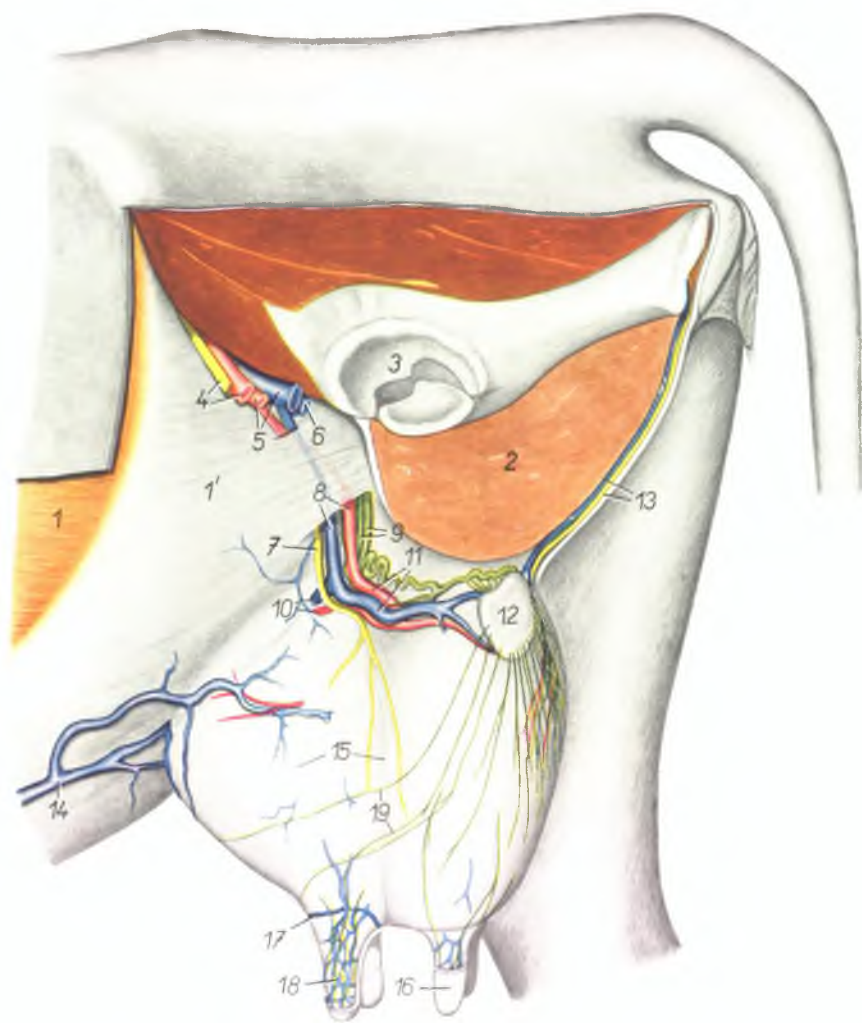


Рис. 44

1. *m. obliquus abdominis externus* — наружная косая брюшная мышца
- 1'. *aponeurosis m. obliqui abdominis externi* — апоневроз наружной косой брюшной мышцы
2. *m. gracilis, semimembranosus et adductor femoris* — стройная и полунерплончатая мышцы, приводящая мышца бедра

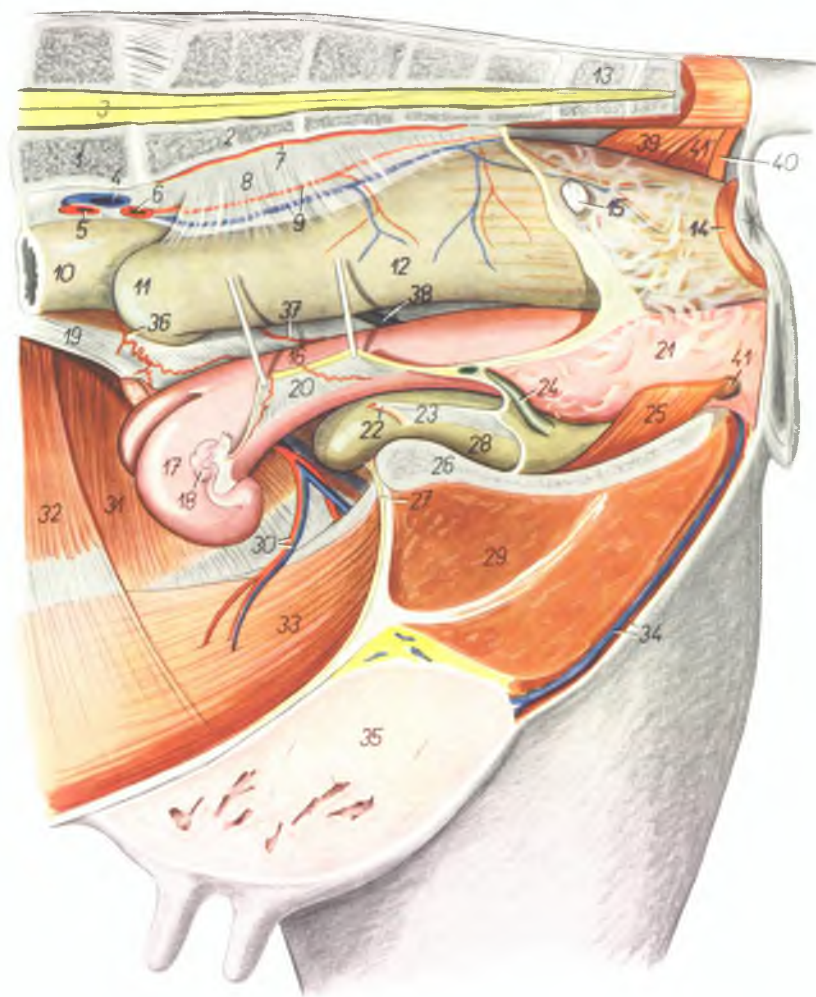
3. *acetabulum* — суставная впадина
4. *n. femoralis, a. femoralis* — бедренный нерв и бедренная артерия
5. *a. profunda femoris, v. femoralis* — глубокая бедренная артерия и бедренная вена
6. *v. profunda femoris* — глубокая бедренная вена

7. *n. spermaticus externus (n. genitofemoralis)* — наружный семенной нерв
8. *a. et v. pudenda externa* — наружная срамная артерия и вена
9. *vasa lymphatica efferentia uberis* — выносящие лимфатические сосуды вымени
10. *a. et v. mammaria cranialis* — краниальная артерия и вена вымени
11. *a. et v. mammaria caudalis* — каудальная артерия и вена вымени
12. *ln. supramammarius* — надвымянный лимфатический узел
13. *v. et n. perineci* — промежностная вена и нерв
14. *v. subcutanea abdominis* — подкожная брюшная вена
15. *corpus mammae (s. uberis)* — молочная железа (вымя)
16. *papilla mammae (s. uberis)* — сосок молочной железы
17. *circulus venosus papillae mammae* — венозное кольцо соска
18. *plexus venosus papillae mammae* — венозное сплетение соска
19. *vasa lymphatica superficialia uberis* — поверхностные лимфатические сосуды молочной железы

Тазовые органы коровы *in situ* - левая сторона. Удалены левая тазовая конечность и левая половина таза

Рис. 45

1. *vertebra lumbalis VI.* — VI поясничный позвонок
2. *os sacrum* — крестцовая кость
3. *medulla spinalis* — спинной мозг
4. *v. iliaca communis sinistra* — левая общая подвздошная вена
5. *a. iliaca externa sinistra* — левая наружная подвздошная артерия
6. *a. iliaca interna sinistra* — левая внутренняя подвздошная артерия
7. *a. sacralis media* — средняя крестцовая артерия
8. *mesorectum* — брыжейка прямой кишки
9. *a. et v. rectalis cranialis* — краниальная артерия и вена прямой кишки
10. *colon descendens* — нисходящее колено ободочной кишки
11. *ansa sigmoidea coli* — сигмовидная петля ободочной кишки
12. *intestinum rectum* — прямая кишка
13. *vertebra coccygea I.* — I хвостовой позвонок
14. *m. sphincter ani externus* — наружный сфинктер ануса
15. *ln. sacralis internus* — внутренний крестцовый лимфатический узел
16. *corpus uteri* — тело матки
17. *cornu uteri sinistrum* — левый рог матки
18. *ovarium sinistrum* — левый яичник
19. *lig. latum uteri dextrum* — правая широкая маточная связка
20. *lig. latum uteri sinistrum* — левая широкая маточная связка
21. *vagina* — влагалище
22. *a. umbilicalis* — пупочная артерия
23. *lig. vesicae laterale* — латеральная связка мочевого пузыря
24. *ureter sinister* — левый мочеточник
25. *m. constrictor vestibuli* — сжиматель преддверия
26. *symphysis pelvis* — тазовое сращение
27. *lig. vesicae medianum (s. vesicoumbilicale)* — пупочнопузырная связка
28. *vesica urinaria* — мочевой пузырь
29. *m. gracilis et m. adductor femoris* — стройная мышца и приводящая мышца бедра
30. *a. et v. epigastrica caudalis* — каудальная надчревная артерия и вена
31. *m. obliquus abdominis internus* — внутренняя косая брюшная мышца
32. *m. transversus abdominis* — поперечная брюшная мышца
33. *m. rectus abdominis* — прямая брюшная мышца

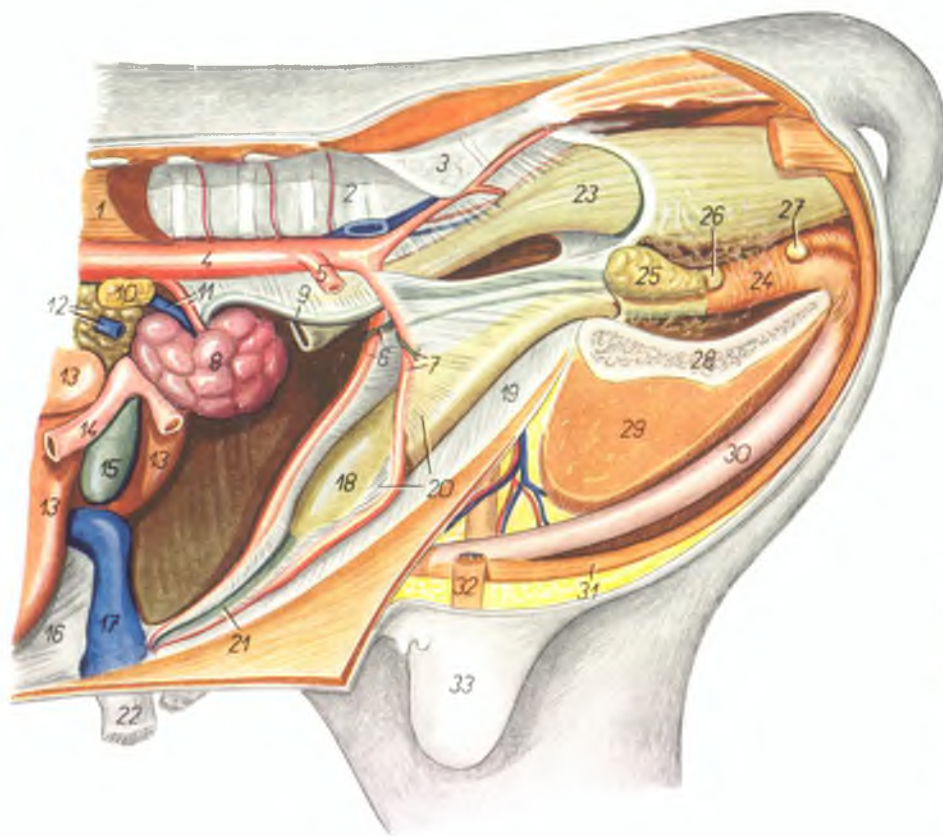


34. *a. et v. perinei* — артерия и вена промежности
35. *corpus mammae* — тело молочной железы
36. *a. spermatica interna (a. uterina cranialis)* — внутренняя семенная артерия (краниальная маточная артерия)
37. *a. uterina media* — средняя маточная артерия

38. *ureter dexter* — правый мочеточник
39. *m. coccygeus* — хвостовая мышца
40. *ansa analis ventralis* — вентральная петля ануса
41. *glandula vestibularis major* — латеральная железа преддверия влагалища
- 41'. *m. levator ani* — подниматель ануса

Тазовые органы поворожденного бычка - левая сторона. Удалены левая тазовая конечность, преддесудки и киешечник

Рис. 46



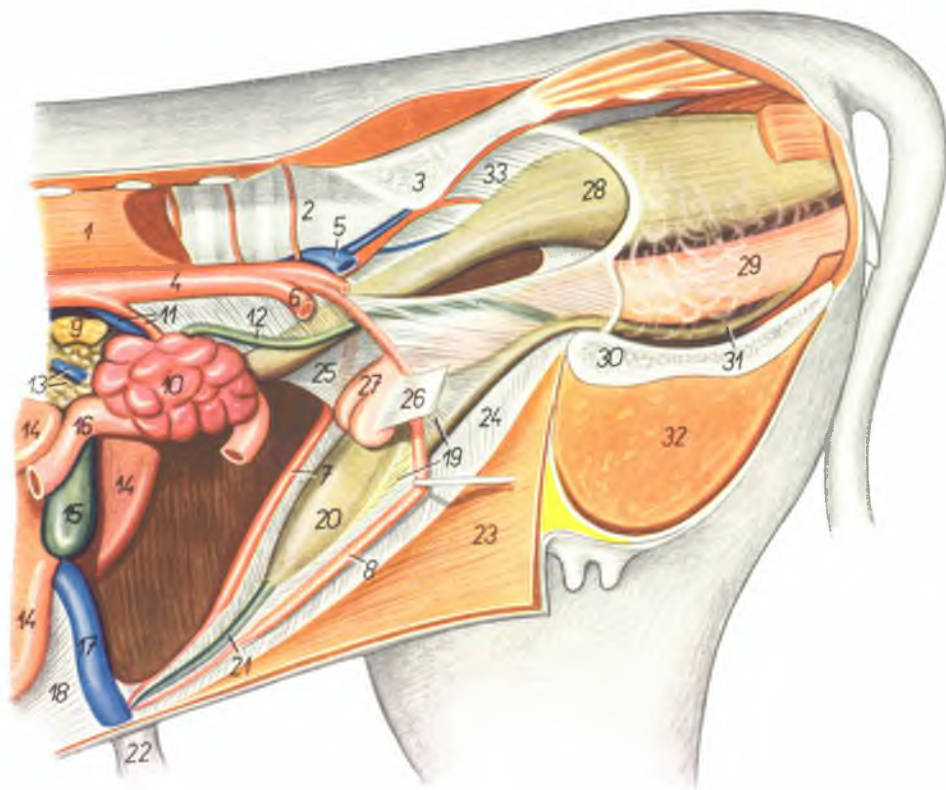
1. *mm. psoadici* — поясничные мышцы
2. *vertebra lumbalis VI.* — VI поясничный позвонок
3. *ala ossis sacri* — крыло крестцовой кости
4. *aorta* — аорта
5. *a. iliaca externa sinistra* — левая наружная подвздошная артерия
6. *ductus deferens dexter, a. umbilicalis dextra* — правый семяпровод, правая пупочная артерия
7. *ductus deferens sinister, a. umbilicalis sinistra* — левый семяпровод, левая пупочная артерия

8. *ren sinister* — левая почка
9. *ureter sinister* — левый мочеточник
10. *glandula suprarenalis sinistra* — левый надпочечник
11. *a. et v. renalis sinistra* — левая почечная артерия и вена
12. *v. portae, pancreas* — воротная вена, поджелудочная железа
13. *hepar* — печень

14. *intestinum duodenum* — двенадцатиперстная кишка
15. *vesica fellea* — желчный пузырь
16. *lig. falciforme* — серповидная связка печени
17. *v. umbilicalis* — пупочная вена
18. *vesica urinaria* — мочевой пузырь
19. *lig. vesicae medianum (lig. vesicoumbilicale, plica umbilicalis ventralis)* — пузырнопупочная связка
20. *lig. vesicae laterale (plica umbilicalis lateralis)* — латеральная пузырная связка
21. *urachus* — мочевой ход
22. *umbilicus* — пупок
23. *intestinum rectum* — прямая кишка
24. *pars pelvina urethrae (m. urethralis)* — тазовая часть уретры (мочеполовая мышца)
25. *glandula vesicularis* — пузырьковидная железа
26. *glandula prostatica* — предстательная железа
27. *glandula bulbourethralis* — дуковичная железа
28. *symphysis pelvis* — тазовое сращение
29. *m. gracilis et m. adductor femoris* — стройная мышца, приводящая мышца бедра
30. *penis* — половой член
31. *m. retractor penis* — ретрактор полового члена
32. *funiculus spermaticus* — семенной канатик
33. *scrotum* — мошонка

Органы таза новорожденной самки - левая сторона. Левая тазовая конечность, предплечья и кишечник удалены

Рис. 47



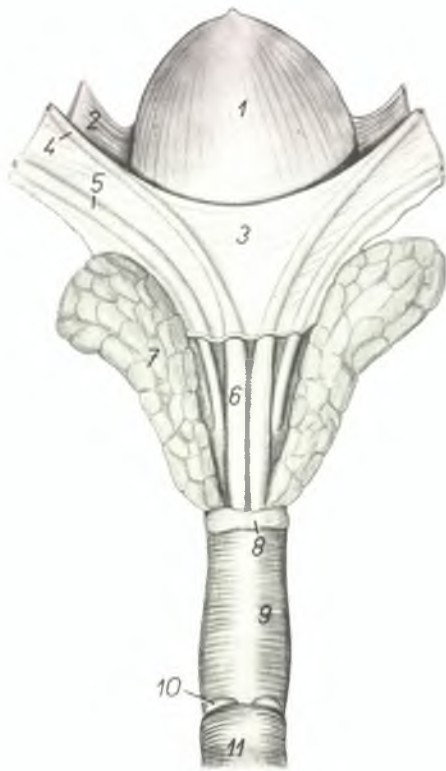
1. *mm. psoadici* — поясничные мышцы
2. *vertebra lumbalis VI.* — VI поясничный позвонок
3. *ala ossis sacri* — крыло крестцовой кости
4. *aorta* — аорта
5. *v. iliaca communis sinistra* — левая общая подвздошная вена
6. *a. iliaca externa sinistra* — левая наружная подвздошная артерия
7. *a. umbilicalis dextra* — правая пупочная артерия
8. *a. umbilicalis sinistra* — левая пупочная артерия
9. *glandula suprarenalis sinistra* — левый надпочечник
10. *ren sinister* — левая почка
11. *a. et v. renalis sinistra* — левая почечная артерия и вена
12. *ureter sinister* — левый мочеточник
13. *v. portae, pancreas* — воротная вена, поджелудочная железа
14. *hepar* — печень
15. *vesica fellea* — желчный пузырь
16. *intestinum duodenum* — двенадцатиперстная кишка
17. *v. umbilicalis* — пупочная вена
18. *lig. falciforme* — серповидная связка

19. *lig. vesicae laterale (plica umbilicalis lateralis)* — боковая пузырнопупочная связка
20. *vesica urinaria* — мочевой пузырь
21. *urachus* — мочевои ход
22. *umbilicus* — пупок
23. *paries abdominis* — брюшная стенка
24. *lig. vesicae medianum (lig. vesicoumbilicale, plica umbilicalis ventralis)* — пузырнопупочная связка
25. *lig. latum uteri dextrum* — правая широкая маточная связка

26. *lig. latum uteri sinistrum* — левая широкая маточная связка
27. *uterus* — матка
28. *intestinum rectum* — прямая кишка
29. *vagina* — влагалище
30. *symphysis pelvis* — тазовое сращение
31. *urethra* — мочеиспускательный канал
32. *m. gracilis et m. adductor* — стройная мышца и аддуктор
33. *mesorectum* — брыжейка прямой кишки

Придаточные половые железы и мочевого пузыря быка -
дорсальная поверхность

Рис. 48



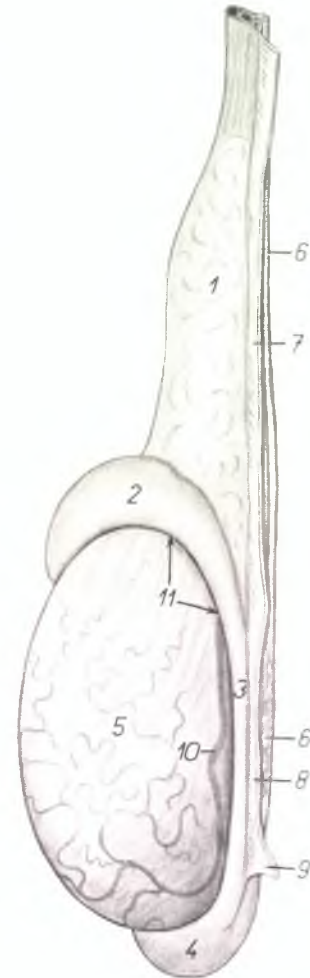
1. vesica urinaria — мочевого пузыря
2. lig. vesicae laterale — латеральная пузырная связка
3. plica urogenitalis — мочеполовая складка
4. ductus deferens — семяпровод
5. ureter — мочеточник
6. ampulla ductus deferentis — ампулла семяпровода
7. glandula vesicularis — пузырьковидная железа
8. glandula prostata — предстательная железа
9. pars pelvina urethrae et m. urethralis — тазовая часть уретры и уретральная мышца
10. glandula bulbourethralis — луковичная железа
11. m. bulbospongiosus — луковичнокавернозная мышца

Левый семенник и придаток семенника быка -
латеральная поверхность

Рис. 49

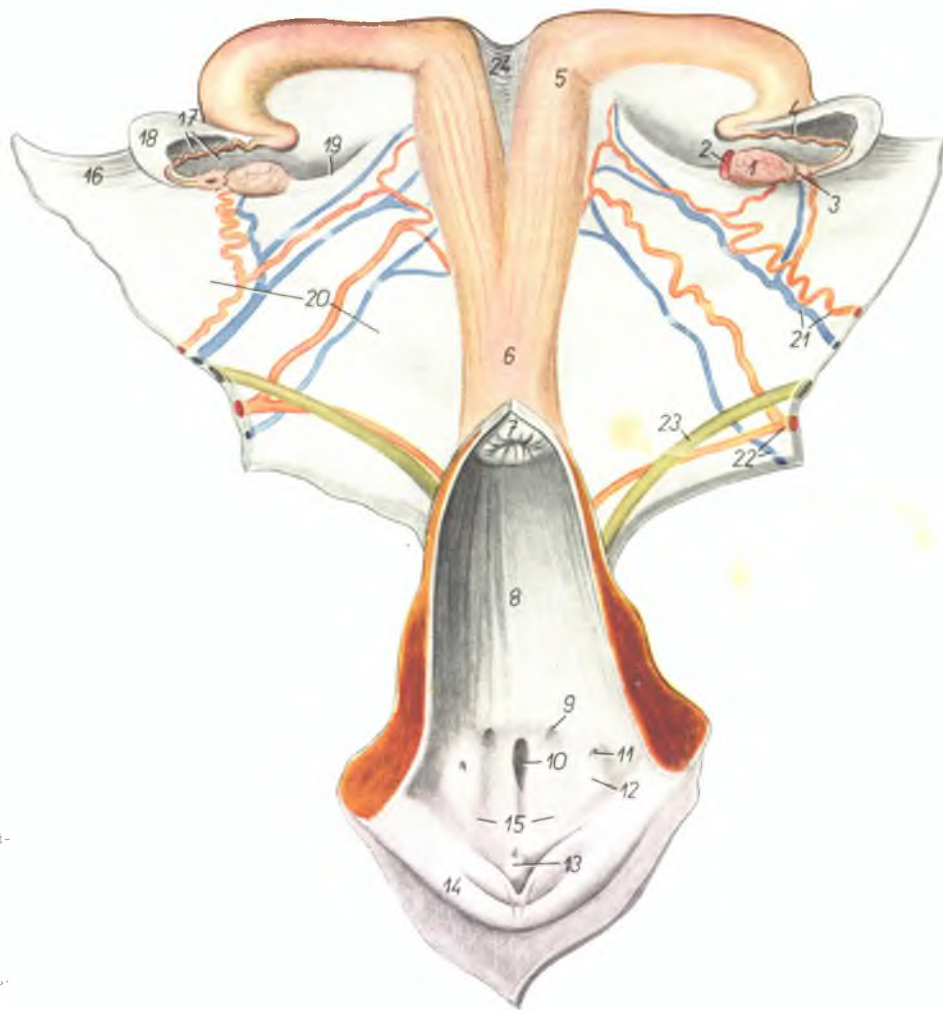
1. funiculus spermaticus — семенной канатик
2. caput epididymidis — головка придатка
3. corpus epididymidis — тело придатка
4. cauda epididymidis — хвост придатка
5. testis (orchis) — семенник
6. ductus deferens — семяпровод
7. mesofuniculum — брыжейка семенного канатика

8. mesorchium — брыжейка семенника
9. lig. inguinale testis — паховая связка семенника
10. pars marginalis a. spermaticae internae — артерия семенника
11. bursa testicularis (s. sinus epididymidis) — синус придатка



Половые органы коровы - дорсальная поверхность. Сечением с дорсальной поверхности вскрыты влагалище и шейка матки

Рис. 50



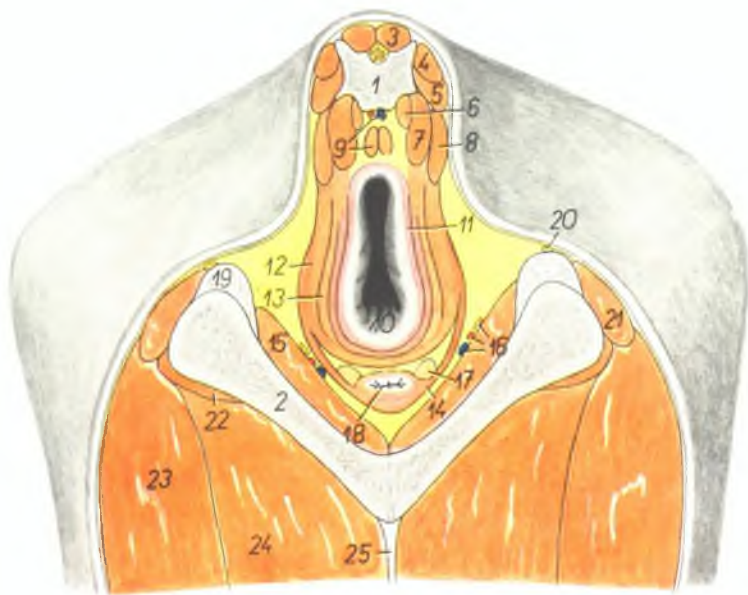1. ovarium — яичник
2. corpus luteum — желтое тело
3. infundibulum tubae uterinae — воронка яйцепровода
4. tuba uterina (oviductus) — яйцепровод
5. cornu uteri — рог матки
6. corpus uteri — тело матки
7. portio vaginalis cervicis — шейка матки
8. cavum vaginae — полость влагалища
9. ductus epioophorus longitudinalis — продольные каналы придатка яичника
10. orificium urethrae externum et diverticulum suburethrale — наружное отверстие уретры и дивертикул уретры
11. orificium glandulae vestibularis majoris — протоки латеральных желез преддверия
12. eminentia glandulae vestibularis majoris — возвышение латеральных желез преддверия
13. clitoris — клитор

14. labium vulvae — половая губа
15. vestibulum vaginae — преддверие влагалища
16. mesovarium — брыжейка яичника
17. mesosalpinx — брыжейка яйцепровода
18. bursa ovarii — яичниковая бурса
19. lig. ovarii proprium — связка яичника
20. lig. latum uteri — широкая маточная связка

21. a. et v. spermatica interna (a. et v. uterina cranialis) — внутренняя семенная артерия и вена (краниальная маточная артерия и вена)
22. a. et v. uterina media — средняя маточная артерия и вена
23. ureter — мочеточник
24. lig. intercornuale — межроговая связка

Таз коровы - поперечный распил на уровне выхода таза
Вид на каудальную поверхность распила

Рис. 51



1. *vertebra coccygea II*. — II хвостовой позвонок
2. *os ischii* — седалищная кость
3. *m. sacrococcygeus dorsalis medialis* — короткий подниматель хвоста
4. 5. *m. sacrococcygeus dorsalis lateralis* — длинный подниматель хвоста
6. *m. sacrococcygeus ventralis medialis* — короткий опускатель хвоста
7. *m. sacrococcygeus ventralis lateralis* — длинный опускатель хвоста
8. *m. coccygeus* — хвостовая мышца
9. *m. rectococcygeus, a. et v. sacralis media* — мышца прямой кишки и хвоста, средняя крестцовая артерия и вена

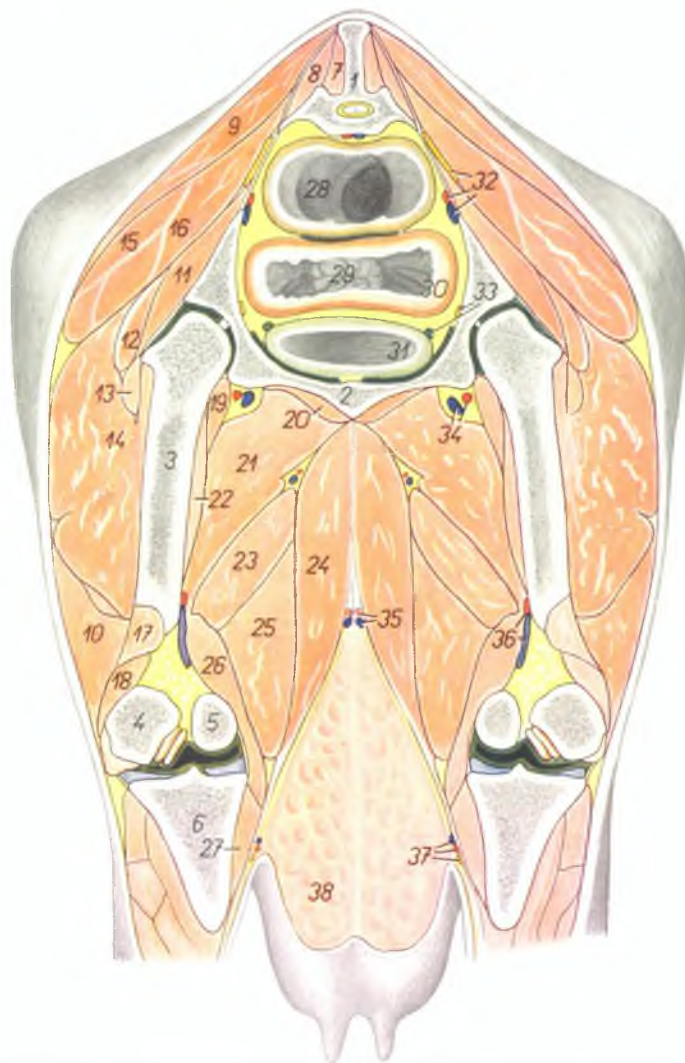
10. *anus* — анус
11. *m. sphincter ani internus* — внутренний сфинктер ануса
12. *m. levator ani* — подниматель ануса
13. *m. sphincter ani externus* — наружный сфинктер ануса
14. *m. bulbocavernosus* — луковичнокавернозная мышца
15. *m. obturator internus* — внутренняя запирающая мышца
16. *a. et v. pudenda interna, n. pudendus* — внутренняя срамная артерия и вена, срамной нерв
17. *glandula vestibularis major* — латеральная железа преддверия влагалища

18. *vestibulum vaginae* — преддверие влагалища
19. *lig. sacrospinotuberale* — тазовая связка
20. *n. cutaneus femoris caudalis* — каудальный кожный нерв бедра
21. *m. biceps femoris* — двуглавая мышца бедра
22. *m. quadratus femoris* — квадратная мышца бедра
23. *m. semitendinosus* — полусухожильная мышца
24. *m. adductor femoris et m. semimembranosus* — приводящая мышца бедра, полуперелопчатая мышца
25. *lamina tendinea impar m. gracilis* — непарное сухожилие стройных мышц

Таз коровы - поперечный разрез на уровне 4-ого крестцового позвонка.
Вид на каудальную поверхность расшла

Рис. 52

1. *os sacrum (vertebra sacralis IV.)* — крестцовая кость (IV позвонок)
2. *os pubis* — лонная кость
3. *femur* — бедренная кость
4. *condylus lateralis femoris* — латеральный мыщелок бедренной кости
5. *condylus medialis femoris* — медиальный мыщелок бедренной кости
6. *tibia* — большая берцовая кость
7. *m. sacrococcygeus dorsalis medialis* — короткий подниматель хвоста
8. *m. sacrococcygeus dorsalis lateralis* — длинный подниматель хвоста
9. 10. *m. gluteobiceps* — ягодично-двуглавая мышца
9. *m. gluteus superficialis* — поверхностная ягодичная мышца
10. *m. biceps femoris* — двуглавая мышца бедра
11. *m. gluteus profundus* — глубокая ягодичная мышца
12. *m. gluteus accessorius major* — большая добавочная ягодичная мышца
13. *m. gluteus accessorius minor* — малая добавочная ягодичная мышца
14. *m. vastus lateralis* — латеральная головка четырехглавой мышцы бедра
15. *m. gluteus medius* — средняя ягодичная мышца
16. *m. piriformis* — грушевидная мышца
17. *m. gastrocnemius lateralis* — латеральная головка икроножной мышцы
18. *m. flexor digitalis pedis superficialis* — поверхностный сгибатель пальцев
19. *m. iliopsoas* — подвздошно-поясничная мышца
20. *m. obturator externus* — наружная запирающая мышца
21. *m. pectineus* — гребешковая мышца
22. *m. vastus intermedius* — промежуточная головка четырехглавой мышцы бедра
23. *m. adductor femoris* — приводящая мышца бедра
24. *m. gracilis* — стройная мышца
25. *m. semimembranosus* — полуперепончатая мышца
26. *m. gastrocnemius medialis* — медиальная головка икроножной мышцы
27. *m. popliteus* — подколенная мышца
28. *intestinum rectum* — прямая кишка
29. *portio vaginalis uteri* — влагалищная часть матки
30. *vagina* — влагалище
31. *vesica urinaria* — мочевого пузыря

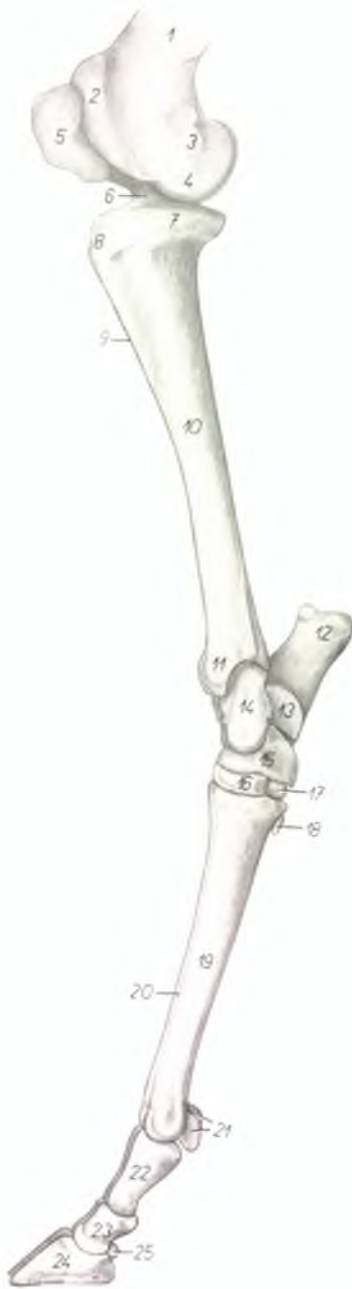


32. *n. ischiadicus, a. et v. iliaca interna* — седалищный нерв, внутренняя подвздошная артерия и вена
33. *n. obturatorius, ureter dexter* — запирающий нерв, правый мочеточник
34. *a. et v. profunda femoris* — глубокая бедренная артерия и вена

35. *a. et v. pudenda externa* — наружная срамная артерия и вена
36. *a. et v. poplitea* — подколенная артерия и вена
37. *a., v. et n. saphenus* — артерия, вена и нерв сафенус
38. *tattia (uber)* — вымя

Скелет голени и нижней части конечности крупного
рогатого скота - медиальная поверхность

Рис. 53

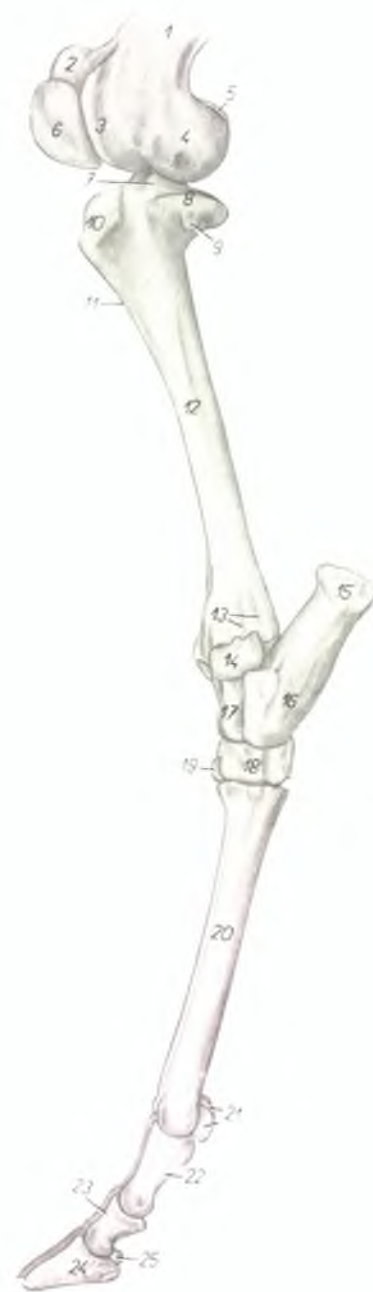


1. *corpus femoris* — тело бедренной кости
2. *crista medialis trochleae femoris* — медиальный гребень блока бедренной кости
3. *epicondylus medialis femoris* — медиальный надмыщелок бедренной кости
4. *condylus medialis femoris* — медиальный мыщелок бедренной кости
5. *patella* — коленная чашка
6. *eminentia intercondylaris* — межмыщелковый возвышение большеберцовой кости
7. *condylus medialis tibiae* — медиальный мыщелок большеберцовой кости
8. *tuberositas tibiae* — шероховатость большеберцовой кости
9. *crista tibiae* — гребень большеберцовой кости
10. *corpus tibiae* — тело большеберцовой кости
11. *malleolus medialis* — медиальная лодыжка
12. *tuber calcanei* — бугор пяточной кости
13. *sustentaculum tali* — держатель таранной кости
14. *talus* — таранная кость

15. *os centroquartale (os naviculocuboideum)* — центральная и IV кость заплюсны
16. *os tarsale II. et III. (os cuneiforme intermedio-laterale)* — II и III кость заплюсны
17. *os tarsale I. (os cuneiforme mediale)* — I кость заплюсны
18. *os metatarsale II.* — II плюсневая кость
19. *os metatarsale III. et IV.* — III и IV плюсневые кости
20. *sulcus longitudinalis dorsalis* — дорсальная продольная борозда
21. *ossa sesamoidea phalangis proximalis* — сезамовидные кости первой фаланги
22. *phalanx proximalis (os compedale)* — первая фаланга
23. *phalanx media (os coronale)* — вторая фаланга
24. *phalanx distalis (os unguis)* — третья фаланга
25. *os sesamoideum phalangis distalis* — сезамовидная кость третьей фаланги

Скелет голени и нижней части конечности крупного рогатого скота - латеральная поверхность

Рис. 54

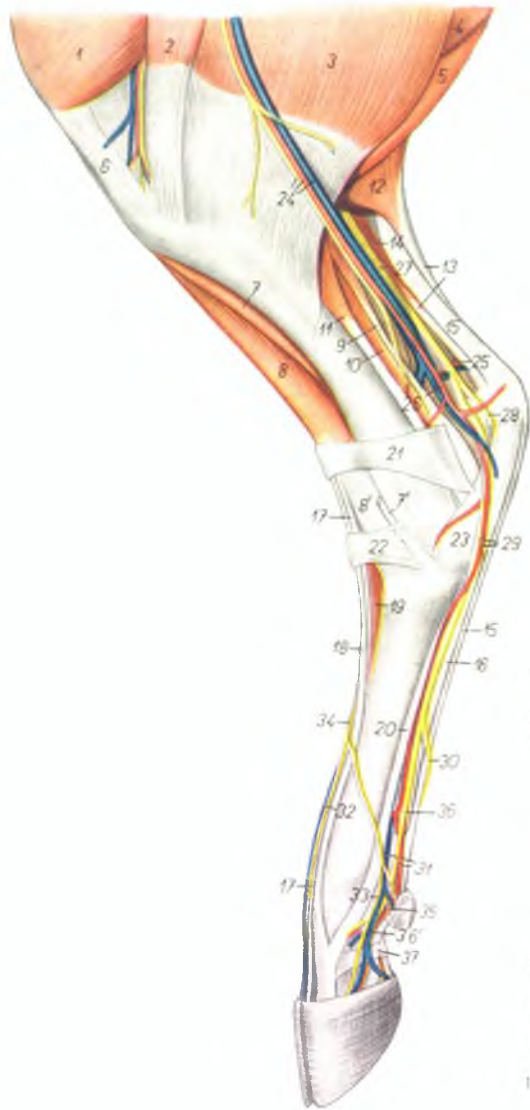


1. *corpus femoris* — тело бедренной кости
2. *crista medialis trochleae femoris* — медиальный гребень блока бедренной кости
3. *crista lateralis trochleae femoris* — латеральный гребень блока бедренной кости
4. *condylus lateralis femoris* — латеральный мыщелок бедренной кости
5. *condylus medialis femoris* — медиальный мыщелок бедренной кости
6. *patella* — коленная чашка
7. *eminentia intercondylaris* — межмыщелковое возвышение большеберцовой кости
8. *condylus lateralis tibiae* — латеральный мыщелок большеберцовой кости
9. *capitulum fibulae* — головка малоберцовой кости
10. *tuberositas tibiae* — шероховатость большеберцовой кости
11. *crista tibiae* — гребень большеберцовой кости

12. *corpus tibiae* — тело большеберцовой кости
13. *sulci tendinei* — сухожильные желоба
14. *os malleolare* — лодыжковая кость
15. *tuber calcanei* — бугор пяточной кости
16. *corpus calcanei* — тело пяточной кости
17. *talus* — таранная кость
18. *os centroquartale (os naviculocuboideum)* — центральная и IV кости заплюсны
19. *os tarsale II. et III. (os cuneiforme intermedium)* — II и III кости заплюсны
20. *os metatarsale III. et IV.* — III и IV плюсневые кости
21. *ossa sesamoidea phalangis proximalis* — сеzamовидные кости первой фаланги
22. *phalanx proximalis* — первая фаланга
23. *phalanx media* — вторая фаланга
24. *phalanx distalis* — третья фаланга
25. *os sesamoideum phalangis distalis* — сеzamовидная кость третьей фаланги

Голень и нижняя часть конечности крупного рогатого скота - медиальная поверхность.
1-ый слой

Рис. 55



1. *m. vastus medialis* — медиальная головка четырехглавой мышцы бедра
2. *m. sartorius* — портняжная мышца
3. *m. gracilis* — стройная мышца
4. *m. semimembranosus* — полуперепончатая мышца
5. *m. semitendinosus* — полусухожильная мышца
6. *lig. rectum patellae mediale* — прямая медиальная связка коленной чашки
7. *m. tibialis anterior* — передняя большеберцовая мышца
- 7'. *tendo m. tibialis anterioris* — сухожилие передней большеберцовой мышцы
8. *m. fibularis tertius* — третья малоберцовая мышца
- 8'. *tendo m. fibularis tertii* — сухожилие третьей малоберцовой мышцы
9. *m. tibialis posterior* — задняя большеберцовая мышца
10. *m. flexor hallucis longus* — длинный сгибатель большого пальца
11. *m. flexor digitalis pedis longus* — длинный сгибатель пальцев

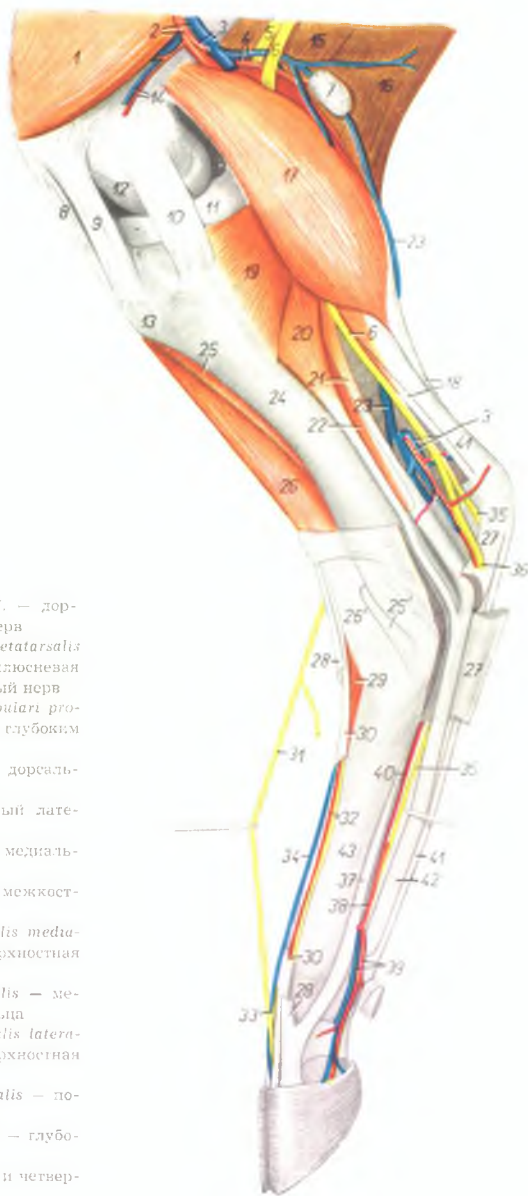
12. *m. gastrocnemius medialis* — медиальная головка икроножной мышцы
13. *tendo m. tricipitis surae (tendo Achillis)* — сухожилие трехглавой мышцы голени
14. *m. gastrocnemius lateralis* — латеральная головка икроножной мышцы
15. *m. flexor digitalis pedis superficialis* — поверхностный сгибатель пальцев
16. *m. flexor digitalis pedis profundus* — глубокий сгибатель пальцев
17. *m. extensor digitalis pedis longus* — длинный разгибатель пальцев
18. *m. extensor digiti III. pedis proprius* — специальный разгибатель III пальца
19. *m. extensor digitalis pedis brevis* — короткий разгибатель пальцев
20. *m. interosseus medius* — средняя межкостная мышца
21. *lig. transversum proximale tarsi* — проксимальная поперечная связка заплюсны
22. *lig. transversum distale tarsi* — дистальная поперечная связка заплюсны
23. *lig. tarsi plantare rectum* — прямая плантарная связка заплюсны
24. *a., v. et n. saphenus* — артерия, вена и нерв сафенус
25. *a. plantaris lateralis* — плантарная латеральная артерия
26. *a. plantaris medialis* — плантарная медиальная артерия
27. *n. tibialis* — большеберцовый нерв
28. *n. plantaris lateralis* — плантарный латеральный нерв
- 28'. *n. plantaris medialis, a. metatarsalis plantaris superficialis medialis* — плантарный медиальный нерв, поверхностная плантарная медиальная плюсневая артерия
29. *n. digitalis plantaris communis III.* — общий плантарный третий пальцевый нерв
30. *a. et v. digiti pedis III. medialis* — медиальная артерия и вена III пальца
31. *v. metatarsalis dorsalis lateralis* — дорсальная латеральная плюсневая вена
32. *n. digitalis dorsalis proprius III. medialis* — дорсальный III пальцевый медиальный нерв
33. *n. digitalis dorsalis communis III.* — III дорсальный общий пальцевый нерв
34. *n. digitalis plantaris proprius II. medialis* — плантарный медиальный II пальцевый нерв
35. *n. digitalis plantaris communis II.* — II плантарный общий пальцевый нерв
36. *n. digitalis plantaris proprius III. medialis* — III плантарный медиальный специальный пальцевый нерв
37. *fascia compedis plantaris distalis* — кольцевая плантарная связка первой фаланги

Голень и нижняя часть конечности крупного рогатого скота - медиальная поверхность.
2-ой слой

Рис. 56

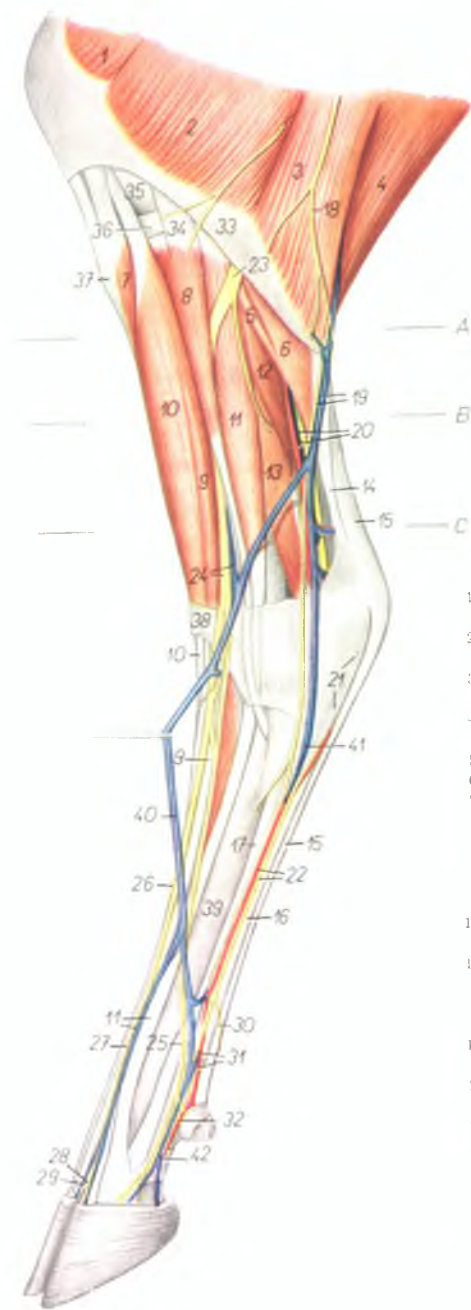1. *m. vastus medialis* — медиальная голсека четырехглавой мышцы бедра
2. *a. et v. femoralis* — бедренная артерия и вена
3. *a. et v. saphena (v. saphena magna)* — артерия сафена и вена сафена
4. *a. et v. femoris caudalis* — каудальная бедренная артерия и вена
5. *n. fibularis* — малоберцовый нерв
6. *n. tibialis* — большеберцовый нерв
7. *ln. popliteus* — подколенный лимфатический узел
8. *lig. rectum patellae intermedium* — прямая средняя связка коленной чашки
9. *lig. rectum patellae mediale* — прямая медиальная связка коленной чашки
10. *lig. collaterale mediale genu* — боковая связка коленного сустава
11. *meniscus medialis* — медиальный мениск коленного сустава
12. *condylus medialis femoris* — медиальный мыщелок бедренной кости
13. *tuberositas tibiae* — шероховатость большеберцовой кости
14. *a. et v. genu descendens* — проксимальная артерия и вена коленного сустава
15. 16. *m. gluteoabiceps* — ягодичнодвуглавая мышца
17. *m. gastrocnemius medialis* — медиальная голловка икроножной мышцы
18. *tendo m. tricipitis surae (tendo Achilles)* — сухожилие трехглавой мышцы голени
19. *m. popliteus* — подколенная мышца
20. *m. flexor digitalis pedis longus* — длинный сгибатель пальцев
21. *m. tibialis posterior* — задняя большеберцовая мышца
22. *m. flexor hallucis longus* — длинный сгибатель большого пальца
23. *v. saphena parva* — малая вена сафена
24. *corpus tibiae* — тело большеберцовой кости
25. *m. tibialis anterior* — передняя большеберцовая мышца
- 25'. *tendo m. tibialis anterioris* — сухожилие передней большеберцовой мышцы
26. *m. fibularis tertius* — третья малоберцовая мышца
- 26'. *tendo m. fibularis tertii* — сухожилие третьей малоберцовой мышцы
27. *lig. tarsi plantare rectum* — плантарная прямая заплюсневая связка
28. *m. extensor digiti III. proprius* — специальный разгибатель III пальца
29. *m. extensor digitalis pedis brevis* — короткий разгибатель пальцев
30. *m. extensor digitalis pedis longus* — длинный разгибатель пальцев

31. *n. digitalis dorsalis communis III.* — дорсальный общий III пальцевый нерв
32. *a. metatarsalis dorsalis III., n. metatarsalis dorsalis III.* — третья дорсальная плюсневая артерия, дорсальный III плюсневый нерв
33. *ramus communicans cum nervo fibulari profundo* — соединительная ветвь с глубоким малоберцовым нервом
34. *v. metatarsalis dorsalis lateralis* — дорсальная плюсневая латеральная вена
35. *n. plantaris lateralis* — плантарный латеральный нерв
36. *n. plantaris medialis* — плантарный медиальный нерв
37. *m. interossea medius* — средняя межкостная мышца
38. *a. metatarsalis plantaris superficialis medialis* — плюсневая плантарная поверхностная медиальная артерия
39. *a. et v. digitalis pedis III. medialis* — медиальная артерия и вена III пальца
40. *a. metatarsalis plantaris superficialis lateralis* — плюсневая плантарная поверхностная латеральная артерия
41. *m. flexor digitalis pedis superficialis* — поверхностный сгибатель пальцев
42. *m. flexor digitalis pedis profundus* — глубокий сгибатель пальцев
43. *os metatarsale III. et IV.* — третья и четвертая плюсневые кости



Голень и нижняя часть конечности крупного рогатого скота - латеральная поверхность. 1-ый слой

Рис. 57

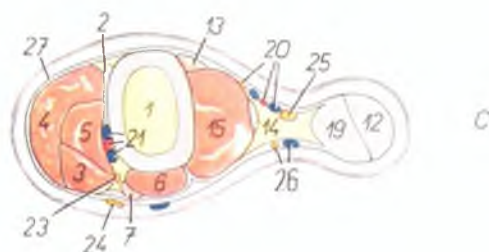
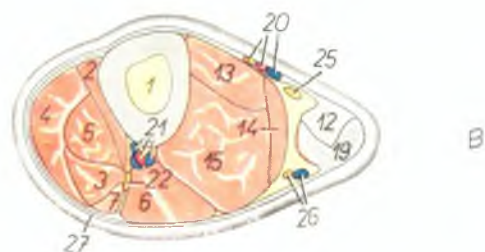
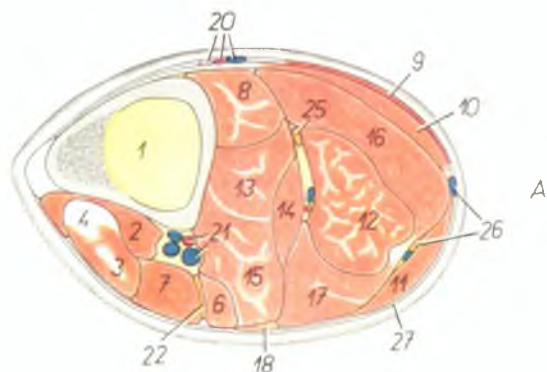


1. *m. vastus lateralis* — латеральная головка четырехглавой мышцы бедра
2. *portio cranialis m. biceps femoris* — cranialная часть двуглавой мышцы бедра
3. *portio caudalis m. biceps femoris* — caudальная часть двуглавой мышцы бедра
4. *m. semitendinosus* — полусухожильная мышца
5. *m. soleus* — пяточная мышца
6. *m. gastrocnemius* — икроножная мышца
7. *m. tibialis anterior* — передняя большеберцовая мышца
8. *m. fibularis longus* — длинная малоберцовая мышца
9. *m. extensor digitorum pedis longus* — длинный разгибатель пальцев
10. *m. fibularis tertius* — третья малоберцовая мышца
11. *m. extensor digiti IV. pedis proprius, v. metatarsalis dorsalis lateralis* — специальный разгибатель IV пальца, плюсневая дорсальная латеральная вена
12. *m. tibialis posterior* — задняя большеберцовая мышца
13. *m. flexor hallucis longus* — длинный сгибатель большого пальца
14. *tendo m. tricipitis surae (tendo Achillis)* — сухожилие трехглавой мышцы голени
15. *tendo m. flexoris digitorum pedis superficialis* — сухожилие поверхностного сгибателя пальцев
16. *tendo m. flexoris digitorum pedis profundus* — сухожилие глубокого сгибателя пальцев
17. *m. interosseus medius* — средняя межкостная мышца

18. *ramus cutaneus (n. ischiadicus)* — кожная ветвь седалищного нерва
19. *n. cutaneus surae plantaris, v. saphena parva* — плантарный кожный нерв голени, малая вена сафена
20. *n. tibialis, a. et v. saphena (magna)* — большеберцовый нерв, артерия и вена сафена
21. *lig. tarsi plantare rectum* — плантарная прямая связка заплюсны
22. *n. plantaris lateralis, a. metatarsalis plantaris lateralis* — плантарный латеральный нерв, плюсневая плантарная латеральная артерия
23. *n. fibularis* — малоберцовый нерв
24. *n. fibularis superficialis, v. tibialis anterior* — поверхностный малоберцовый нерв, передняя большеберцовая вена
25. *n. digitalis dorsalis communis IV.* — IV общий дорсальный пальцевый нерв
26. *n. digitalis dorsalis communis II.* — II общий дорсальный пальцевый нерв
27. *n. digitalis dorsalis communis III.* — III общий дорсальный пальцевый нерв
28. *n. digitalis pedis dorsalis proprius IV. medialis* — дорсальный медиальный нерв IV пальца
29. *n. digitalis pedis dorsalis proprius III. lateralis* — дорсальный латеральный нерв III пальца
30. *n. digitalis plantaris proprius IV. medialis* — плантарный медиальный нерв IV пальца
31. *n. digitalis plantaris communis IV., a. digiti IV. lateralis* — IV общий плантарный пальцевый нерв, латеральная артерия IV пальца
32. *n. digitalis plantaris proprius V. lateralis* — V плантарный общий латеральный пальцевый нерв
33. *fascia cruris* — фасция голени
34. *lig. collaterale laterale genus* — латеральная боковая связка коленного сустава
35. *condylus lateralis femoris* — латеральный мыщелок бедренной кости
36. *meniscus lateralis* — латеральный мениск
37. *tuberositas tibiae* — шероховатость большеберцовой кости
38. *lig. transversum proximale tarsi* — проксимальная поперечная связка заплюсны
39. *os metatarsale III. et IV.* — III и IV плюсневая кость
40. *v. metatarsalis dorsalis lateralis* — плюсневая дорсальная латеральная вена
41. *v. metatarsalis plantaris profunda lateralis* — плюсневая плантарная глубокая латеральная вена
42. *v. digiti IV. pedis lateralis* — латеральная вена IV пальца

Голень крупного рогатого скота - поперечные распилы. Уровень распилов обозначен на рис. 57

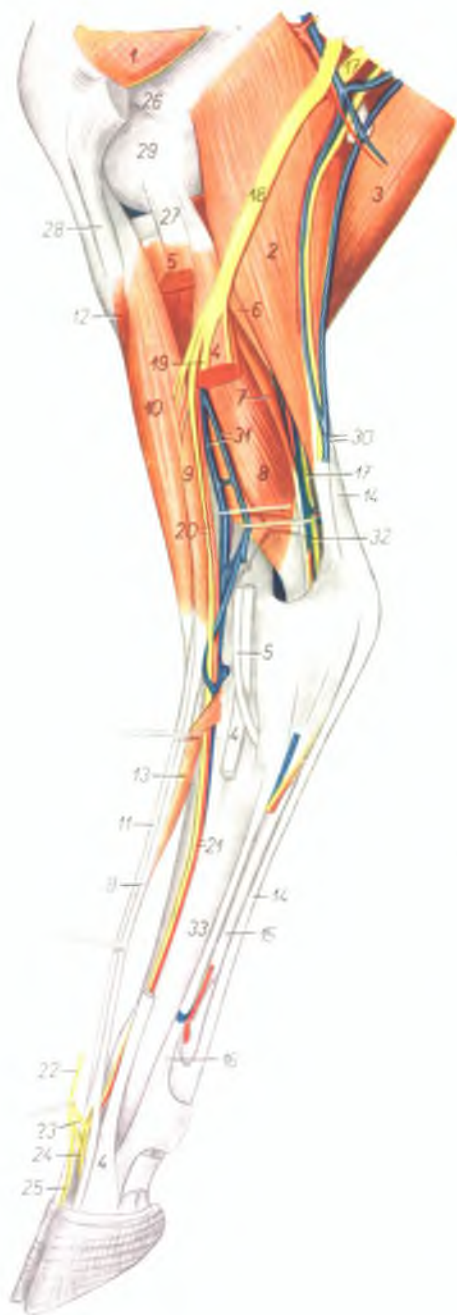Рис. 58



1. *tibia* — большеберцовая кость
2. *m. tibialis anterior* — передняя большеберцовая мышца
3. *m. extensor digitalis pedis longus* — длинный пальцевый разгибатель
4. *m. fibularis tertius* — третья малоберцовая мышца
5. *m. extensor digiti tertii proprius* — специальный разгибатель III пальца
6. *m. extensor digiti quarti proprius* — специальный разгибатель IV пальца
7. *m. fibularis longus* — длинная малоберцовая мышца
8. *m. popliteus* — полколеничная мышца
9. *m. gracilis* — стройная мышца
10. *m. semitendinosus* — полусухожильная мышца
11. *m. biceps femoris* — двуглавая мышца бедра
12. *m. flexor digitalis pedis superficialis* — поверхностный сгибатель пальцев
13. *m. flexor digitalis pedis longus* — длинный сгибатель пальцев
14. *m. tibialis posterior* — задняя большеберцовая мышца
15. *m. flexor hallucis longus* — длинный сгибатель большого пальца
16. *m. gastrocnemius medialis* — медиальная головка икроножной мышцы
17. *m. gastrocnemius lateralis* — латеральная головка икроножной мышцы
18. *m. soleus* — пяточная мышца
19. *tendo m. tricipitis surae (tendo Achilles)* — сухожилие трехглавой мышцы голени
20. *a., v. et n. saphenus* — артерия, вена и нерв сафенус
21. *a. tibialis anterior, vv. tibiales anteriores* — передние большеберцовые артерия и вены
22. *n. fibularis* — малоберцовый нерв
23. *n. fibularis profundus* — глубокий малоберцовый нерв
24. *n. fibularis superficialis* — поверхностный малоберцовый нерв
25. *n. tibialis* — большеберцовый нерв
26. *n. cutaneus surae plantaris, v. saphena parva* — латеральный кожный нерв голени, латеральная вена сафена
27. *fascia cruris* — фасция голени

Голень и нижняя часть конечности крупного рогатого скота - латеральная поверхность. 2-ой слой

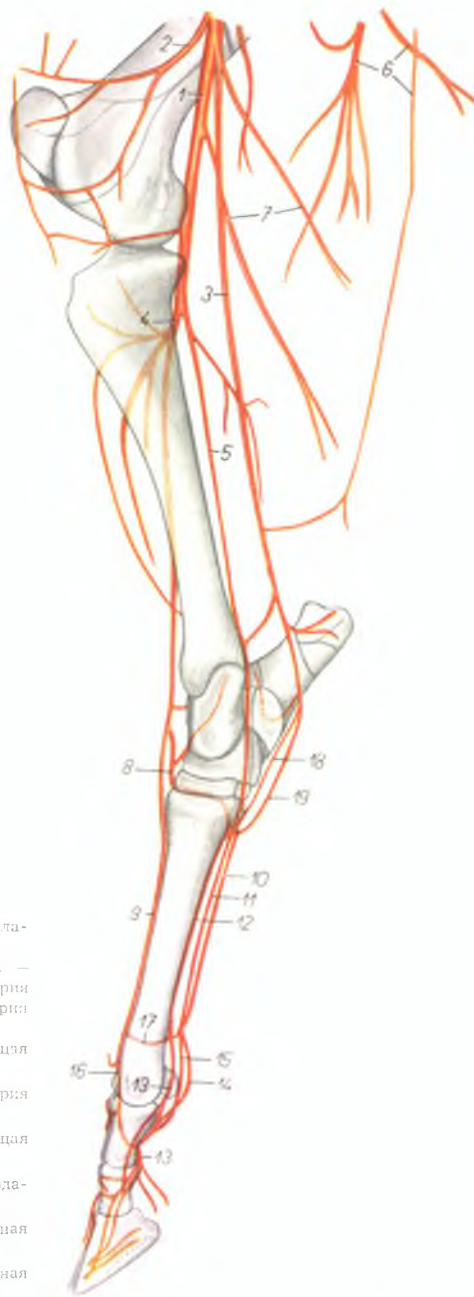
Рис. 59



1. *m. vastus lateralis* — латеральная головка четырехглавой мышцы бедра
2. *m. gastrocnemius* — икроножная мышца
3. *m. semitendinosus* — полусухожильная мышца
4. *m. extensor digiti IV. proprius* — специальный разгибатель IV пальца
5. *m. fibularis longus* — длинная малоберцовая мышца
6. *m. soleus* — пяточная мышца
7. *m. tibialis posterior* — задняя большеберцовая мышца
8. *m. flexor hallucis longus* — длинный сгибатель большого пальца
9. *m. extensor digitalis pedis longus* — длинный разгибатель пальцев
10. *m. fibularis tertius* — третья малоберцовая мышца
11. *m. extensor digiti III. proprius* — специальный разгибатель III пальца
12. *m. tibialis anterior* — передняя большеберцовая мышца
13. *m. extensor digitalis pedis brevis* — короткий разгибатель пальцев
14. *m. flexor digitalis pedis superficialis* — поверхностный сгибатель пальцев
15. *tendo m. flexoris digitalis pedis profundus* — сухожилие глубокого сгибателя пальцев
16. *m. interossea medius* — средняя межкостная мышца
17. *n. tibialis* — большеберцовый нерв
18. *n. fibularis* — малоберцовый нерв
19. *n. fibularis superficialis* — поверхностный малоберцовый нерв
20. *n. fibularis profundus, a. tibialis anterior* — глубокий малоберцовый нерв, передняя большеберцовая артерия
21. *a. metatarsalis dorsalis III., n. metatarsalis dorsalis III.* — плюсневая дорсальная III артерия, дорсальный III плюсневый нерв
22. *n. digitalis dorsalis communis III.* — дорсальный общий пальцевый нерв
23. *ramus communicans cum nervo fibulari profundo* — соединительная ветвь с глубоким малоберцовым нервом
24. *n. digitalis dorsalis proprius IV. medialis* — дорсальный медиальный нерв IV пальца
25. *n. digitalis dorsalis proprius III. lateralis* — дорсальный латеральный нерв III пальца
26. *lig. femoropatellare laterale* — латеральная связка коленной чашки и бедра
27. *lig. collaterale laterale genus* — боковая латеральная связка коленного сустава
28. *lig. rectum patellae laterale* — прямая латеральная связка коленной чашки
29. *condylus lateralis femoris* — латеральный мыщелок бедренной кости
30. *n. cutaneus surae plantaris, v. saphena parva* — плантарный кожный нерв голени, латеральная вена сафена
31. *vv. tibiales anteriores* — передние большеберцовые вены
32. *v. saphena magna* — медиальная (большая) вена сафена
33. *os metatarsale III. et IV.* — III и IV плюсневые кости

Скелетография артерий голени и конца правой конечности крупного рогатого скота - медиальная поверхность (по стереорентгенограмме)

Рис. 60



1. *a. poplitea* — подколенная артерия
2. *a. genus descendens* — проксимальная артерия колена
3. *a. saphena* — артерия сафена
4. *a. tibialis anterior* — передняя большеберцовая артерия
5. *a. tibialis posterior* — задняя большеберцовая артерия
6. *rami a. profundae femoris* — ветви глубокой бедренной артерии
7. *rami musculares* — мышечные ветви
8. *a. perforans tarsi* — прободающая заплюсневая артерия
9. *a. metatarsalis dorsalis III.* — плюсневая дорсальная III артерия
10. *a. metatarsalis plantaris superficialis medialis* — плюсневая плантарная поверхностная медиальная артерия
11. *a. metatarsalis plantaris superficialis lateralis*

- плюсневая плантарная поверхностная латеральная артерия
12. *a. metatarsalis plantaris profunda III.* — плюсневая плантарная глубокая III артерия
13. *a. digiti III. medialis* — медиальная артерия III пальца
14. *a. digitalis communis plantaris III.* — общая плантарная III пальцевая артерия
15. *a. digiti IV. lateralis* — латеральная артерия IV пальца
16. *a. digitalis communis dorsalis III.* — общая дорсальная III пальцевая артерия
17. *a. metatarsalis perforans distalis* — прободающая заплюсневая дистальная артерия
18. *a. tarsalis (plantaris) lateralis* — плантарная заплюсневая латеральная артерия
19. *a. tarsalis (plantaris) medialis* — плантарная заплюсневая медиальная артерия

Коленный сустав крупного рогатого скота - латеральная поверхность

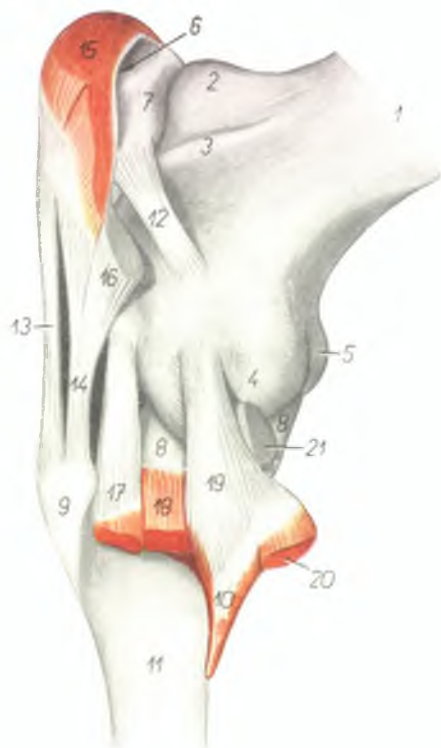


Рис. 61

1. *corpus femoris* — тело бедренной кости
- 2, 3. *trochlea patellaris* — блок для коленной чашки
2. *crista medialis trochleae patellaris* — медиальный гребень блока
3. *crista lateralis trochleae patellaris* — латеральный гребень блока
4. *condylus lateralis femoris* — латеральный мыщелок бедренной кости
5. *condylus medialis femoris* — медиальный мыщелок бедренной кости
6. *bursa synovialis praepatellaris* — слизистая сумка
7. *patella* — коленная чашка
8. *meniscus lateralis* — латеральный мениск
9. *tuberositas tibiae* — гребень большеберцовой кости
10. *fibula* — малоберцовая кость
11. *corpus tibiae* — тело большеберцовой кости
12. *lig. femoropatellare laterale* — поперечная латеральная связка коленной чашки
13. *lig. rectum patellae intermedium* — прямая средняя связка коленной чашки
14. *lig. rectum patellae laterale* — прямая латеральная связка коленной чашки
15. *m. quadriceps femoris* — четырехглавая мышца бедра

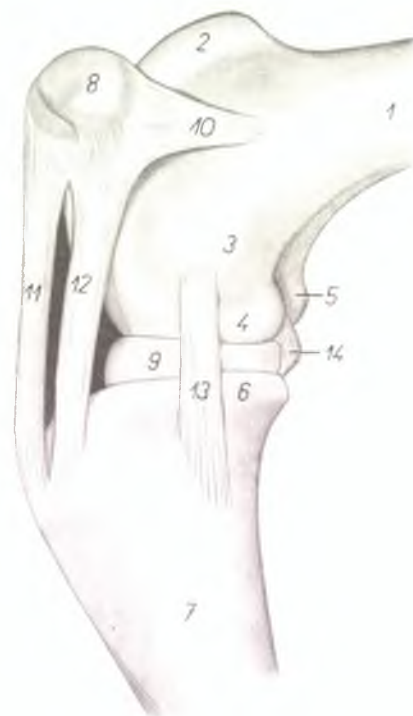
16. *insertio m. bicipitis femoris* — конец двухглавой мышцы бедра
17. *origo m. fibularis tertii et m. extensoris digitorum pedis longi* — начало третьей малоберцовой мышцы и длинного разгибателя пальцев
18. *m. fibularis longus* — длинная малоберцовая мышца
19. *lig. collaterale laterale* — латеральная боковая связка бедробедренного сустава
20. *m. tibialis posterior* — задняя большеберцовая мышца
21. *origo m. poplitei* — начало подколенной мышцы

Коленный сустав крупного рогатого скота - медиальная поверхность

Рис. 62

1. *corpus femoris* — тело бедренной кости
2. *crista medialis trochleae patellaris* — медиальный гребень блока для коленной чашки
3. *epicondylus medialis femoris* — медиальный надмыщелок бедренной кости
4. *condylus medialis femoris* — медиальный мыщелок бедренной кости
5. *condylus lateralis femoris* — латеральный мыщелок бедренной кости
6. *condylus medialis tibiae* — медиальный мыщелок большеберцовой кости
7. *corpus tibiae* — тело большеберцовой кости

8. *patella* — коленная чашка
9. *meniscus medialis* — медиальный мениск
10. *lig. femoropatellare mediale* — поперечная медиальная связка коленной чашки
11. *lig. rectum patellae intermedium* — прямая средняя связка коленной чашки
12. *lig. rectum patellae mediale* — прямая медиальная связка коленной чашки
13. *lig. collaterale mediale* — медиальная боковая связка бедробедренного сустава
14. *lig. decussatum plantare* — крестовидная связка бедробедренного сустава

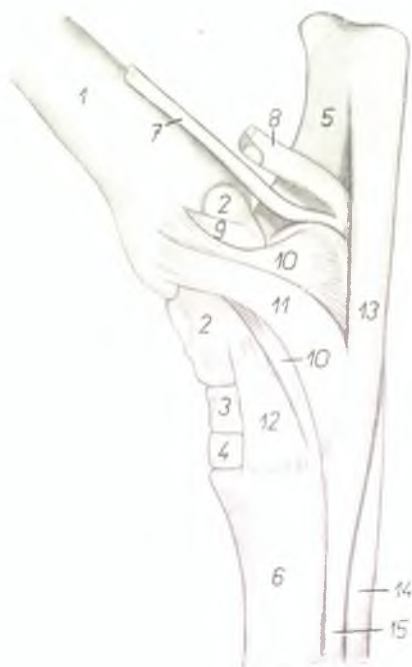
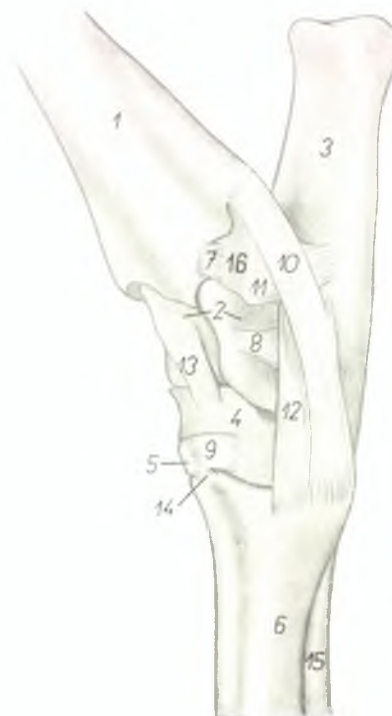


Скакательный сустав крупного рогатого скота - латеральная поверхность

Рис. 63

1. *tibia* — большеберцовая кость
2. *talus* — таранная кость
3. *calcaneus* — пяточная кость
4. *os centroquartale (os naviculocuboideum)* — центральная и IV заплюсневая кость
5. *os tarsale secundum et tertium (os cuneiforme intermediolaterale)* — II и III заплюсневая кость
6. *os metatarsale III. et IV.* — плюсневая III и IV кость
- 7, 8, 9. *ligg. interossea intraordinaria* — межкостные связки
10. *lig. collaterale laterale longum* — боковая длинная латеральная связка

11. *lig. collaterale laterale breve* — боковая короткая латеральная связка
12. *pars calcaneometatarsalis ligamenti collateralis lateralis* — боковая пяточноплюсневая латеральная связка
13. *lig. talocentrotarsale* — связка таранной и центральной заплюсневой кости
14. *lig. cuneometatarsale interosseum* — заплюсневоплюсневая связка
15. *m. interosseus medius* — средняя межкостная мышца
16. *os malleolare* — лодыжковая кость



Скакательный сустав крупного рогатого скота - медиальная поверхность

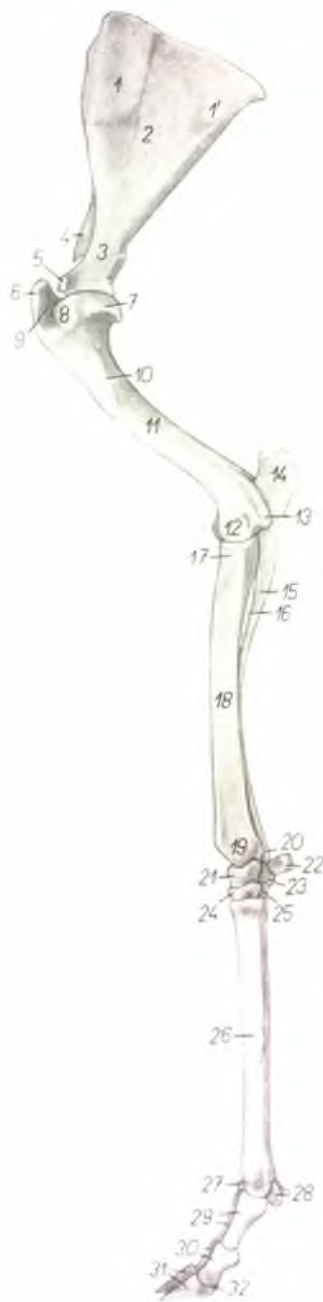Рис. 64

1. *tibia* — большеберцовая кость
2. *talus* — таранная кость
3. *os centroquartale (os naviculocuboideum)* — центральная и IV заплюсневая кость
4. *os tarsale secundum et tertium (os cuneiforme intermediolaterale)* — II и III заплюсневая кость
5. *calcaneus* — пяточная кость
6. *os metatarsale III. et IV.* — плюсневая III и IV кость
7. *tendo m. flexoris digitalis pedis longi* — сухожилие длинного сгибателя пальцев
8. *tendo m. tibialis posterioris et m. flexoris hallucis longi* — сухожилие задней больше-

- берцовой мышцы и длинного сгибателя большого пальца
- 9, 10. *ligg. collateralia brevia medialis* — боковые короткие медиальные связки
11. *lig. collaterale mediale longum* — боковая длинная медиальная связка
12. *lig. tarsi dorsale obliquum* — дорсальная косая заплюсневая связка
13. *lig. tarsi plantare rectum* — плантарная прямая заплюсневая связка
14. *tendo m. flexoris digitalis pedis profundus* — сухожилие глубокого сгибателя пальцев
15. *m. interosseus medius* — средняя межкостная мышца

Скелет правой грудной конечности овцы - медиальная поверхность

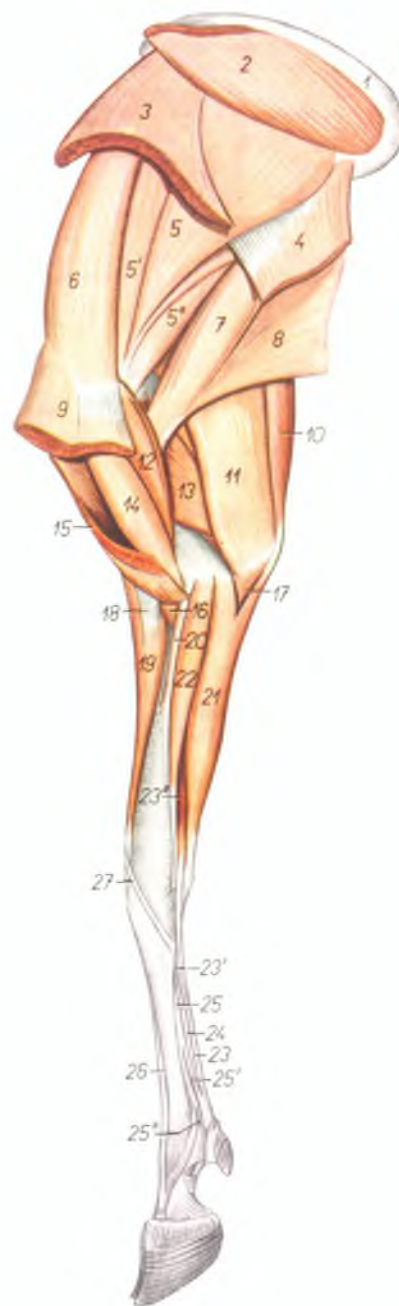
Рис. 65



1. *facies serrata scapulae* — зубчатая поверхность лопатки
2. *fossa subscapularis* — подлопаточная ямка
3. *collum scapulae* — шейка лопатки
4. *spina scapulae* — ость лопатки
5. *tuberculum supraglenoidale et processus coracoideus* — лопаточный бугор и клювовидный отросток
6. *tuberculum majus humeri* — большой бугор плечевой кости
7. *caput humeri* — головка плечевой кости
8. *tuberculum minus humeri* — малый бугор плечевой кости
9. *sulcus intertubercularis* — межбугорковый блоковый желоб
10. *tuberositas teres* — округлая шероховатость
11. *corpus humeri* — тело плечевой кости
12. *trochlea humeri* — блок плечевой кости
13. *epicondylus medialis* — медиальный надмышелек
14. *olecranon ulnae* — локтевой отросток
15. *corpus ulnae* — тело локтевой кости
16. *spatium interossum antebrachii proximale* — проксимальное межкостное пространство
17. *caput radii* — головка лучевой кости
18. *corpus radii* — тело лучевой кости
19. *trochlea radii* — блок лучевой кости
20. *processus styloideus ulnae* — грифельвидный отросток локтевой кости
21. *os carpi radiale (os scaphoideum)* — лучевая кость запястья
22. *os carpi accessorium (os pisiforme)* — добавочная кость запястья
23. *os carpi ulnare (os triquetrum)* — локтевая кость запястья
24. *os carpal II. et III. (os trapezoidocarpitatum)* — II и III кости запястья
25. *os carpal IV. (os hamatum)* — IV кость запястья
26. *os metacarpale III. et IV.* — III и IV пястные кости
27. *trochlea metacarpi* — блок пястной кости
28. *ossa sesamoidea phalangis proximalis* — сезамовидные кости проксимальной фаланги
29. *phalanges proximales (ossa compedalia)* — проксимальные фаланги
30. *phalanges mediae (ossa coronalia)* — средние фаланги
31. *phalanges distales (ossa ungularia)* — дистальные фаланги
32. *os sesamoideum phalangis distalis* — сезамовидная кость дистальной фаланги

Мышцы правой грудной конечности овцы - медиальная поверхность

Рис. 66

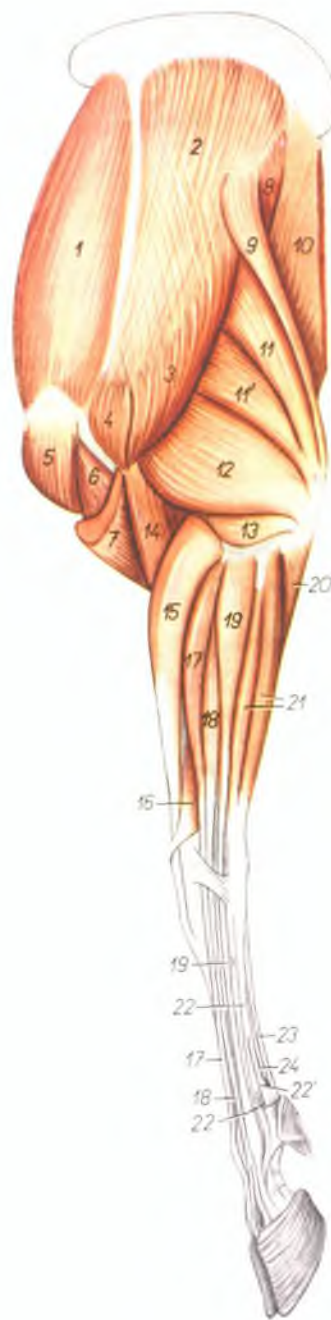


1. *cartilago scapulae* — лопаточный хрящ
2. *m. rhomboideus* — ромбовидная мышца
3. *m. serratus ventralis cervicis* — вентральная зубчатая мышца, шейная часть
4. *m. serratus ventralis thoracis* — вентральная зубчатая мышца, грудная часть
- 5., 5', 5''. *m. subscapularis* — подлопаточная мышца
6. *m. supraspinatus* — предостная мышца
7. *m. teres major* — большая круглая мышца
8. *m. latissimus dorsi* — широчайшая мышца спины
9. *m. pectoralis profundus* — глубокая грудная мышца
10. *m. tensor fasciae antebrachii* — напрягатель фасции предплечья
11. *caput longum m. tricipitis brachii* — длинная головка трехглавой мышцы плеча
12. *m. coracobrachialis* — клювовидноплечевая мышца
13. *caput mediale m. tricipitis brachii* — медиальная головка трехглавой мышцы плеча
14. *m. biceps brachii* — двуглавая мышца плеча
15. *m. pectoralis superficialis* — поверхностная грудная мышца
16. *m. brachialis* — плечевая мышца
17. *caput ulnare m. flexoris digitalis profundus* — локтевая головка глубокого сгибателя пальцев

18. *lacertus fibrosus* — сухожильный тяж
19. *m. extensor carpi radialis* — лучевой разгибатель запястья
20. *m. pronator teres* — круглый пронатор
21. *m. flexor carpi ulnaris* — локтевой сгибатель запястья
22. *m. flexor carpi radialis* — лучевой сгибатель запястья
23. *tendo m. flexoris digitalis superficialis* — сухожилие поверхностного сгибателя пальцев
- 23'. *caput profundum m. flexoris digitalis superficialis* — глубокая головка поверхностного сгибателя пальцев
- 23''. *caput superficiale m. flexoris digitalis superficialis* — поверхностная головка поверхностного сгибателя пальцев
24. *tendo m. flexoris digitalis profundus* — сухожилие глубокого сгибателя пальцев
25. *m. interosseus medius* — средняя межкостная мышца
- 25'. *ramus flexorius m. interossei medii* — ветвь средней межкостной мышцы к сухожилию поверхностного сгибателя пальцев
- 25''. *ramus sesamoideus m. interossei medii* — ветвь к сезамовидным костям
26. *m. extensor digiti tertii proprius* — разгибатель третьего пальца
27. *m. abductor pollicis longus* — длинный абдуктор большого пальца

Мышцы левой грудной конечности овцы - латеральная поверхность

Рис. 67

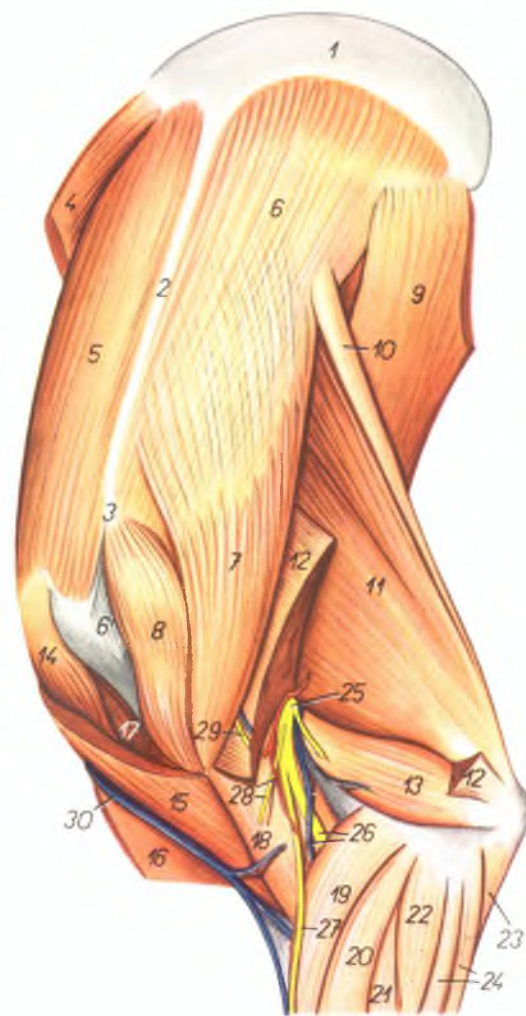


1. *m. supraspinatus* — предлопаточная мышца
2. *m. infraspinatus* — заостренная мышца
3. *pars scapularis m. deltoidei* — дельтовидная мышца, лопаточная часть
4. *pars acromialis m. deltoidei* — дельтовидная мышца, акромиальная часть
5. *pars praescapularis m. pectoralis profundi* — предлопаточная часть глубокой грудной мышцы
6. *m. biceps brachii* — двуглавая мышца плеча
7. *m. brachiocephalicus* — илечелюстная мышца
8. *m. teres major* — большая круглая мышца
9. *m. tensor fasciae antebrachii* — напрягатель фасции предплечья
10. *m. latissimus dorsi* — широчайшая мышца спины
11. *11', caput longum m. tricipitis brachii* — длинная головка трехглавой мышцы плеча
12. *caput laterale m. tricipitis brachii* — латеральная головка трехглавой мышцы плеча
13. *m. anconeus* — локтевая мышца
14. *m. brachialis* — локтевая мышца
15. *m. extensor carpi radialis* — лучевой разгибатель запястья
16. *m. abductor pollicis longus* — длинный абдуктор большого пальца
17. *m. extensor digiti tertii proprius* — разгибатель III пальца
18. *m. extensor digitalis communis* — общий разгибатель пальцев
19. *m. extensor digiti quarti proprius* — разгибатель IV пальца
20. *caput ulnare m. flexoris digitalis profundi* — локтевая головка глубокого сгибателя пальцев
21. *m. extensor carpi ulnaris* — локтевой разгибатель запястья
22. *m. interosseus medius* — средняя межкостная мышца
- 22'. *ramus flexorius m. interossei medii* — ветвь к сгибателю пальцев
- 22''. *ramus sesamoides m. interossei medii* — ветвь к сезамовидным костям
23. *m. flexor digitalis superficialis* — поверхностный сгибатель пальцев
24. *m. flexor digitalis profundus* — глубокий сгибатель пальцев

Область левой лопатки и плеча овцы - латеральная поверхность

Рис. 68

1. *cartilago scapulae* — лопаточный хрящ
2. *spina scapulae* — ость лопатки
3. *acromion* — акромион
4. *m. serratus ventralis cervicis* — шейная часть вентральной зубчатой мышцы
5. *m. supraspinatus* — предостная мышца
- 6, 6'. *m. infraspinatus* — заостренная мышца
7. *pars scapularis m. deltoidei* — лопаточная часть дельтовидной мышцы
8. *pars acromialis m. deltoidei* — акромиальная часть дельтовидной мышцы
9. *m. latissimus dorsi* — широчайшая мышца спины
10. *m. tensor fasciae antebrachii* — напрягатель фасции предплечья
11. *caput longum m. tricipitis brachii* — длинная головка трехглавой мышцы плеча
12. *caput laterale m. tricipitis brachii* — латеральная головка трехглавой мышцы плеча
13. *m. anconeus* — локтевая мышца
14. *pars praescapularis m. pectoralis profundi* — предлопаточная часть глубокой грудной мышцы
15. *m. brachiocephalicus* — плечеголовная мышца
16. *m. pectoralis superficialis* — поверхностная грудная мышца
17. *m. biceps brachii* — двуглавая мышца плеча
18. *m. brachialis* — плечевая мышца
19. *m. extensor carpi radialis* — лучевой разгибатель запястья
20. *m. extensor digiti III proprius* — разгибатель III пальца
21. *m. extensor digitalis communis* — общий пальцевый разгибатель
22. *m. extensor digiti IV proprius* — разгибатель IV пальца
23. *caput ulnare m. flexoris digitalis profundi* — локтевая головка глубокого сгибателя пальцев
24. *m. extensor carpi ulnaris* — локтевой разгибатель запястья

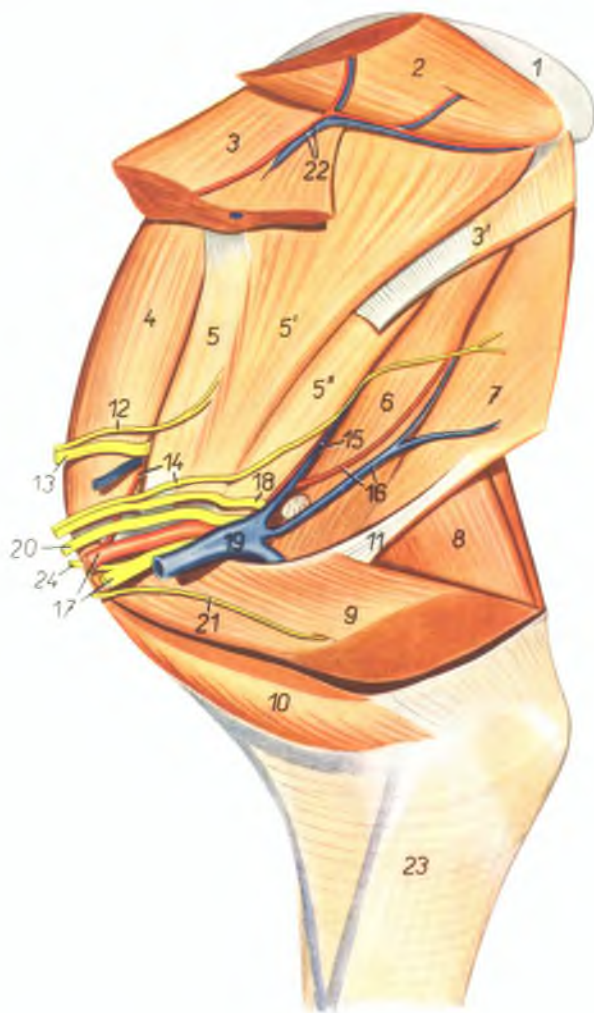


25. *n. radialis* — лучевой нерв
26. *ramus profundus n. radialis, ramus r. circumflexae humeri caudalis* — глубокий лучевой нерв, ветвь латеральной окружной плечевой вены
27. *ramus superficialis n. radialis* — поверхностный лучевой нерв

28. *ramus a. circumflexae humeri caudalis, n. cutaneus antebrachii lateralis* — ветвь латеральной окружной плечевой артерии; кожный латеральный нерв предплечья
29. *n. cutaneus antebrachii dorsalis* — кожный дорсальный нерв предплечья
30. *v. cephalica humeri* — подкожная вена плеча

Область правой лопатки и плеча овцы - медиальная поверхность. 1-ый слой

Рис. 69



1. *cartilago scapulae* — лопаточный хрящ
2. *m. rhomboideus* — ромбовидная мышца
3. *m. serratus ventralis cervicis* — шейная часть вентральной зубчатой мышцы
- 3'. *m. serratus ventralis thoracis* — грудная часть вентральной зубчатой мышцы
4. *m. supraspinatus* — предостная мышца

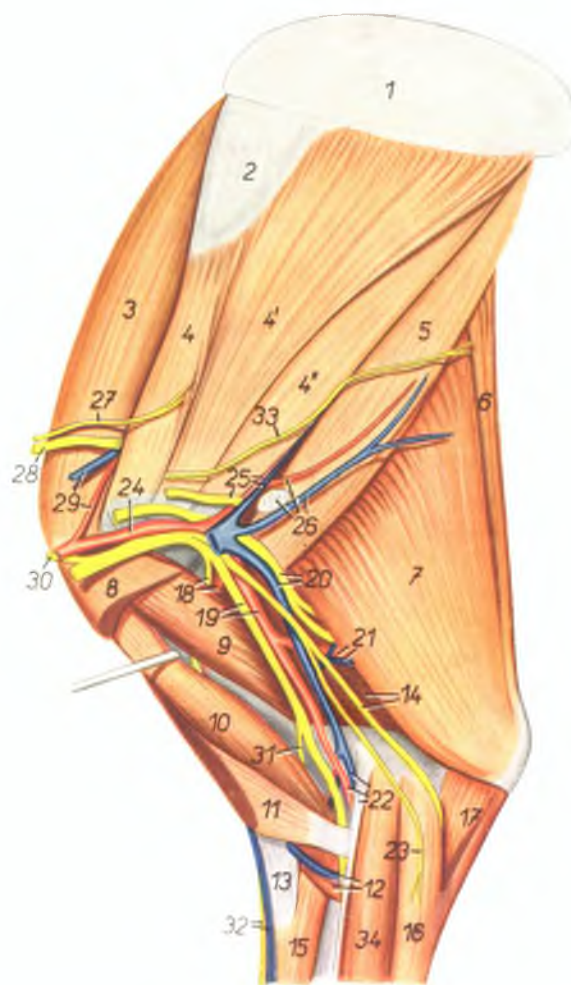
- 5., 5', 5'' *m. subscapularis* — подлопаточная мышца
6. *m. teres major* — большая круглая мышца
7. *m. latissimus dorsi* — широчайшая мышца спины
8. *m. triceps brachii* — трехглавая мышца плеча
9. *m. pectoralis profundus* — глубокая грудная мышца

10. *pars sternocostalis* *mu. pectoralis superficialis* — предплечная часть поверхностной грудной мышцы
11. *lacertus axillaris* — сухожильный тяж
12. *n. subscapularis* — подлопаточный нерв
13. *n. suprascapularis* — предлопаточный нерв
14. *n. thoracodorsalis, a. thoracoacromialis* — дорсальный грудной нерв и поперечная лопаточная артерия
15. *a. et v. subscapularis* — подлопаточная артерия и вена
16. *a. et v. thoracodorsalis* — дорсальная грудная артерия и вена
17. *a. axillaris, n. medianus et ulnaris* — подмышечная артерия, срединный и локтевой нервы
18. *n. axillaris* — подмышечный нерв
19. *v. axillaris* — подмышечная вена
20. *n. radialis* — лучевой нерв
21. *n. pectoralis cranialis* — краниальный грудной нерв
22. *a. et v. transversa colli* — поперечная шейная артерия и вена
23. *fascia antebrachii* — фасция предплечья
24. *n. musculocutaneus* — мышечнокожный нерв

Область правой лопатки и плеча овцы - медиальная поверхность. 2-ой слой

Рис. 70

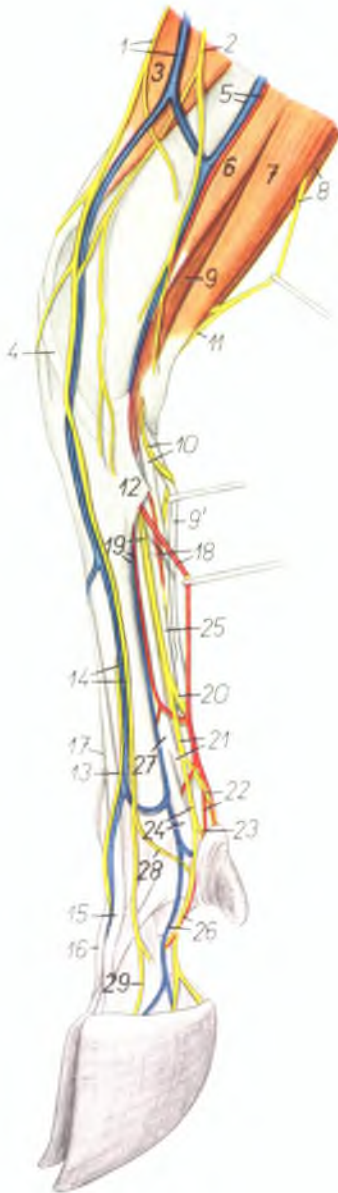1. *carilago scapulae* — лопаточный хрящ
2. *facies serrata scapulae* — зубчатая поверхность лопатки
3. *m. supraspinatus* — предлопаточная мышца
- 4, 4', 4''. *m. subscapularis* — подлопаточная мышца
5. *m. teres major* — большая круглая мышца
6. *m. tensor fasciae antebrachii* — напрягатель фасции предплечья
7. *caput longum m. tricipitis brachii* — длинная головка трехглавой мышцы плеча
8. *m. pectoralis profundus* — глубокая грудная мышца
9. *m. coracobrachialis* — клювовидноплечевая мышца
10. *m. biceps brachii* — двуглавая мышца плеча
11. *m. pectoralis superficialis (pars clavicularis)* — поверхностная грудная мышца (плечевая часть)
12. *v. cephalica humeri, m. brachialis* — подкожная вена плеча, плечевая мышца
13. *lacertus fibrosus* — сухожильный тяж
14. *caput mediale m. tricipitis brachii, n. ulnaris* — медиальная головка трехглавой мышцы плеча, локтевой нерв
15. *m. extensor carpi radialis* — лучевой разгибатель запястья
16. *m. flexor carpi ulnaris* — локтевой сгибатель запястья
17. *caput ulnare m. flexoris digiti profundus* — локтевая головка глубокого сгибателя пальцев
18. *ramus muscularis proximalis, n. musculocutanei, a. circumflexa humeri dorsalis* — проксимальная мышечная ветвь мышечнокожного нерва, окружающая медиальную плечевую артерию
19. *a. brachialis, n. medianus et n. musculocutaneus* — плечевая артерия, срединный и мышечнокожный нервы
20. *v. brachialis, n. radialis* — плечевая вена, лучевой нерв
21. *a. et v. profunda brachii* — глубокая плечевая артерия и вена
22. *a. et v. mediana, m. pronator teres* — срединная артерия и вена, круглый пронатор
23. *n. cutaneus antebrachii volaris* — воллярный кожный нерв предплечья
24. *a. axillaris* — подмышечная артерия
25. *n. axillaris, a. et v. subscapularis* — подмышечный нерв, подлопаточная артерия и вена
26. *a. et v. thoracodorsalis, ln. axillaris* — дорсальная грудная артерия и вена, подмышечный лимфатический узел



27. *n. subscapularis* — подлопаточный нерв
28. *n. suprascapularis* — предлопаточный нерв
29. *a. et v. thoracoacromialis* — поперечная лопаточная артерия и вена
30. *n. musculocutaneus* — мышечнокожный нерв
31. *ramus muscularis distalis n. musculocutanei* — дистальная мышечная ветвь мышечнокожного нерва
32. *v. cephalica accessoria, n. cutaneus antebrachii dorsalis* — добавочная подкожная вена предплечья, дорсальный кожный нерв предплечья
33. *n. thoracodorsalis* — дорсальный грудной нерв
34. *m. flexor carpi radialis* — лучевой сгибатель запястья

Правая грудная конечность овцы - медиальная поверхность

Рис. 71



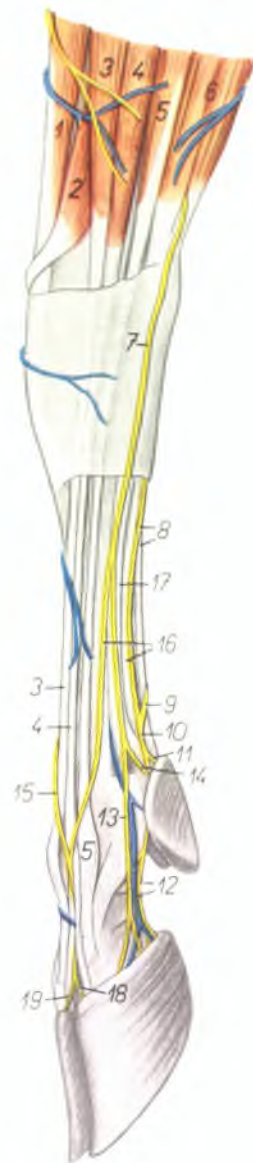
1. *ramus superficialis n. radialis, v. cephalica antebrachii* — поверхностный лучевой нерв, подкожная вена предплечья
2. *n. cutaneus antebrachii medialis* — медиальный кожный нерв предплечья
3. *m. extensor carpi radialis* — лучевой разгибатель запястья
4. *m. abductor pollicis longus* — длинный абдуктор большого пальца
5. *a. et v. medianoradialis (s. radialis)* — срединоручевая артерия и вена
6. *m. flexor carpi radialis* — лучевой сгибатель запястья
7. *m. flexor carpi ulnaris* — локтевой сгибатель запястья
8. *n. ulnaris, m. extensor carpi ulnaris* — локтевой нерв, локтевой разгибатель запястья
9. *9', caput superficiale m. flexoris digitalis superficialis* — поверхностная головка поверхностного сгибателя пальцев
10. *ramus volaris n. ulnaris, caput profundum m. flexoris digitalis superficialis* — волярная ветвь локтевого нерва, глубокая головка поверхностного сгибателя пальцев
11. *ramus dorsalis n. ulnaris* — дорсальная ветвь локтевого нерва
12. *lig. carpi volare superficiale* — поверхностная волярная связка запястья
13. *n. digitalis dorsalis communis III.* — III дорсальный общий пальцевый нерв
14. *n. digitalis dorsalis communis II., v. metacarpalis dorsalis III.* — II дорсальный общий пальцевый нерв, III дорсальная пястная вена
15. *m. extensor digiti tertii proprius* — специальный разгибатель III пальца
16. *m. extensor digiti quarti proprius* — специальный разгибатель IV пальца
17. *m. extensor digitalis communis* — общий пальцевый разгибатель
18. *a. metacarpalis volaris superficialis III., m. interflexorius distalis* — III поверхностная волярная пястная артерия, дистальный межмышечный тяж
19. *a. et v. metacarpalis volaris superficialis II., n. medianus* — II поверхностная волярная пястная артерия и вена, срединный нерв
20. *ramus lateralis n. mediani* — латеральная ветвь срединного нерва
21. *ramus medialis n. mediani, ramus flexorius m. interossei medi.* — медиальная ветвь срединного нерва, ветвь средней межкостной мышцы к сгибателю
22. *n. digitalis volaris III. lateralis, a. digiti III. medialis* — III волярный латеральный пальцевый нерв, медиальная артерия III пальца
23. *n. digitalis volaris proprius II. medialis* — волярный медиальный нерв II пальца
24. *ramus sesamoideus m. interossei medi., n. digitalis volaris communis II.* — ветвь средней межкостной мышцы к сезамовидным костям, II волярный общий пальцевый нерв
25. *tendo m. flexoris digitalis profundi* — сухожилие глубокого сгибателя пальцев
26. *n. digitalis volaris proprius III. medialis, v. digiti III. volaris medialis* — медиальный волярный нерв III пальца, медиальная волярная вена III пальца
27. *m. interosseus medius* — средняя межкостная мышца
28. *n. digitalis dorsalis proprius II.* — дорсальный нерв II пальца
29. *n. digitalis dorsalis proprius III. medialis* — медиальный дорсальный нерв III пальца

Левая грудная конечность овцы - латеральная поверхность

Рис. 72

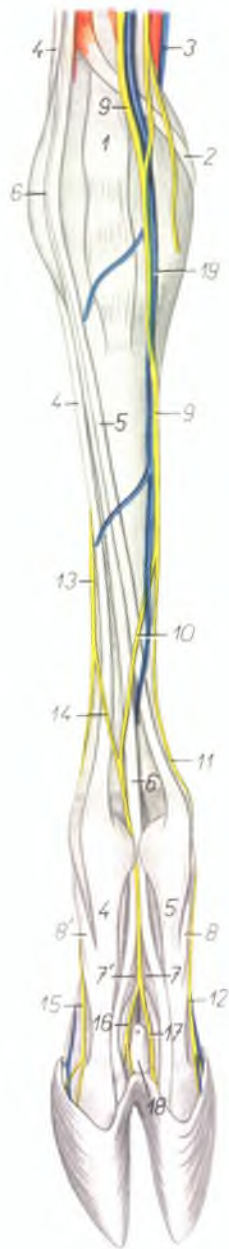
1. *m. extensor carpi radialis* — лучевой разгибатель запястья
2. *m. abductor pollicis longus* — длинный абдуктор большого пальца
3. *m. extensor digiti tertii proprius* — разгибатель III пальца
4. *m. extensor digitalis communis* — общий разгибатель пальцев
5. *m. extensor digiti quarti proprius* — разгибатель IV пальца
6. *m. extensor carpi ulnaris* — локтевой разгибатель запястья
7. *ramus dorsalis n. ulnaris* — дорсальная ветвь локтевого нерва
8. *ramus superficialis rami volaris nervi ulnaris, m. flexor digitalis superficialis* — поверхностная воллярная ветвь локтевого нерва, поверхностный сгибатель пальцев
- 9, 10. *n. digitalis volaris communis IV.* — IV общий воллярный пальцевый нерв

11. *n. digitalis volaris proprius V. lateralis* — воллярный латеральный нерв V пальца
12. *n. digitalis volaris proprius IV. lateralis, v. digiti IV. lateralis* — латеральный воллярный нерв и латеральная вена IV пальца
13. *n. digitalis dorsalis proprius IV. lateralis* — латеральный дорсальный нерв IV пальца
14. *n. digitalis dorsalis proprius V.* — дорсальный нерв V пальца
15. *n. digitalis dorsalis communis III.* — III дорсальный общий пальцевый нерв
16. *r. communicans radialis m. ulnaris, m. flexor digitalis profundus* — соединительная ветвь локтевого нерва, глубокий сгибатель пальцев
17. *m. interosseus medius* — средняя межкостная мышца
18. *n. digitalis dorsalis proprius IV. medialis* — медиальный дорсальный нерв IV пальца
19. *n. digitalis dorsalis proprius III. lateralis* — латеральный дорсальный нерв III пальца



Правая грудная конечность овцы - дорсальная поверхность

Рис. 73



1. *m. extensor carpi radialis* — лучевой разгибатель запястья
2. *m. abductor pollicis longus* — длинный абдуктор большого пальца
3. *v. radialis (s. medianoradialis)* — срединно-лучевая вена
4. *m. extensor digiti quarti proprius* — разгибатель IV пальца
5. *m. extensor digiti tertii proprius* — разгибатель III пальца
6. *m. extensor digitalis communis* — общий разгибатель пальцев
7. *portio interdigitalis digiti III. m. interossei medii* — средняя межкостная мышца, ее латеральная ветвь к III пальцу
- 7'. *portio interdigitalis digiti IV. m. interossei medii* — средняя межкостная мышца, ее медиальная ветвь к IV пальцу
8. *portio collateralis digiti III. m. interossei medii* — средняя межкостная мышца, ее медиальная ветвь к разгибателю III пальца

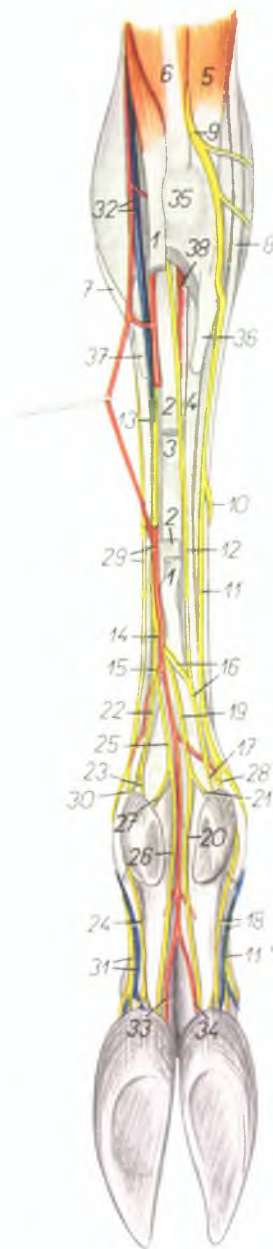
- 8'. *portio collateralis digiti IV. m. interossei medii* — средняя межкостная мышца, ее латеральная ветвь к разгибателю IV пальца
9. *ramus superficialis n. radialis* — поверхностный лучевой нерв
10. *n. digitalis dorsalis communis III.* — III общий дорсальный пальцевый нерв
11. *n. digitalis dorsalis communis II.* — II общий дорсальный пальцевый нерв
12. *n. digitalis dorsalis proprius III. medialis* — медиальный дорсальный нерв III пальца
13. *ramus dorsalis m. ulnaris* — дорсальная ветвь локтевого нерва
14. *r. communicans radialis m. ulnaris* — соединительная ветвь локтевого нерва
15. *n. digitalis dorsalis proprius IV. lateralis* — дорсальный латеральный нерв IV пальца
16. *n. digitalis dorsalis proprius IV. medialis* — дорсальный медиальный нерв IV пальца
17. *n. digitalis dorsalis proprius III. lateralis* — дорсальный латеральный нерв III пальца
18. *sinus interdigitalis* — межпальцевый синус
19. *v. cephalica accessoria* — добавочная подкожная вена

Правая грудная конечность овцы - волярная поверхность

Рис. 74

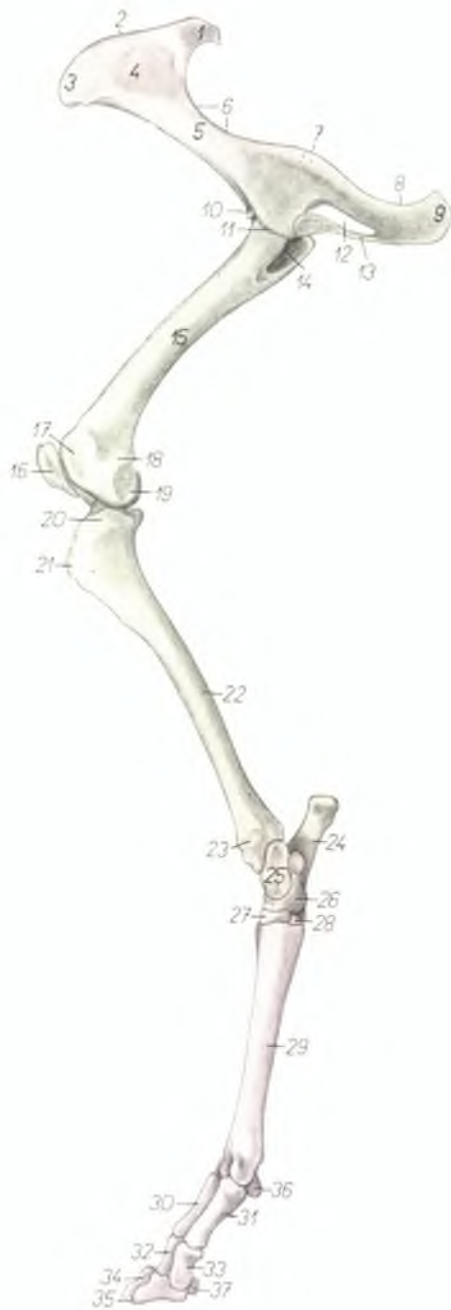
1. *caput superficiale m. flexoris digitalis superficialis* — поверхностная головка поверхностного сгибателя пальцев
2. *caput profundum m. flexoris digitalis superficialis* — глубокая головка поверхностного сгибателя пальцев
3. *m. flexor digitalis profundus* — глубокий сгибатель пальцев
4. *m. interosseus medius* — средняя межкостная мышца
5. *m. extensor carpi ulnaris* — локтевой разгибатель запястья
6. *m. flexor carpi ulnaris* — локтевой сгибатель запястья
7. *m. abductor pollicis longus* — длинный абдуктор большого пальца
8. *m. extensor digiti quarti proprius* — разгибатель IV пальца
9. *ramus dorsalis n. ulnaris* — дорсальная ветвь локтевого нерва
10. *ramus communicans radialis n. ulnaris* — соединительная ветвь локтевого нерва
11. *n. digitalis dorsalis communis IV.* — дорсальный общий нерв IV пальца
- 11'. *n. digitalis dorsalis proprius IV. lateralis* — IV латеральный дорсальный пальцевый нерв
12. *ramus superficialis rami volaris n. ulnaris* — поверхностная волярная ветвь локтевого нерва
13. *n. medianus* — срединный нерв
14. *ramus lateralis n. mediani* — латеральная ветвь срединного нерва
15. *ramus medialis n. mediani* — медиальная ветвь срединного нерва
16. *n. digitalis volaris communis IV.* — IV общий волярный пальцевый нерв
17. *n. digitalis volaris proprius V. lateralis* — латеральный волярный нерв V пальца
18. *n. digitalis volaris proprius IV. lateralis. v. digiti IV. lateralis* — латеральный волярный нерв IV пальца, латеральная вена IV пальца

19. *n. digitalis volaris IV. medialis* — IV волярный медиальный пальцевый нерв
20. *n. digitalis volaris proprius IV. medialis* — медиальный волярный нерв IV пальца
21. *n. digitalis volaris proprius V. medialis* — медиальный волярный нерв V пальца
22. *n. digitalis volaris communis II.* — II волярный общий пальцевый нерв
23. *n. digitalis volaris proprius II. medialis* — медиальный волярный нерв II пальца
24. *n. digitalis volaris proprius III. medialis* — медиальный волярный нерв III пальца
25. *n. digitalis volaris III. lateralis* — III волярный латеральный пальцевый нерв
26. *n. digitalis volaris proprius III. lateralis* — латеральный волярный нерв III пальца
27. *n. digitalis volaris proprius II. lateralis* — латеральный волярный нерв II пальца
28. *n. digitalis dorsalis proprius V.* — дорсальный нерв V пальца
29. *ramus superficialis n. radialis. a. metacarpalis volaris superficialis III.* — поверхностный лучевой нерв, III поверхностная волярная пястная артерия
30. *n. digitalis dorsalis proprius II.* — дорсальный нерв II пальца
31. *n. digitalis dorsalis proprius III. medialis. v. digiti III. medialis* — медиальный дорсальный нерв III пальца, медиальная вена III пальца
32. *a. et v. medianoradialis (s. radialis)* — срединнолучевая артерия и вена
33. *a. digiti III. lateralis* — латеральная артерия III пальца
34. *a. digiti IV. medialis* — медиальная артерия IV пальца
35. *os carpi accessorium (os pisiforme)* — добавочная кость запястья
36. *os metacarpale V.* — V пястная кость
37. *os metacarpale II.* — II пястная кость
38. *m. interflexorius distalis* — дистальный межмышечный пучок



Скелет правой тазовой конечности овцы - медиальная поверхность

Рис. 75



1. *tuber sacrale (spina iliaca dorsalis)* — крестцовый бугор
2. *crista iliaca* — подвздошный гребень
3. *tuber coxae (spina iliaca ventralis)* — маклок
4. *facies auricularis* — ушковая поверхность
5. *corpus ossis ilium* — тело подвздошной кости
6. *incisura ischiadica major* — большая седалищная вырезка
7. *spina ischiadica* — седалищная ось
8. *incisura ischiadica minor* — малая седалищная вырезка
9. *tuber ischiadicum* — седалищный бугор
10. *acetabulum* — суставная впадина
11. *eminentia iliopubica (s. iliopectinea)* — подвздошно-лобковое возвышение
12. *foramen obturatum* — закрытое отверстие
13. *symphysis pelvis* — тазовое сращение
14. *fossa trochanterica* — вертлужная впадина
15. *corpus femoris* — тело бедренной кости
16. *patella* — коленная чашка
17. *trochlea femoris* — блок бедренной кости
18. *epicondylus medialis femoris* — медиальный надмыщелок бедренной кости
19. *condylus medialis femoris* — медиальный мыщелок бедренной кости
20. *condylus medialis tibiae* — медиальный мыщелок большой берцовой кости
21. *tuberositas tibiae* — бугор большой берцовой кости

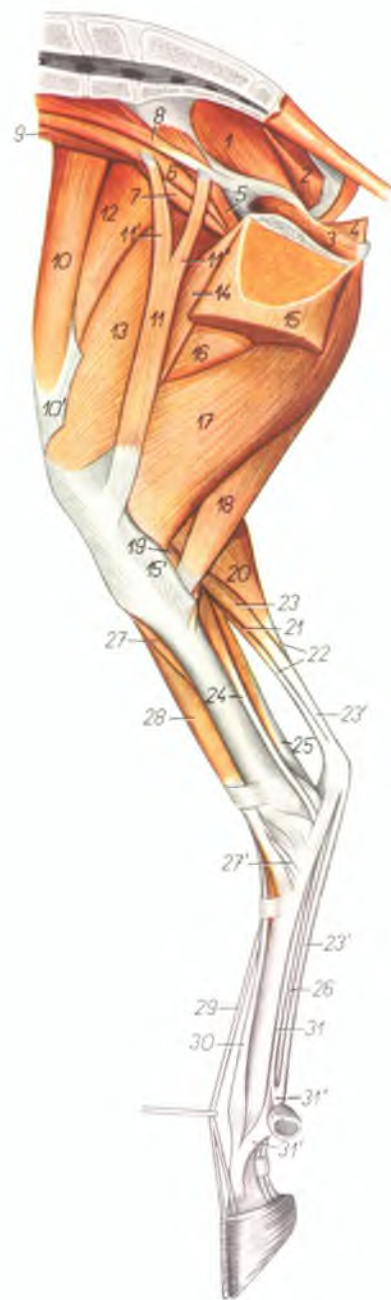
22. *corpus tibiae* — тело большой берцовой кости
23. *malleolus medialis* — медиальная лодыжка
24. *calcaneus* — пяточная кость
25. *talus* — таранная кость
26. *os centroquartale (os naviculi/ocuboideum)* — центральная и IV кость заплюсны
27. *os tarsale II. et III. (os cuneiforme intermediolaterale)* — II и III кости заплюсны
28. *os tarsale I.* — I кость заплюсны
29. *os metatarsale III. et IV.* — III и IV плюсневые кости
30. *phalanx proximalis digiti IV.* — проксимальная фаланга IV пальца
31. *phalanx proximalis digiti III.* — проксимальная фаланга III пальца
32. *phalanx media digiti IV.* — средняя фаланга IV пальца
33. *phalanx media digiti III.* — средняя фаланга III пальца
34. *phalanx distalis digiti IV.* — дистальная фаланга IV пальца
35. *phalanx distalis digiti III.* — дистальная фаланга III пальца
36. *os sesamoideum phalangis proximalis* — осеозовидные кости проксимальной фаланги
37. *os sesamoideum phalangis distalis* — осеозовидная кость дистальной фаланги

Мышцы таза и правой тазовой конечности овцы - медиальная поверхность

Рис. 76

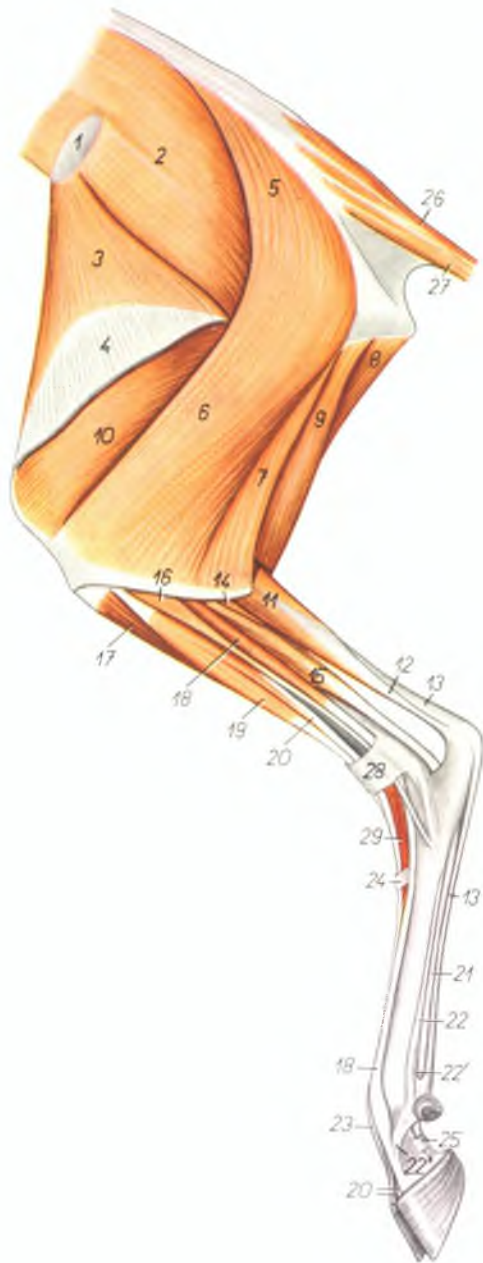
1. *m. gluteus medius* — средняя ягодичная мышца
2. *m. gluteobiceps* — ягодичнодвуглавая мышца
3. *m. obturator internus* — внутренний запира-
тель
4. *m. levator ani* — подниматель ануса
5. *m. iliacus medialis* — медиальная подвздош-
ная мышца
6. *m. psoas major* — большая поясничная
мышца
7. *m. iliacus lateralis* — латеральная под-
вздошная мышца
8. *m. psoas minor* — малая поясничная мышца
9. *m. quadratus lumborum* — квадратная пояс-
ничная мышца
10. *m. tensor fasciae latae* — напрягатель широ-
кой фасции
- 10'. *fascia lata femoris* — широкая фасция бедра
11. *m. sartorius* — портняжная мышца
- 11'. *portio cranialis m. sartorii* — портняжная
мышца, ее краниальная часть
- 11''. *portio caudalis m. sartorii* — портняжная
мышца, ее каудальная часть
12. *m. rectus femoris* — прямая мышца бедра
13. *m. vastus medialis* — медиальная толстая
мышца
14. *m. pectineus* — гребешковая мышца
15. *m. gracilis* — стройная мышца
- 15'. *insertio m. gracilis* — сухожилие стройной
мышцы
16. *m. adductor* — приводящая мышца бедра
17. *m. semimembranosus* — полуперепончатая
мышца
18. *m. semitendinosus* — полусухожильная
мышца

19. *m. popliteus* — подколенная мышца
20. *m. gastrocnemius medialis* — медиальная го-
ловка икроножной мышцы
21. *m. gastrocnemius lateralis* — латеральная го-
ловка икроножной мышцы
22. *tendo m. tricipitis surae (s. tendo Achillis)* —
сухожилие трехглавой мышцы голени
23. *m. flexor digitalis pedis superficialis* — по-
верхностный сгибатель пальцев
- 23'. *tendo m. flexoris digitalis pedis superficialis* —
сухожилие поверхностного сгибателя
пальцев
24. *m. flexor digitalis pedis longus* — длинный
сгибатель пальца
25. *m. flexor hallucis longus* — длинный сгиба-
тель большого пальца
26. *tendo m. flexoris digitalis pedis profundus* —
сухожилие глубокого сгибателя пальцев
27. *m. tibialis anterior* — передняя большебер-
цовая мышца
- 27'. *insertio m. tibialis anterioris* — сухожилие
передней большеберцовой мышцы
28. *m. fibularis tertius* — III малоберцовая
мышца
29. *m. extensor digitalis pedis longus* — длинный
разгибатель пальцев
30. *m. extensor digiti tertii pedis proprius* — раз-
гибатель III пальца
31. *m. interosseus medius* — средняя межкост-
ная мышца
- 31'. *portio collateralis digiti tertii m. interossei
medii* — ветвь средней межкостной мышцы
к сухожилию разгибателя
- 31''. *ramus flexorius m. interossei medii* — ветвь
средней межкостной мышцы к сухожилию
сгибателя



Мышцы таза и левой тазовой конечности овцы - латеральная поверхность

Рис. 77



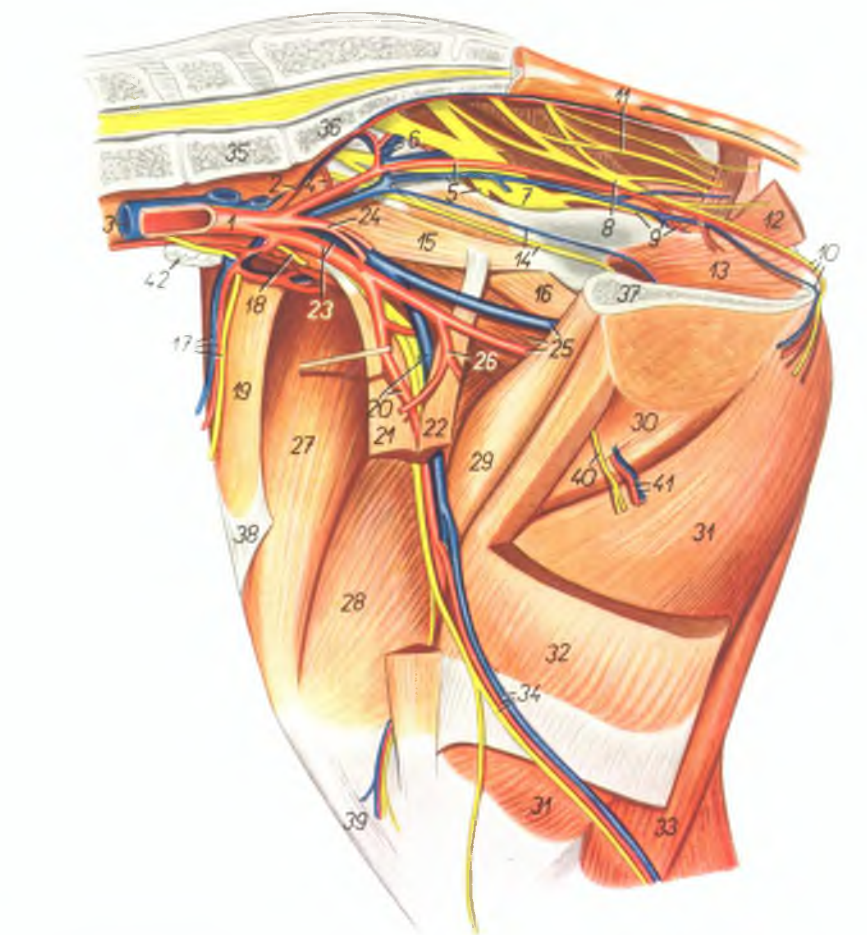
1. *tuber coxae* — маклок
2. *m. gluteus medius* — средняя ягодичная мышца
3. *m. tensor fasciae latae* — напрягатель широкой фасции
4. *fascia lata femoris* — широкая фасция бедра
- 5, 6, 7. *m. gluteobiceps* — ягодичнодвуглавая мышца
5. *m. gluteus superficialis* — поверхностная ягодичная мышца
6. *portio cranialis m. bicipitis femoris* — cranialная часть двуглавой мышцы бедра
7. *portio caudalis m. bicipitis femoris* — caudальная часть двуглавой мышцы бедра
8. *m. semimembranosus* — полуперепончатая мышца
9. *m. semitendinosus* — полусухожильная мышца
10. *m. vastus lateralis* — толстая латеральная мышца
11. *m. gastrocnemius* — икроножная мышца
12. *tendo m. tricipitis surae (tendo Achillis)* — сухожилие трехглавой мышцы голени
13. *m. flexor digitalis pedis superficialis* — поверхностный сгибатель пальцев
14. *m. tibialis posterior* — задняя большеберцовая мышца
15. *m. flexor hallucis longus* — длинный сгибатель большого пальца
16. *m. fibularis longus* — длинная малоберцовая мышца

17. *m. tibialis anterior* — передняя большеберцовая мышца
18. *m. extensor digiti IV. pedis proprius* — разгибатель IV пальца
19. *m. fibularis tertius* — третья малоберцовая мышца
20. *m. extensor digitalis pedis longus* — длинный разгибатель пальцев
21. *m. flexor digitalis pedis profundus* — глубокий сгибатель пальцев
22. *m. interosseus medius* — средняя межкостная мышца
- 22'. *ramus flexorius m. interossei medii* — ветвь средней межкостной мышцы к сухожилию сгибателя
- 22''. *ramus extensorius digiti IV. m. interossei medii* — ветвь средней межкостной мышцы к сухожилию разгибателя
23. *m. extensor digiti III. pedis proprius* — разгибатель III пальца
24. *lig. transversum distale tarsi* — поперечная связка заплюсны
25. *fascia compedis plantaris distalis* — кольцевая связка проксимальной фаланги
26. *m. sacrococcygeus dorsalis lateralis* — латеральный подниматель хвоста
27. *m. sacrococcygeus ventralis lateralis* — латеральный опускаватель хвоста
28. *lig. transversum proximale tarsi* — большеберцовая кольцевая связка
29. *m. extensor digitalis pedis brevis* — короткий разгибатель пальцев

Таз и правая тазовая конечность овцы - медиальная поверхность

Рис. 78

1. *aorta* — аорта
2. *a. sacralis media* — средняя крестцовая артерия
3. *v. cava caudalis* — каудальная полая вена
4. *a. iliolumbalis* — подъяздошнопоясничная артерия
5. *a. et v. iliaca interna, n. gluteus cranialis* — внутренняя подъяздохная артерия и вена, краниальный ягодичный нерв
6. *a. et v. glutea cranialis* — краниальная ягодичная артерия и вена
7. *n. ischiadicus* — седалищный нерв
8. *n. pudendus* — срамной нерв
9. *a. et v. glutea caudalis, n. gluteus caudalis* — каудальная ягодичная артерия и вена, каудальный ягодичный нерв
10. *a., v. et n. perinei* — промежностные артерия, вена и нерв
11. *n. rectalis medius* — средний нерв прямой кишки
12. *m. levator ani* — подниматель ануса
13. *m. obturator internus* — внутренний запира- тель
14. *n. obturatorius, v. obturatoria* — запира- тельный нерв, запирающая вена
15. *m. psoas minor* — малая поясничная мышца
16. *m. iliacus medialis* — медиальная подъяздох- ная мышца
17. *a. et v. circumflexa ilium profunda, n. cuta- neus femoris lateralis* — глубокая окружная подъяздохная артерия и вена, латеральный кожный нерв бедра
18. *n. genitofemoralis (n. spermaticus externus)* — наружный семенной нерв
19. *m. tensor fasciae latae* — напрягатель широ- кой фасции
20. *a., v. et n. femoralis* — бедренная артерия, вена и нерв
21. *portio cranialis m. sartorii* — краниальная часть портняжной мышцы
22. *portio caudalis m. sartorii* — каудальная часть портняжной мышцы
23. *a. et v. iliaca externa* — наружная подъяздох- ная артерия и вена
24. *a. umbilicalis* — пупочная артерия
25. *a. et v. profunda femoris, m. psoas major* — глубокая бедренная артерия и вена, боль- шая поясничная мышца
26. *truncus pudendoepigastricus* — надчревно- срамной ствол
27. *m. rectus femoris* — прямая мышца бедра
28. *m. vastus medialis* — медиальная четвертая мышца
29. *m. pectineus* — гребешковая мышца
30. *m. adductor femoris* — приводящая мышца бедра

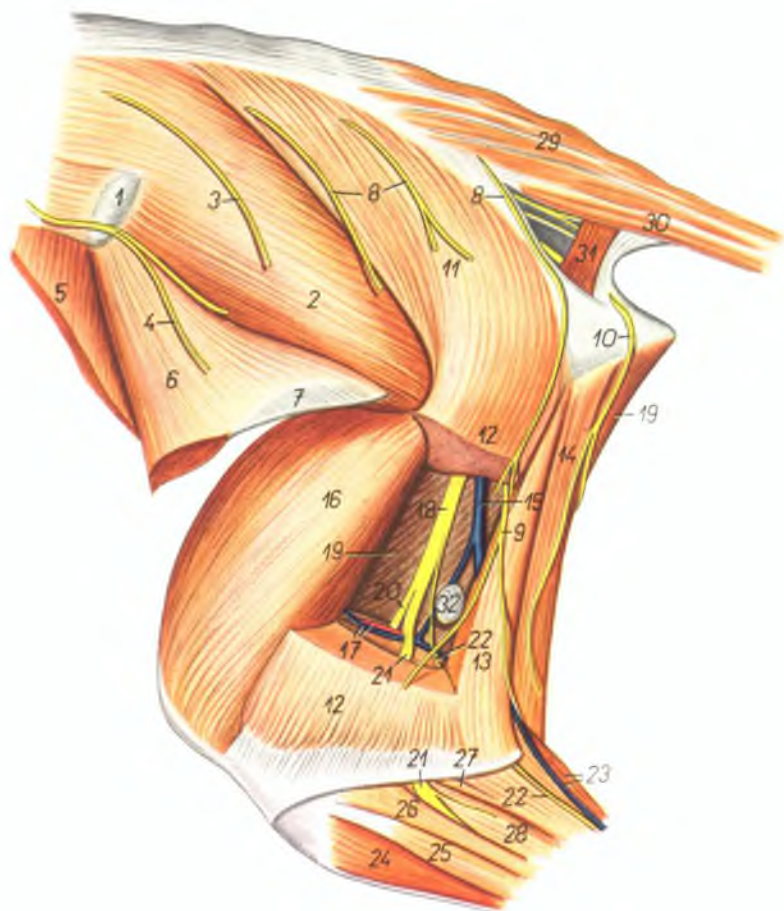


31. *m. semimembranosus* — полуперепончатая мышца
32. *m. gracilis* — стройная мышца
33. *m. semitendinosus* — полусухожильная мышца
34. *a., v. et n. saphenus* — артерия, вена и нерв сафенуе
35. *vertebra lumbalis VI* — VI поясничный по- звонок
36. *os sacrum* — крестцовая кость

37. *symphysis ossis pelvis* — тазовое сращение
38. *fascia lata femoris* — широкая фасция бедра
39. *lig. rectum patellae* — прямая связка колен- ной чашки
40. *ramus n. obturatorii* — ветвь запира- тельного нерва
41. *rami musculares a. et v. profundae femoris* — мышечные нервы глубокой артерии и вены бедра
42. *ln. iliacus medialis* — медиальный подъяздох- ный лимфатический узел

Левая сторона ягодиц и бедра овцы - латеральная поверхность

Рис. 79



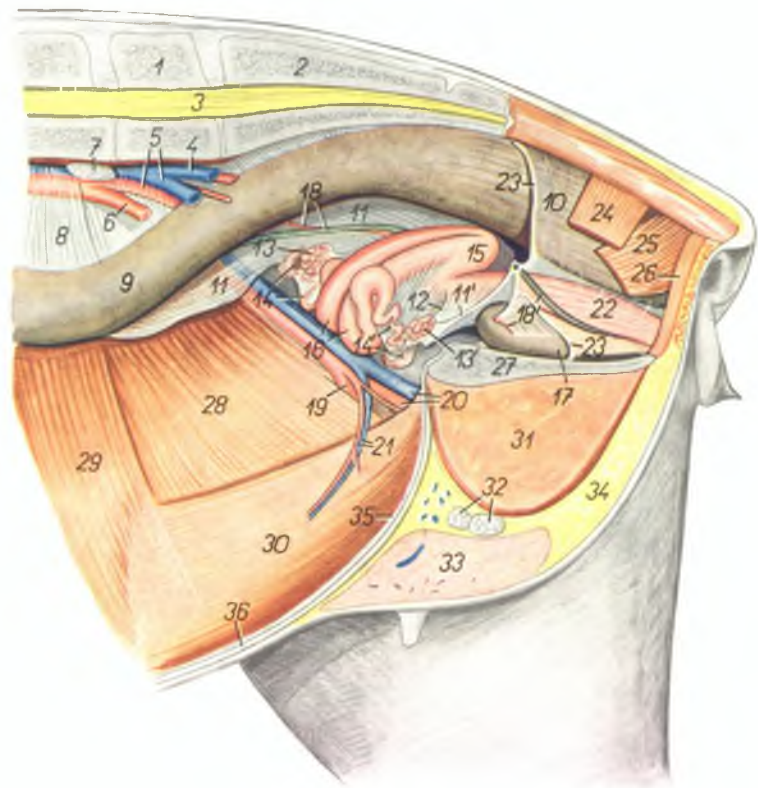
1. *tuber coxae* — маклок
2. *m. gluteus medius* — средняя ягодичная мышца
- 3., 4. *nn. clunium craniales* — краниальные кожные ягодичные нервы
5. *m. obliquus abdominis internus* — внутренняя косая брюшная мышца
6. *m. tensor fasciae latae* — напрягатель широкой фасции
7. *fascia lata femoris* — широкая фасция бедра

8. *nn. clunium medii* — кожные средние ягодичные нервы
9. *n. clunium caudalis* — каудальный кожный ягодичный нерв
10. *n. cutaneus femoris caudalis* — каудальный кожный нерв бедра
- 11., 12., 13. *m. gluteoabiceps* — ягодичноподвуглавная мышца
11. *m. gluteus superficialis* — поверхностная ягодичная мышца

12. *portio cranialis m. bicipitis femoris* — краниальная часть двуглавой мышцы бедра
13. *portio caudalis m. bicipitis femoris* — каудальная часть двуглавой мышцы бедра
14. *m. semitendinosus* — подсухожильная мышца
15. *ramus r. circumflexae femoris caudalis* — ветвь окружной каудальной вены бедра
16. *m. vastus lateralis* — латеральная толстая мышца
17. *a. et v. femoris caudalis* — каудальная бедренная артерия и вена
18. *n. ischiadicus* — седалищный нерв
19. *m. semimembranosus* — полуперепончатая мышца
20. *n. tibialis* — большеберцовый нерв
21. *n. fibularis* — малоберцовый нерв
22. *n. cutaneus surae plantaris* — кожный плантарный нерв голени
23. *m. gastrocnemius lateralis, r. saphena parva* — латеральная головка икроножной мышцы, латеральная вена сафена
24. *m. tibialis anterior* — передняя большеберцовая мышца
25. *m. extensor digitalis pedis longus et m. fibularis tertius* — длинный разгибатель пальцев, третья малоберцовая мышца
26. *m. fibularis longus* — длинная малоберцовая мышца
27. *m. soleus* — пяточная мышца
28. *m. extensor digiti IV, pedis proprius* — разгибатель IV пальца
29. *m. sacrococcygeus dorsalis lateralis* — латеральный подниматель хвоста
30. *m. sacrococcygeus centralis lateralis* — латеральный опускатель хвоста
31. *m. coccygeus* — хвостовая мышца
32. *ln. popliteus* — полколенный лимфатический узел

Органы таза овцы *in situ* с левой стороны. Левая тазовая конечность и левая половина таза удалены

Рис. 80



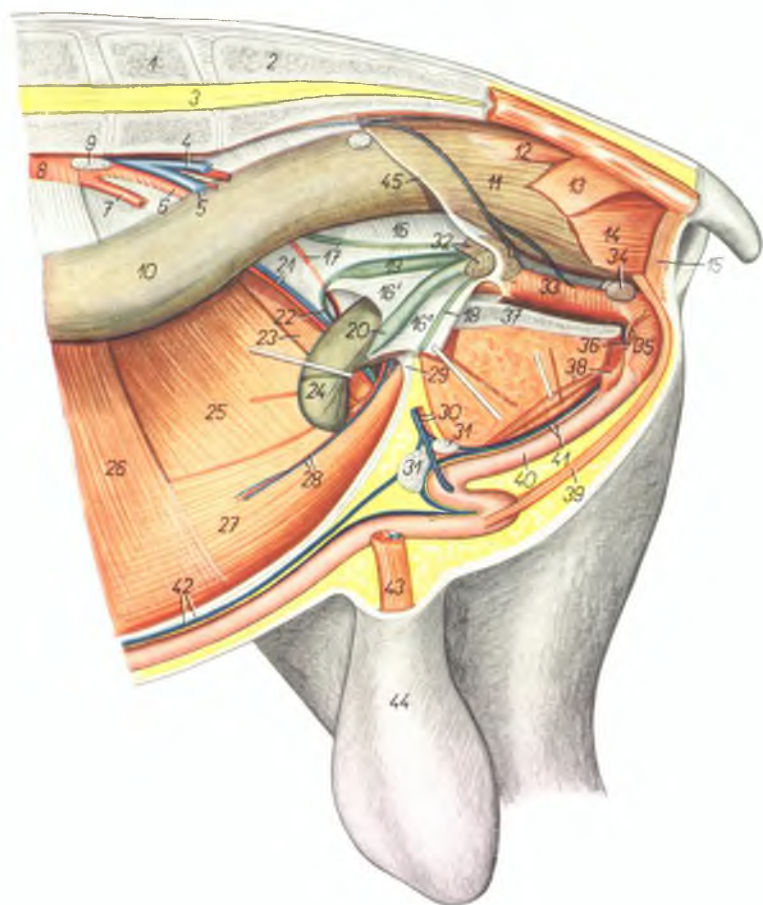
1. *vertebra lumbalis VI.* — VI поясничный позвонок
2. *os sacrum* — крестцовая кость
3. *medulla spinalis* — спинной мозг
4. *v. iliaca interna sinistra* — левая внутренняя подвздошная вена
5. *a. iliaca externa dextra, v. iliaca externa sinistra* — правая наружная подвздошная артерия, левая наружная подвздошная вена
6. *a. iliaca externa sinistra* — левая наружная подвздошная артерия
7. *ln. iliacus medialis* — медиальный подвздошный лимфатический узел
8. *mesorectum* — брыжейка прямой кишки
9. *intestinum rectum* — прямая кишка
10. *ampulla recti* — ампула прямой кишки
11. *lig. latum uteri* — широкая связка матки
12. *lig. ovarii proprium* — яичниковая связка
- 13., 13'. *ovarium (dextrum et sinistrum)* — яичник правый и левый
- 14., 14'. *tuba uterina (oviductus), infundibulum tubae (dextrum et sinistrum)* — яйцепровод, воронка яйцепровода (правые и левые)
15. *corpus uteri* — тело матки
16. *cornua uteri* — рога матки
17. *vesica urinaria* — мочевой пузырь
- 18., 18'. *a. umbilicalis, ureter* — пупочная артерия, мочеточник
19. *a. femoralis* — бедренная артерия
20. *a. et v. profunda femoris* — глубокая бедренная артерия и вена
21. *a. et v. epigastrica caudalis* — каудальная надчревная артерия и вена

22. *vagina* — влагалище
23. *margo peritonei* — край брюшины
24. *m. coccygeus* — хвостовая мышца
25. *m. levator ani* — подниматель ануса
26. *m. sphincter ani externus* — наружный сфинктер ануса
27. *symphysis pelvis* — тазовое сращение
28. *m. obliquus abdominis internus* — внутренняя косая брюшная мышца
29. *m. transversus abdominis* — поперечная брюшная мышца

30. *m. rectus abdominis* — прямая брюшная мышца
31. *m. adductor et m. gracilis* — аддуктор и стройная мышца
32. *lnn. supramammari* — надвыменные лимфатические узлы
33. *corpus mammae* — тело молочной железы
34. *corpus adiposum* — жировое тело
35. *lig. vesicoumbilicale* — пузырнопупочная связка
36. *linea alba abdominis* — белая линия живота

Органы таза барана *in situ* с левой стороны.
Левая тазовая конечность и левая половина таза удалены

Рис. 81



1. *vertebra lumbalis VI.* — VI поясничный позвонок
2. *os sacrum* — крестцовая кость
3. *medulla spinalis* — спинной мозг
4. *v. iliaca interna sinistra* — левая внутренняя подвздошная вена
5. *v. iliaca externa sinistra* — левая наружная подвздошная вена
6. *a. iliaca externa dextra* — правая наружная подвздошная артерия

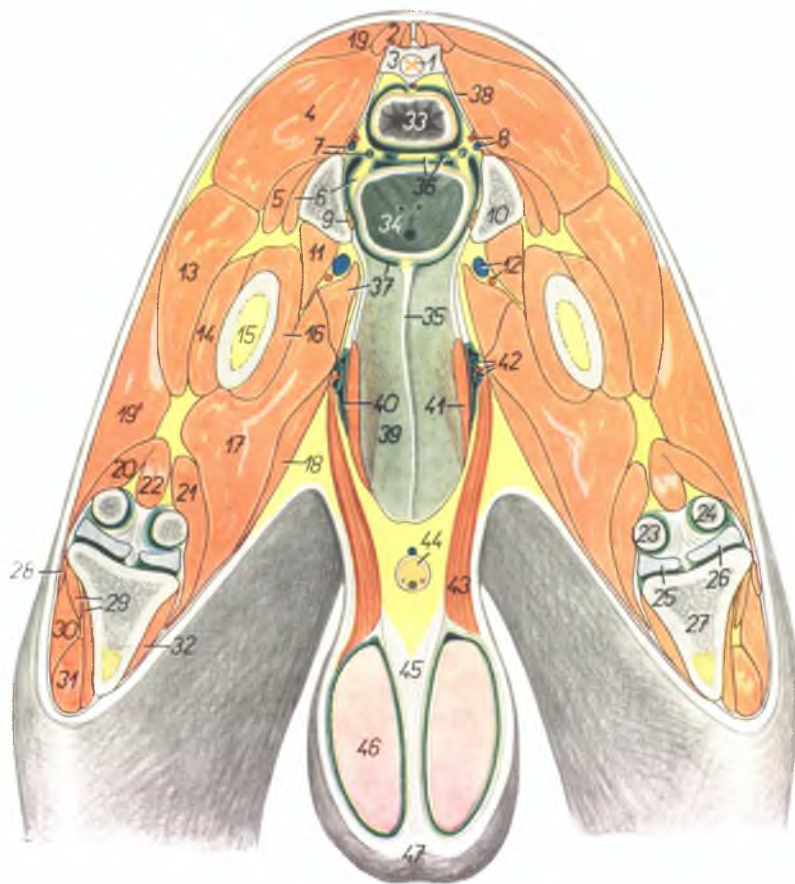
7. *a. iliaca externa sinistra* — левая наружная подвздошная артерия
8. *aorta* — аорта
9. *ln. iliacus medialis* — медиальный подвздошный лимфатический узел
10. *intestinum rectum* — прямая кишка
11. *ampulla recti* — ампула прямой кишки
12. *m. rectococcygeus* — мышца прямой кишки и хвоста
13. *m. coccygeus* — хвостовая мышца

14. *m. levator ani* — подниматель ануса
15. *m. sphincter ani externus* — наружный сфинктер ануса
16. 16', 16'', *plica urogenitalis* — мочеоловая складка
17. *a. umbilicalis, ureter dexter* — пупочная артерия, правый мочеточник
18. *ureter sinister* — левый мочеточник
19. *ampulla ductus deferentis dextri* — ампула правого семяпровода
20. *ampulla ductus deferentis sinistri* — ампула левого семяпровода
21. *a. et v. spermatica interna* — внутренняя семенная артерия и вена
22. *ductus deferens dexter* — правый семяпровод
23. *m. cremaster dexter* — правый подниматель семенника
24. *vesica urinaria* — мочевой пузырь
25. *m. obliquus abdominis internus* — внутренняя косая брюшная мышца
26. *m. transversus abdominis* — поперечная брюшная мышца
27. *m. rectus abdominis* — прямая брюшная мышца
28. *a. et v. epigastrica caudalis* — каудальная надчревная артерия и вена
29. *lig. vesicombilicale* — пупочнопузырная связка
30. *a. et v. pudenda externa* — наружная срамная артерия и вена
31. *lnn. inguinales superficiales* — поверхностные паховые лимфатические узлы
32. *vesiculae seminales (glandulae vesiculosae)* — семенные пузырьки
33. *pars pelvina urethrae (m. urethralis)* — тазовая часть уретры
34. *glandulae bulbourethrales (Cowperi)* — луковичные железы
35. *m. bulbocavernosus* — луковичнокавернозная мышца
36. *crus penis sinistrum* — левая ножка пещеристого тела полового члена
37. *symphysis pelvis* — тазовое сращение
38. *m. ischiocavernosus, a. dorsalis penis* — сдвигателькавернозная мышца, дорсальная артерия полового члена
39. *m. retractor penis* — ретрактор полового члена
40. *penis* — половой член
41. *v. dorsalis penis, n. dorsalis penis* — дорсальная вена полового члена, дорсальный нерв полового члена
42. *linea alba abdominis, v. subcutanea abdominis* — белая линия живота, подкожная брюшная вена
43. *m. cremaster et funiculus spermaticus sinister* — подниматель семенника и левый семенной канатик
44. *scrotum* — мошонка
45. *margo peritonei* — край брюшины

Таз барана - поперечный разрез над гребнем лонной кости. Вид спереди

Рис. 82

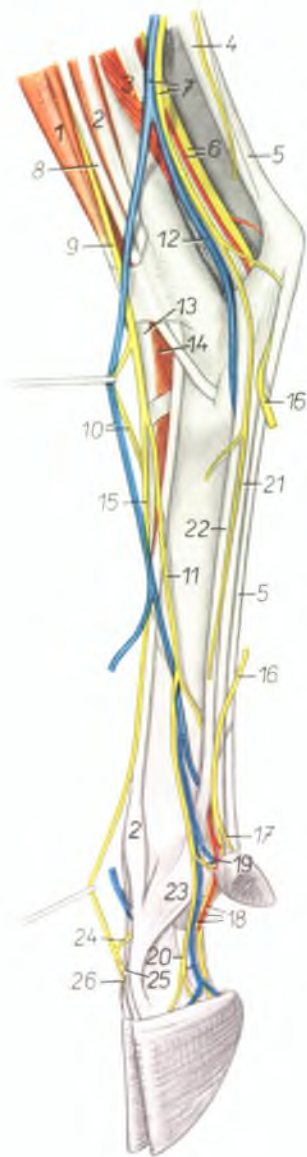
1. *medulla spinalis* — спинной мозг
2. *m. sacrococcygeus dorsalis lateralis* — латеральный подниматель хвоста
3. *os sacrum* — крестцовая кость
4. *m. gluteus medius* — средняя ягодичная мышца
5. *m. gluteus accessorius major* — большая добавочная ягодичная мышца
6. *m. gluteus accessorius minor, lig. laterale vesicae* — малая добавочная ягодичная мышца, латеральная связка мочевого пузыря
7. *n. ischiadicus, ureter dexter* — седалищный нерв, правый мочеточник
8. *a. et v. iliaca interna* — внутренняя подвздошная артерия и вена
9. *n. obturatorius* — запирающий нерв
10. *os ilium* — подвздошная кость
11. *m. iliopsoas* — подвздошнопоясничная мышца
12. *a. et v. profunda femoris* — глубокая бедренная артерия и вена
13. *m. vastus lateralis* — латеральная толстая мышца
14. *m. vastus intermedius (pars lateralis)* — средняя толстая мышца (латеральная часть)
15. *corpus femoris* — тело бедренной кости
16. *m. vastus intermedius (pars medialis)* — средняя толстая мышца (медialная часть)
17. *m. semimembranosus et m. adductor* — полуперепончатая мышца и приводящая мышца бедра
18. *m. gracilis* — стройная мышца
- 19, 19'. *m. glutaobiceps* — ягодичнодвуглавая мышца
19. *m. gluteus superficialis* — поверхностная ягодичная мышца
- 19'. *m. biceps femoris* — двуглавая мышца бедра
20. *m. gastrocnemius lateralis* — латеральная головка икроножной мышцы
21. *m. gastrocnemius medialis* — медиальная головка икроножной мышцы
22. *m. flexor digitalis pedis superficialis* — поверхностный сгибатель пальцев
23. *condylus medialis femoris* — медиальный мыщелок бедренной кости
24. *condylus lateralis femoris* — латеральный мыщелок бедренной кости
25. *meniscus medialis* — медиальный мениск
26. *meniscus lateralis* — латеральный мениск
27. *tibia* — большеберцовая кость
28. *m. soleus* — пяточная мышца
29. *m. tibialis anterior* — передняя большеберцовая мышца
30. *m. fibularis longus* — длинная малоберцовая мышца
31. *m. fibularis tertius et m. extensor digitalis pedis longus* — третья малоберцовая мышца и длинный разгибатель пальцев



32. *m. popliteus* — подколенная мышца
33. *intestinum rectum* — прямая кишка
34. *vesica urinaria* — мочевой пузырь
35. *lig. vesicocumbilicale* — пупочнопузырная связка
36. *plica urogenitalis, ductus deferens* — мочеполая складка, семяпровод
37. *m. pectineus, pecten ossis pubis* — гребешковая мышца, гребень лонной кости
38. *lig. sacrospinotuberale* — широкая тазовая связка
39. *paries abdominis* — брюшная стенка
40. *canalis vaginalis* — паховый канал
41. *m. rectus abdominis* — прямая брюшная мышца
42. *ductus deferens, a. et v. spermatica interna* — семяпровод, внутренняя семенная артерия и вена
43. *m. cremaster* — подниматель семенника
44. *penis* — половой член
45. *septum scroti* — перегородка мошонки
46. *testis* — семенник
47. *scrotum* — мошонка

Левая тазовая конечность овцы - латеральная поверхность

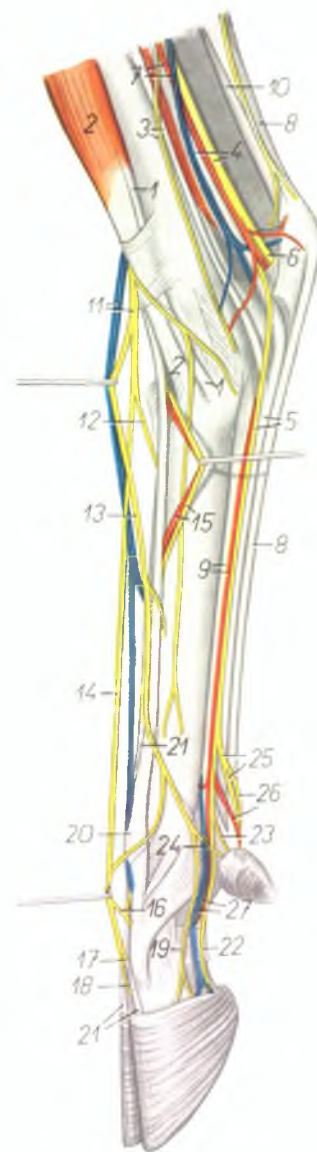
Рис. 83



1. *m. fibularis tertius* — III малоберцовая мышца
2. *m. extensor digiti IV. pedis proprius* — разгибатель IV пальца
3. *m. flexor hallucis longus* — длинный разгибатель большого пальца
4. *tendo m. tricipitis surae (tendo Achilles)* — сухожилие трехглавой мышцы голени
5. *m. flexor digitalis pedis superficialis* — поверхностный сгибатель пальцев
6. *n. tibialis, a. saphena* — большеберцовый нерв, артерия сафена
7. *v. saphena parva, n. cutaneus surae plantaris* — латеральная вена сафена, кожный плантарный нерв голени
8. *m. fibularis longus* — длинная малоберцовая мышца
9. *n. fibularis superficialis* — поверхностный малоберцовый нерв
10. *n. digitalis dorsalis communis II, v. metatarsalis dorsalis lateralis* — поверхностный дорсальный II плюсневый нерв, латеральная дорсальная плюсовая вена
11. *n. digitalis dorsalis communis IV.* — IV общий дорсальный пальцевый нерв
12. *v. metatarsalis plantaris profunda lateralis* — плантарная глубокая латеральная плюсовая вена
13. *m. extensor digitalis pedis longus* — длинный разгибатель пальцев
14. *m. extensor digitalis pedis brevis* — короткий разгибатель пальцев
15. *n. digitalis dorsalis communis III.* — III общий дорсальный пальцевый нерв
16. *n. plantaris lateralis* — плантарный латеральный нерв
17. *n. digitalis plantaris proprius V. lateralis* — плантарный латеральный нерв V пальца
18. *n. digitalis plantaris proprius IV. lateralis, a. et v. digiti IV. pedis lateralis* — IV латеральный плантарный пальцевый нерв, артерия и вена IV пальца
19. *n. digitalis dorsalis proprius V.* — дорсальный нерв V пальца
20. *n. digitalis dorsalis proprius IV. lateralis* — латеральный дорсальный нерв IV пальца
21. *m. flexor digitalis pedis profundus* — глубокий сгибатель пальцев
22. *m. interosseus medius* — средняя межкостная мышца
23. *portio collateralis digiti IV. m. interossei medii* — ветвь средней межкостной мышцы к сухожилию разгибателя пальца
24. *ramus communicans cum nervo fibulari profundo* — соединительная ветвь с глубоким малоберцовым нервом
25. *n. digitalis dorsalis proprius IV. medialis* — медиальный дорсальный нерв IV пальца
26. *n. digitalis dorsalis proprius III. lateralis* — латеральный дорсальный нерв III пальца

Правая тазовая конечность овцы - медиальная поверхность

Рис. 84

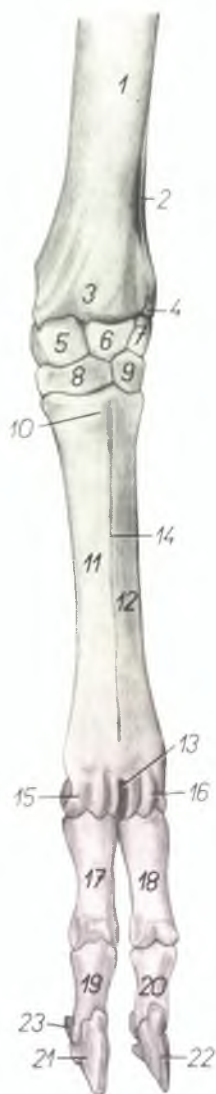

1. *m. tibialis anterior* — передняя большеберцовая мышца
2. *m. fibularis tertius* — третья малоберцовая мышца
3. *m. flexor digitalis pedis longus*, *n. saphenus* — длинный сгибатель пальцев, нерв сафена
4. *n. tibialis*, *m. tibialis posterior* — большеберцовый нерв, задняя большеберцовая мышца
5. *m. flexor digitalis pedis profundus*, *n. plantaris medialis* — глубокий сгибатель пальцев, медиальный плантарный нерв
6. *n. plantaris lateralis* — латеральный плантарный нерв
7. *a. et v. saphena (medialis)* — артерия сафена и медиальная вена сафена
8. *m. flexor digitalis pedis superficialis* — поверхностный сгибатель пальцев
9. *a. metatarsalis plantaris superficialis medialis*, *m. interosseus medius* — медиальная поверхностная плантарная плюсневая артерия, средняя межкостная мышца
10. *tendo m. tricipitis surae (tendo Achillis)* — сухожилие трехглавой мышцы голени
11. *v. saphena accessoria*, *n. fibularis superficialis* — добавочная вена сафена, поверхностный малоберцовый нерв
12. *n. digitalis dorsalis communis IV.* — IV общий дорсальный пальцевый нерв
13. *n. digitalis dorsalis communis II.* — II общий дорсальный пальцевый нерв
14. *n. digitalis dorsalis communis III.* — III общий дорсальный пальцевый нерв

15. *n. metatarsalis dorsalis III.*, *a. metatarsalis dorsalis III.* — дорсальный III плюсневый нерв, дорсальная III плюсневая артерия
16. *ramus communicans cum nervo fibulari profundo* — соединительная ветвь с глубоким малоберцовым нервом
17. *n. digitalis dorsalis proprius III. lateralis* — латеральный дорсальный нерв III пальца
18. *n. digitalis dorsalis proprius IV. medialis* — медиальный дорсальный нерв IV пальца
19. *n. digitalis dorsalis proprius III. medialis* — медиальный дорсальный нерв III пальца
20. *m. extensor digiti III. pedis proprius* — разгибатель III пальца
21. *m. extensor digitalis pedis longus* — длинный разгибатель пальцев
22. *n. digitalis plantaris proprius III. medialis* — медиальный плантарный нерв III пальца
23. *n. digitalis plantaris proprius II. medialis* — медиальный плантарный нерв II пальца
24. *n. digitalis dorsalis proprius II.* — дорсальный нерв II пальца
25. *n. digitalis plantaris communis III.* — III общий латеральный плантарный нерв
26. *n. digitalis plantaris proprius IV. medialis*, *a. digitalis plantaris communis III.* — медиальный плантарный нерв IV пальца, общая плантарная артерия III пальца
27. *a. et v. digiti III. plantaris medialis* — медиальная плантарная артерия и вена III пальца

Скелет дистального отдела левой грудной конечности козы - дорсальная поверхность

Рис. 85

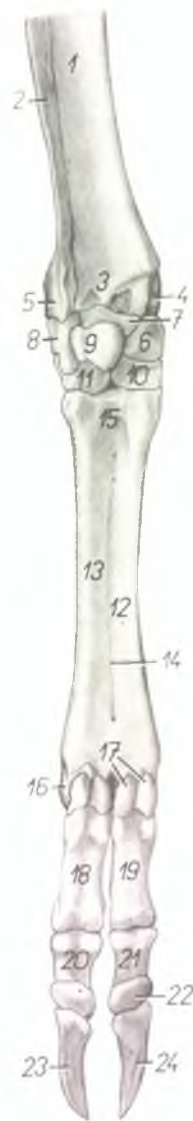

1. *corpus radii* — тело лучевой кости
2. *corpus ulnae* — тело локтевой кости
3. *trochlea radii* — блок лучевой кости
4. *processus styloideus lateralis (s. ulnae)* — грифельвидный отросток локтевой кости
5. *os carpi radiale (os scaphoideum)* — лучевая кость запястья
6. *os carpi intermedium (os lunatum)* — промежуточная кость запястья
7. *os carpi ulnare (os triquetrum)* — локтевая кость запястья
8. *os carpale II. et III. (os trapezoideocapitatum)* — II и III кости запястья
9. *os carpale IV. (os hamatum)* — IV кость запястья
10. *tuberositas ossis metacarpalis III.* — шероховатость III пястной кости
11. *os metacarpale III.* — III пястная кость
12. *os metacarpale IV.* — IV пястная кость
13. *incisura intertrochlearis* — межблоковая вырезка

14. *sulcus longitudinalis dorsalis* — дорсальная продольная борозда
15. *trochlea metacarpi III.* — блок III пястной кости
16. *trochlea metacarpi IV.* — блок IV пястной кости
17. *phalanx proximalis digiti III. (os compedale)* — проксимальная фаланга III пальца
18. *phalanx proximalis digiti IV. (os compedale)* — проксимальная фаланга IV пальца
19. *phalanx media digiti III. (os coronale)* — средняя фаланга III пальца
20. *phalanx media digiti IV. (os coronale)* — средняя фаланга IV пальца
21. *phalanx distalis digiti III. (os ungulare)* — дистальная фаланга III пальца
22. *phalanx distalis digiti IV. (os ungulare)* — дистальная фаланга IV пальца
23. *os sesamoideum phalangis distalis* — сезамовидная кость дистальной фаланги

Скелет дистального отдела левой грудной конечности козы - волярная поверхность

Рис. 86

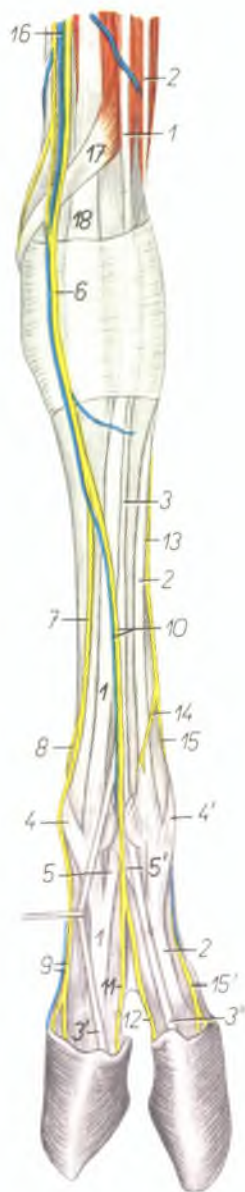


1. *corpus radii* — тело лучевой кости
2. *corpus ulnae* — тело локтевой кости
3. *trochlea radii* — блок лучевой кости
4. *processus styloideus radii (s. medialis)* — грифельвидный отросток лучевой кости
5. *processus styloideus ulnae* — грифельвидный отросток локтевой кости
6. *os carpi radiale (os scaphoideum)* — лучевая кость запястья
7. *os carpi intermedium (os lunatum)* — промежуточная кость запястья
8. *os carpi ulnare (os triquetrum)* — локтевая кость запястья
9. *os carpi accessorium (os pisiforme)* — добавочная кость запястья
10. *os carpale II. et III. (os trapezoideocapitatum)* — II и III кость запястья
11. *os carpale IV. (os hamatum)* — IV кость запястья
12. *os metacarpale III.* — III пястная кость
13. *os metacarpale IV.* — IV пястная кость

14. *sulcus longitudinalis rotaris* — волярная продольная борозда
15. *basis metacarpi* — проксимальный конец пястной кости
16. *trochlea metacarpi IV.* — блок IV пястной кости
17. *ossa sesamoidea phalangis proximalis* — сезамовидные кости проксимальной фаланги
18. *phalanx proximalis digiti IV. (os compedale)* — проксимальная фаланга IV пальца
19. *phalanx proximalis digiti III. (os compedale)* — проксимальная фаланга III пальца
20. *phalanx media digiti IV. (os coronale)* — средняя фаланга IV пальца
21. *phalanx media digiti III. (os coronale)* — средняя фаланга III пальца
22. *os sesamoideum phalangis distalis* — сезамовидная кость дистальной фаланги
23. *phalanx distalis digiti IV. (os ungulare)* — дистальная фаланга IV пальца
24. *phalanx distalis digiti III. (os ungulare)* — дистальная фаланга III пальца

Конец левой грудной конечности козы - дорсальная поверхность

Рис. 87



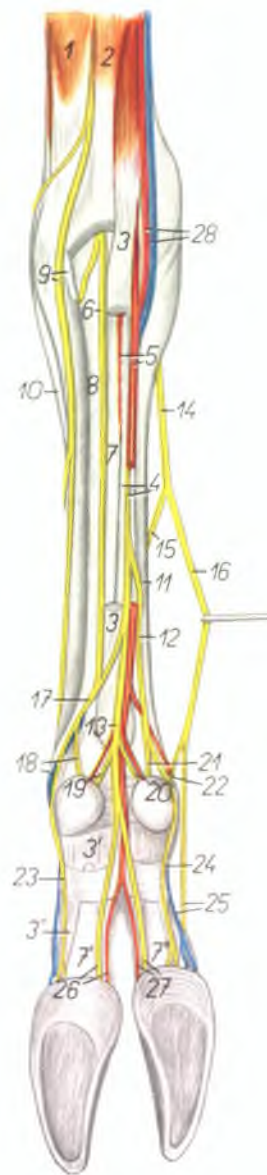
1. *m. extensor digiti III. proprius* — специальный разгибатель III пальца
2. *m. extensor digiti IV. proprius* — специальный разгибатель IV пальца
3. 3', 3'' *m. extensor digitalis communis* — общий пальцевый разгибатель
4. *ramus collateralis digiti III. m. interossei medii* — ветвь средней межкостной мышцы к сухожилию разгибателя III пальца
- 4'. *ramus collateralis digiti IV. m. interossei medii* — ветвь средней межкостной мышцы к сухожилию разгибателя IV пальца
5. *ramus interdigitalis digiti III. m. interossei medii* — межпальцевая ветвь средней межкостной мышцы к сухожилию разгибателя III пальца
- 5'. *ramus interdigitalis digiti IV. m. interossei medii* — межпальцевая ветвь средней межкостной мышцы к сухожилию разгибателя IV пальца
6. *ramus superficialis n. radialis* — ветвь поверхностного лучевого нерва
7. *n. digitalis dorsalis communis II.* — II общий дорсальный пальцевый нерв
8. *n. digitalis dorsalis proprius II.* — дорсальный нерв II пальца
9. *n. digitalis dorsalis proprius III. medialis. v. digiti III. medialis* — дорсальный медиальный нерв III пальца, волтарная медиальная вена III пальца
10. *n. digitalis dorsalis communis III. v. metacarpalis dorsalis III.* — дорсальный III общий пальцевый нерв, дорсальная III пястная вена
11. *n. digitalis dorsalis proprius III. lateralis* — латеральный дорсальный нерв III пальца
12. *n. digitalis dorsalis proprius IV. medialis* — медиальный дорсальный нерв IV пальца
13. *ramus dorsalis m. ulnaris* — дорсальная ветвь локтевого нерва
14. *ramus cutaneus (rudim. v. communicans radialis m. ulnaris)* — кожный нерв
15. *n. digitalis dorsalis communis IV.* — IV общий дорсальный пальцевый нерв
- 15'. *n. digitalis dorsalis proprius IV. lateralis* — латеральный дорсальный нерв IV пальца
16. *v. cephalica antebrachii* — локтевая вена предплечья
17. *m. abductor pollicis longus* — длинный абдуктор большого пальца
18. *m. extensor carpi radialis* — лучевой разгибатель запястья

Конец левой грудной конечности козы - волярная поверхность

Рис. 88

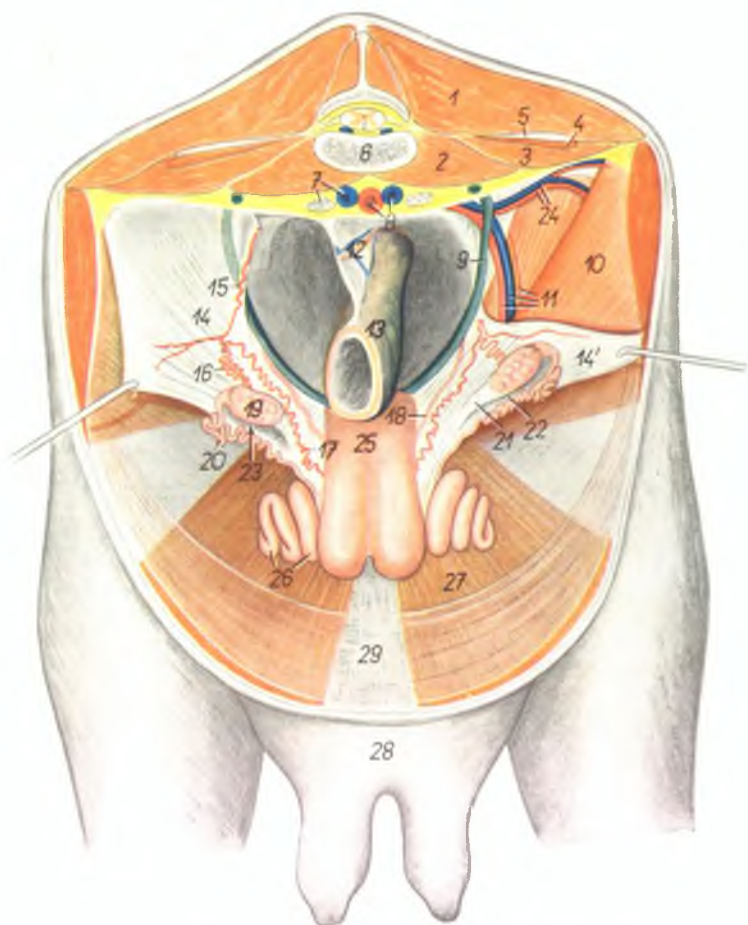
1. *m. extensor carpi ulnaris* — локтевой разгибатель запястья
2. *m. flexor carpi ulnaris* — локтевой сгибатель запястья
3. *caput superficiale m. flexoris digitalis superficialis* — поверхностная головка поверхностного сгибателя пальцев
- 3'. 3'', *ramus digiti IV. m. flexoris digitalis superficialis* — ветвь поверхностного сгибателя пальцев к IV пальцу
4. *caput profundum m. flexoris digitalis superficialis*, *n. medianus* — глубокая головка поверхностного сгибателя пальцев, срединный нерв
5. *a. metacarpalis volaris superficialis III.*, *m. interflexorius distalis* — поверхностная волярная пястная артерия, дистальная межсуставная мышца
6. *ramus superficialis rami volaris n. ulnaris* — поверхностная ветвь волярной ветви локтевого нерва
7. 7', 7'', *m. flexor digitalis profundus* — глубокий сгибатель пальцев
8. *m. interosseus medius* — средняя межкостная мышца
9. *ramus dorsalis n. ulnaris, os metacarpale V.* — дорсальная ветвь локтевого нерва, V пястная кость
10. *m. extensor digiti IV. proprius* — специальный разгибатель IV пальца
11. *os metacarpale III.* — III пястная кость
12. *n. digitalis volaris communis II.* — II общий волярный пальцевый нерв
13. *n. digitalis volaris communis III.* — III общий волярный пальцевый нерв

14. *ramus superficialis n. radialis* — поверхностный лучевой нерв
15. *n. digitalis dorsalis communis III.* — III общий дорсальный пальцевый нерв
16. *n. digitalis dorsalis communis II.* — II общий дорсальный пальцевый нерв
17. *n. digitalis volaris communis IV.* — IV общий волярный пальцевый нерв
18. *n. digitalis volaris proprius V. lateralis, v. digiti IV. lateralis* — латеральный волярный нерв V пальца, латеральная вена IV пальца
19. *n. digitalis volaris proprius V. medialis* — медиальный волярный нерв V пальца
20. *n. digitalis volaris proprius II. lateralis* — латеральный волярный нерв II пальца
21. *n. digitalis volaris proprius II. medialis* — медиальный волярный нерв II пальца
22. *n. digitalis dorsalis proprius II.* — дорсальный нерв II пальца
23. *n. digitalis volaris proprius IV. lateralis* — латеральный волярный нерв IV пальца
24. *n. digitalis volaris proprius III. medialis* — медиальный волярный нерв III пальца
25. *v. digiti III. medialis, n. digitalis dorsalis proprius III. medialis* — медиальный дорсальный нерв и медиальная вена III пальца
26. *a. digiti IV. volaris medialis, n. digitalis volaris proprius IV. medialis* — медиальные волярные артерии и нерв IV пальца
27. *a. digiti III. volaris lateralis, n. digitalis volaris proprius III. lateralis* — латеральные волярные артерия и нерв III пальца
28. *a. et v. medianoradialis* — срединнолучевая артерия и вена



Газовые органы козы *in situ*. Вид со стороны брюшной полости

Рис. 89



1. *m. longissimus dorsi* — длинейшая мышца спины
2. *m. psoas minor* — малая поясничная мышца
3. *m. psoas major* — большая поясничная мышца
4. *m. quadratus lumborum* — поясничная квадратная мышца
5. *processus costarius* — поперечнореберный отросток

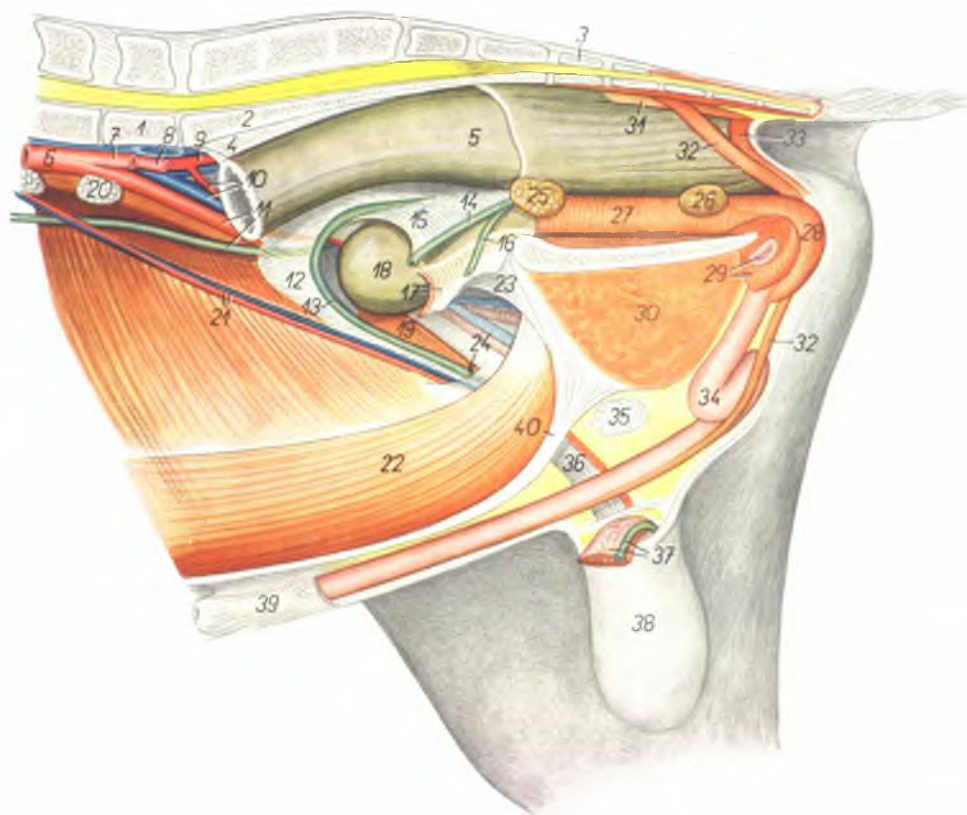
6. *vertebra lumbalis V.* — V поясничный позвонок
7. *v. iliaca communis dextra, lli. iliacus medialis* — правая общая подвздошная вена, медиальный подвздошный лимфатический узел
8. *aorta, v. iliaca communis sinistra* — аорта, левая общая подвздошная вена
9. *ureter sinister* — левый мочеточник

10. *m. obliquus abdominis internus* — внутренняя косая брюшная мышца
11. *a. et v. iliaca externa, n. spermaticus externus* — наружная подвздошная артерия и вена, наружный семенной нерв
12. *mesorectum* — брыжейка прямой кишки
13. *intestinum rectum* — прямая кишка
- 14, 14'. *lig. latum uteri* — широкая маточная связка
15. *a. spermatica interna* — внутренняя семенная артерия
16. *ramus ovaricus a. spermaticae internae* — яичниковая ветвь крапильной маточной артерии
17. *ramus uterinus a. spermaticae internae (a. uterina cranialis)* — крапильная маточная артерия
18. *a. uterina media* — средняя маточная артерия
19. *ovarium* — яичник
20. *oviductus* — яйцепровод
21. *lig. ovarii proprium* — яичниковая связка
22. *mesosalpinx* — брыжейка яйцепровода
23. *bursa ovarii* — яичниковая бурса
24. *a. et v. circumflexa ilium profunda* — глубокая окружная подвздошная артерия и вена
25. *corpus uteri* — тело матки
26. *cornu uteri* — рог матки
27. *m. rectus abdominis* — прямая брюшная мышца
28. *corpus mammae* — молочная железа
29. *linea alba abdominis* — белая линия живота

Газовые органы козла *in situ* - левая сторона. Удалены левая тазовая конечность и левая половина таза

Рис. 90

1. *vertebra lumbalis VI.* — VI поясничный позвонок
2. *os sacrum* — крестцовая кость
3. *vertebra coccygea I.* — первый хвостовой позвонок
4. *mesorectum* — брыжейка прямой кишки
5. *ampulla recti* — ампулла прямой кишки
6. *aorta* — аорта
7. *a. iliaca externa sinistra* — левая наружная подвздошная артерия
8. *v. iliaca communis sinistra, a. iliaca interna sinistra* — левая общая подвздошная вена, левая внутренняя подвздошная артерия
9. *a. iliaca interna dextra* — правая внутренняя подвздошная артерия
10. *v. iliaca externa dextra, a. umbilicalis dextra* — наружная правая подвздошная вена, правая пупочная артерия
11. *ureter dexter, a. iliaca externa dextra* — правый мочеточник, наружная правая подвздошная артерия
12. *plica ductus deferentis* — складка семяпровода
13. *ductus deferens dexter* — правый семяпровод
14. *ductus deferens sinister* — левый семяпровод
15. *plica urogenitalis* — мочеполая складка
16. *ureter sinister* — левый мочеточник
17. *lig. laterale vesicae et a. umbilicalis sinistra* — латеральная связка мочевого пузыря и левая пупочная артерия
18. *vesica urinaria* — мочевой пузырь
19. *m. cremaster dexter* — правый подниматель семенника
20. *In. iliacus medialis* — медиальный подвздошный лимфоузел
21. *a. et v. spermatica interna* — внутренние семенные артерия и вена
22. *m. rectus abdominis* — прямая брюшная мышца
23. *lig. vesicoumbilicale* — пупочнопузырная связка
24. *canalis inguinalis* — паховый канал
25. *glandula vesiculosa (vesicula seminalis)* — пузырьковидная железа
26. *glandula bulbourethralis* — луковичная железа
27. *pars pelvina urethrae (m. urethralis)* — тазовая часть уретры (уретральная мышца)
28. *m. bulbocavernosus* — луковичнокавернозная мышца
29. *crus sinistrum penis, m. ischioavernosus* — левая ножка полового члена, седалищнокавернозная мышца

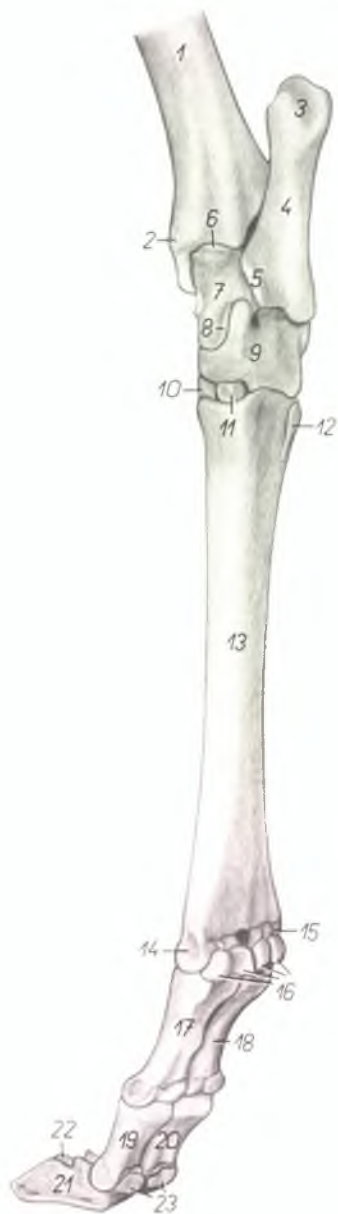

30. *m. gracilis et m. adductor* — стройная мышца и аддуктор бедра
31. *m. rectococcygeus* — прямокишечнохвостовая мышца
32. *m. retractor penis* — ретрактор полового члена
33. *m. sphincter ani externus* — наружный сфинктер ануса
34. *penis* — половой член
35. *In. inguinalis externus* — наружный паховый лимфоузел

36. *processus vaginalis fasciae transversae abdominis et peritonei (tunica vaginalis communis) et funiculus spermaticus dexter* — влагалищный отросток поперечной брюшной фасции и брюшины, правый семенной канатик
37. *funiculus spermaticus sinister* — левый семенной канатик (обрезан)
38. *scrotum* — мошонка
39. *praeputium* — препуций
40. *linea alba abdominis* — белая линия живота

Скелет правой тазовой конечности козы -
медиоплантарная поверхность

Рис. 91

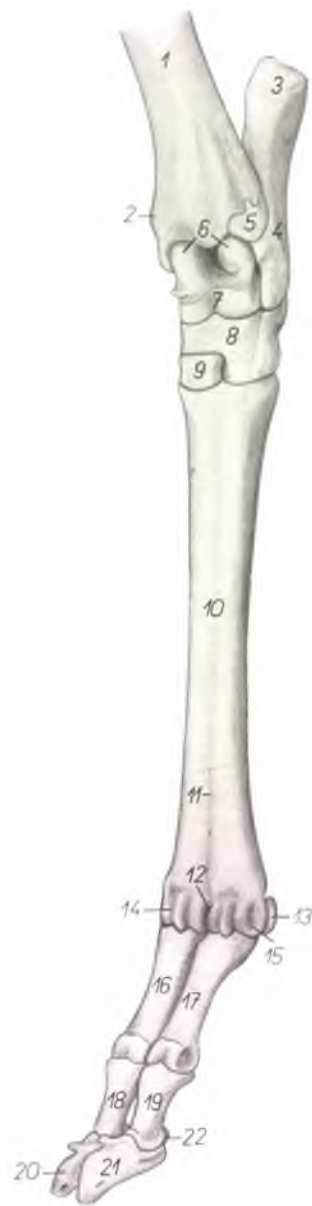

1. *corpus tibiae* — тело большеберцовой кости
2. *malleolus medialis* — медиальная лодыжка
3. *tuber calcanei* — пяточный бугор
4. *calcaneus* — пяточная кость
5. *sustentaculum tali* — держатель таранной кости
6. *trochlea tali proximalis* — проксимальный блок таранной кости
7. *corpus tali* — тело таранной кости
8. *trochlea tali distalis* — дистальный блок таранной кости
9. *os centroquartale (os particulocuboudeum)* — центральная и IV заплюсневая кость
10. *os tarsale II. et III. (os cuneiforme intermedio-laterale)* — II и III заплюсневая кость
11. *os tarsale I. (os cuneiforme mediale)* — I заплюсневая кость
12. *os metatarsale V.* — V плюсневая кость
13. *os metatarsale III. et IV.* — III и IV плюсневая кость

14. *trochlea metatarsi III.* — блок III плюсневой кости
15. *trochlea metatarsi IV.* — блок IV плюсневой кости
16. *ossa sesamoidea phalangum proximalium* — сезамовидные кости проксимальных фаланг
17. *phalanx proximalis digiti III.* — проксимальная фаланга III пальца
18. *phalanx proximalis digiti IV.* — проксимальная фаланга IV пальца
19. *phalanx media digiti III.* — средняя фаланга III пальца
20. *phalanx media digiti IV.* — средняя фаланга IV пальца
21. *phalanx distalis digiti III.* — дистальная фаланга III пальца
22. *phalanx distalis digiti IV.* — дистальная фаланга IV пальца
23. *ossa sesamoidea phalangum distalium* — сезамовидные кости дистальных фаланг

Скелет левой тазовой конечности козы - дорсолатеральная поверхность

Рис. 92

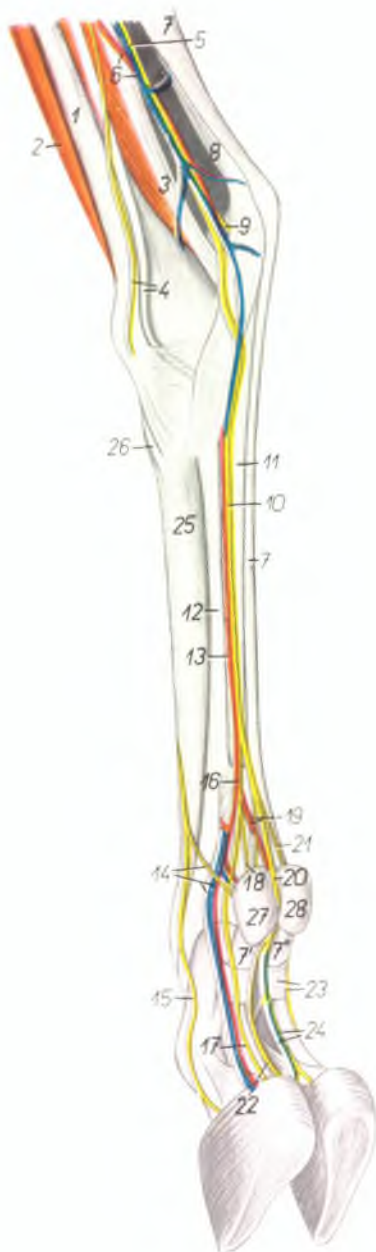


1. *corpus tibiae* — тело большеберцовой кости
2. *malleolus medialis* — медиальная лодыжка
3. *tuber calcanei* — бугор пяточной кости
4. *corpus calcanei* — тело пяточной кости
5. *os malleolare* — лодыжковая кость
6. *trochlea tali proximalis* — проксимальный блок таранной кости
7. *trochlea tali distalis* — дистальный блок таранной кости
8. *os centroquartale (os naviculocuboideum)* — центральная и IV заплюсневая кость
9. *os tarsale II. et III. (os cuneiforme intermedio-laterale)* — II и III заплюсневая кость
10. *os metatarsale III. et IV.* — III и IV плюсневая кость
11. *sulcus longitudinalis dorsalis* — дорсальный продольный желоб
12. *incisura intertrochlearis* — межблочная вырезка

13. *os sesamoideum phalangis proximalis* — сезамовидная кость проксимальной фаланги
14. *trochlea metatarsi III.* — блок III плюсневой кости
15. *trochlea metatarsi IV.* — блок IV плюсневой кости
16. *phalanx proximalis digiti III.* — проксимальная фаланга III пальца
17. *phalanx proximalis digiti IV.* — проксимальная фаланга IV пальца
18. *phalanx media digiti III.* — средняя фаланга III пальца
19. *phalanx media digiti IV.* — средняя фаланга IV пальца
20. *phalanx distalis digiti III.* — дистальная фаланга III пальца
21. *phalanx distalis digiti IV.* — дистальная фаланга IV пальца
22. *os sesamoideum phalangis distalis* — сезамовидная кость дистальной фаланги

Конец правой тазовой конечности козы - медиоплантарная поверхность

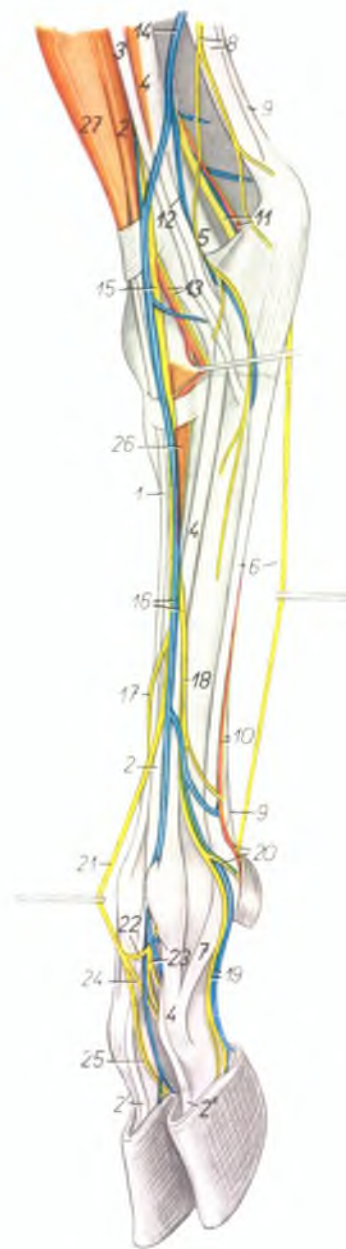
Рис. 93



1. *tibia* — большеберцовая кость
2. *m. fibularis tertius* — третья малоберцовая мышца
3. *m. flexor hallucis longus* — длинный сгибатель большого пальца
4. *n. saphenus, m. flexor digiti pedis longus* — нерв сафенус, длинный сгибатель пальцев
5. *n. tibialis* — большеберцовый нерв
6. *a. et v. saphena* — артерия и вена сафена
7. *m. flexor digiti pedis superficialis* — поверхностный сгибатель пальцев
7. *ramus digiti III, m. flexoris digiti pedis superficialis* — ветвь к III пальцу поверхностного сгибателя пальцев
7. *ramus digiti IV, m. flexoris digiti pedis superficialis* — ветвь к IV пальцу поверхностного сгибателя пальцев
8. *tendo m. tricipitis surae (tendo Achillis)* — сухожилие трехглавой мышцы голени
9. *n. plantaris lateralis* — плантарный латеральный нерв
10. *n. plantaris medialis* — плантарный медиальный нерв
11. *tendo m. flexoris digiti pedis profundus* — сухожилие глубокого сгибателя пальцев
12. *m. interosseus medius* — средняя межкостная мышца
13. *a. metatarsalis plantaris superficialis medialis* — медиальная поверхностная плантарная плюсовая артерия
14. *a. et v. digiti III, medialis, n. digitalis dorsalis proprius II* — медиальная артерия и вена III пальца, дорсальный нерв II пальца
15. *n. digitalis dorsalis proprius III, medialis* — медиальный дорсальный нерв III пальца
16. *n. digitalis plantaris communis II* — II общий плантарный пальцевый нерв
17. *n. digitalis plantaris proprius III, medialis* — III общий плантарный пальцевый нерв
18. *n. digitalis plantaris proprius II, medialis* — медиальный плантарный нерв II пальца
19. *a. digitalis communis plantaris III, n. digitalis plantaris proprius II, lateralis* — общая плантарная пальцевая артерия, латеральный плантарный нерв II пальца
20. *n. digitalis plantaris communis III* — общий плантарный нерв III пальца
21. *n. digitalis plantaris proprius V, medialis* — медиальный плантарный нерв V пальца
22. *n. digitalis plantaris proprius III, lateralis* — латеральный плантарный нерв III пальца
23. *fascia compedis plantaris distalis, n. digitalis plantaris proprius IV, lateralis* — кольцевая связка проксимальной фаланги, латеральный плантарный нерв IV пальца
24. *v. digiti IV, plantaris medialis, n. digitalis plantaris proprius IV, medialis* — медиальный плантарный нерв и вена IV пальца
25. *os metatarsale III* — третья плюсовая кость
26. *insertio m. tibialis anterioris* — сухожилие передней большеберцовой мышцы
27. *digitus II, (sine capsula)* — второй палец (без роговой капсулы)
28. *digitus V, (sine capsula)* — пятый палец (без роговой капсулы)

Мышцы, нервы и сосуды конца левой тазовой конечности козы – дорсолатеральная поверхность

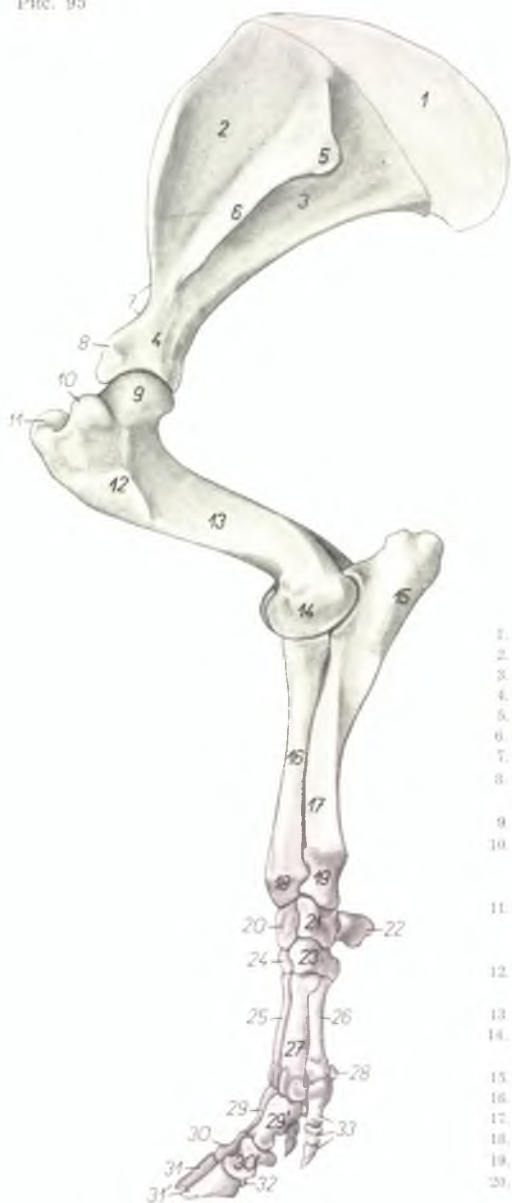Рис. 94



1. *m. extensor digiti III. proprius* — специальный разгибатель III пальца
2. 2', 2'', *m. extensor digitalis pedis longus* — длинный разгибатель пальцев
3. *m. fibularis longus* — длинная малоберцовая мышца
4. *m. extensor digiti IV. proprius* — специальный разгибатель IV пальца
5. *m. flexor hallucis longus* — длинный сгибатель большого пальца
6. *m. interosseus medius, n. plantaris lateralis* — средняя межкостная мышца, латеральный плантарный нерв
7. *ramus collateralis digiti IV. m. interossei medii* — боковая ветвь средней межкостной мышцы к сухожилию разгибателя
8. *n. cutaneus surae plantaris, tendo m. tricipitis surae (tendo Achillis)* — плантарный кожный нерв голени, сухожилие трехглавой мышцы голени
9. *tendo m. flexoris digitalis pedis superficialis* — сухожилие поверхностного сгибателя пальцев
10. *tendo m. flexoris digitalis pedis profundi, a. metatarsalis plantaris lateralis* — сухожилие глубокого сгибателя пальца, латеральная плантарная плюсневая артерия
11. *n. tibialis, a. saphena* — большеберцовый нерв, артерия сафена
12. *v. metatarsalis plantaris profunda lateralis* — глубокая латеральная плантарная плюсневая вена
13. *a. tibialis anterior, n. fibularis profundus* — передняя большеберцовая артерия, глубокий малоберцовый нерв
14. *v. saphena parva (s. lateralis)* — латеральная вена сафена
15. *n. fibularis superficialis* — поверхностный малоберцовый нерв
16. *v. metatarsalis dorsalis lateralis, n. digitalis dorsalis communis IV.* — латеральная дорсальная плюсневая вена, IV общий дорсальный пальцевый нерв
17. *n. digitalis dorsalis communis II.* — II общий дорсальный пальцевый нерв
18. *n. digitalis dorsalis communis IV.* — IV общий дорсальный пальцевый нерв
19. *n. digitalis dorsalis proprius IV. lateralis, v. digiti IV. pedis lateralis* — латеральный дорсальный нерв IV пальца, латеральная вена IV пальца
20. *a. digiti IV. pedis lateralis, n. digitalis dorsalis proprius V.* — латеральная артерия IV пальца, дорсальный нерв V пальца
21. *n. digitalis dorsalis communis III.* — III общий дорсальный пальцевый нерв
22. *ramus communicans cum nervo fibulari profundo* — соединительная ветвь с глубоким малоберцовым нервом
23. *n. metatarsalis dorsalis III.* — дорсальный плюсневый нерв
24. *n. digitalis dorsalis proprius IV. medialis* — медиальный дорсальный нерв IV пальца
25. *n. digitalis dorsalis proprius III. lateralis* — латеральный дорсальный нерв III пальца
26. *m. extensor digitalis pedis brevis* — короткий разгибатель пальцев
27. *m. fibularis tertius* — третья малоберцовая мышца

Скелет грудной конечности свиньи - латеральная поверхность

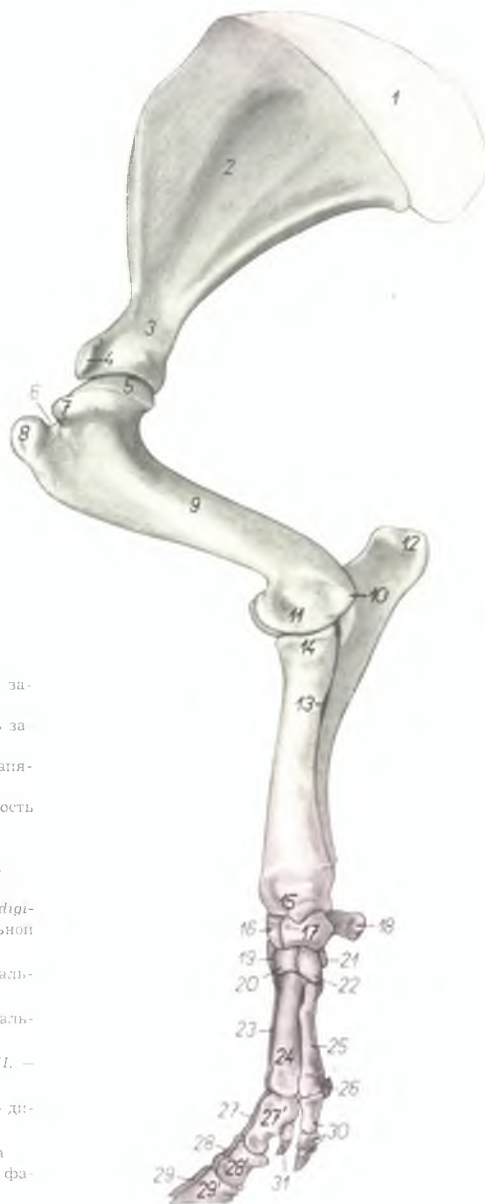
Рис. 95



- | | |
|---|--|
| 1. <i>cartilago scapulae</i> — лопаточный хрящ | 21. <i>os carpi ulnare (os triquetrum)</i> — локтевая кость запястья |
| 2. <i>fossa supraspinata</i> — предостная ямка | 22. <i>os carpi accessorium (os pisiforme)</i> — добавочная кость запястья |
| 3. <i>fossa infraspinata</i> — заостренная ямка | 23. <i>os carpale IV. (os hamatum)</i> — четвертая кость запястья |
| 4. <i>collum scapulae</i> — шейка лопатки | 24. <i>os carpale III. (os capitatum)</i> — третья кость запястья |
| 5. <i>tuber spinae</i> — бугор ости | 25. <i>os metacarpale III.</i> — III пиястная кость |
| 6. <i>spina scapulae</i> — ость лопатки | 26. <i>os metacarpale V.</i> — V пиястная кость |
| 7. <i>incisura scapulae</i> — вырезка лопатки | 27. <i>os metacarpale IV.</i> — IV пиястная кость |
| 8. <i>tuberculum supraglenoidale</i> — лопаточный бугор | 28. <i>os sesamoideum phalangis proximalis (digiti V.)</i> — сезамовидная кость проксимальной фаланги (V пальца) |
| 9. <i>caput humeri</i> — головка плечевой кости | 29. <i>phalanx proximalis digiti III.</i> — проксимальная фаланга III пальца |
| 10. <i>pars caudalis tuberculi majoris (tuberculum majus volare)</i> — задняя часть большого бугра плечевой кости | 29'. <i>phalanx proximalis digiti IV.</i> — проксимальная фаланга IV пальца |
| 11. <i>pars cranialis tuberculi majoris (tuberculum majus dorsale)</i> — передняя часть большого бугра плечевой кости | 30. <i>phalanx media digiti III.</i> — средняя фаланга III пальца |
| 12. <i>tuberositas deltoidea</i> — дельтовидная шероховатость | 30'. <i>phalanx media digiti IV.</i> — средняя фаланга IV пальца |
| 13. <i>corpus humeri</i> — тело плечевой кости | 31. <i>phalanx distalis digiti III.</i> — дистальная фаланга III пальца |
| 14. <i>condylus lateralis humeri</i> — латеральный мыщелок плечевой кости | 31'. <i>phalanx distalis digiti IV.</i> — дистальная фаланга IV пальца |
| 15. <i>olecranon ulnae</i> — локтевой отросток | 32. <i>os sesamoideum phalangis distalis</i> — сезамовидная кость дистальной фаланги |
| 16. <i>corpus radii</i> — тело лучевой кости | 33. <i>phalanges digiti V.</i> — фаланги V пальца |
| 17. <i>corpus ulnae</i> — тело локтевой кости | |
| 18. <i>trochlea radii</i> — блок лучевой кости | |
| 19. <i>caput ulnae</i> — головка локтевой кости | |
| 20. <i>os carpi intermedium (os lunatum)</i> — промежуточная кость запястья | |

Скелет грудной конечности свиньи - медиальная поверхность

Рис. 96

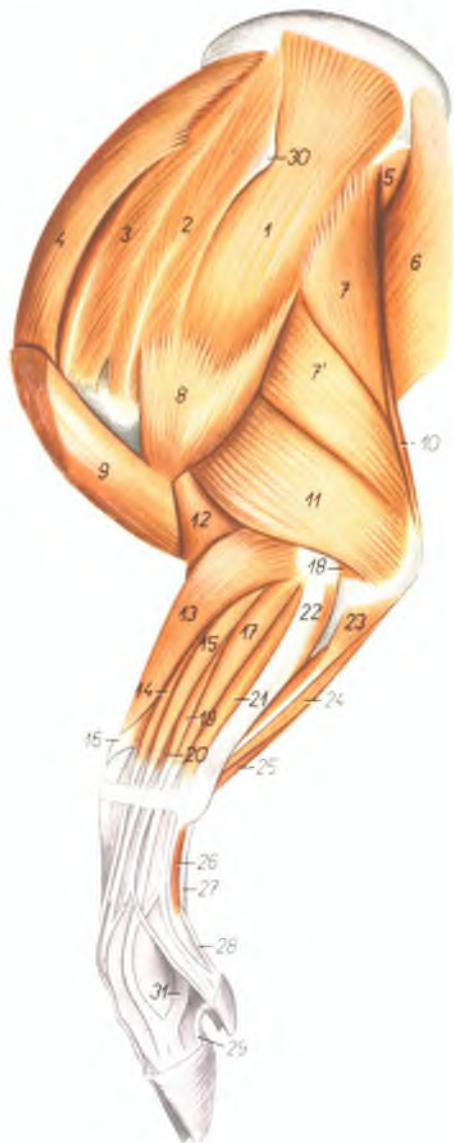

1. *cartilago scapulae* — лопаточный хрящ
2. *fossa subscapularis* — подлопаточная ямка
3. *collum scapulae* — шейка лопатки
4. *processus coracoideus* — кораконидный отросток на бугре лопатки
5. *caput humeri* — головка плечевой кости
6. *sulcus intertubercularis* — блоковой желоб
7. *tuberculum minus* — малый бугор
8. *pars cranialis tuberculi majoris* — краниальная часть большого бугра
9. *corpus humeri* — тело плечевой кости
10. *epicondylus medialis* — медиальный надмыщелок
11. *condylus medialis humeri* — медиальный мыщелок плечевой кости
12. *tuber olecrani* — локтевой отросток
13. *spatium interosseum antebrachii* — межкостное пространство предплечья
14. *caput radii* — головка лучевой кости
15. *trochlea radii* — блок лучевой кости
16. *os carpi intermedium (os lunatum)* — промежуточная кость запястья
17. *os carpi radiale (os scaphoideum)* — лучевая кость запястья
18. *os carpi accessorium (os pisiforme)* — добавочная кость запястья

19. *os carpale IV. (os hamatum)* — IV кость запястья
20. *os carpale III. (os capitatum)* — III кость запястья
21. *os carpale I. (os trapezium)* — I кость запястья
22. *os carpale II. (os trapezoideum)* — II кость запястья
23. *os metacarpale IV.* — IV пястная кость
24. *os metacarpale III.* — III пястная кость
25. *os metacarpale II.* — II пястная кость
26. *os sesamoideum phalangis proximalis (digiti II.)* — сезамовидная кость проксимальной фаланги (II пальца)
27. *phalanx proximalis digiti IV.* — проксимальная фаланга IV пальца
27. *phalanx proximalis digiti III.* — проксимальная фаланга III пальца
28. *28'. phalanges mediales digiti IV. et III.* — средние фаланги IV и III пальцев
29. *29'. phalanges distales digiti IV. et III.* — дистальные фаланги IV и III пальцев
30. *phalanges digiti II.* — фаланги II пальца
31. *phalanx distalis digiti V.* — дистальная фаланга V пальца

Мышцы грудной конечности свиньи - латеральная поверхность

Рис. 97



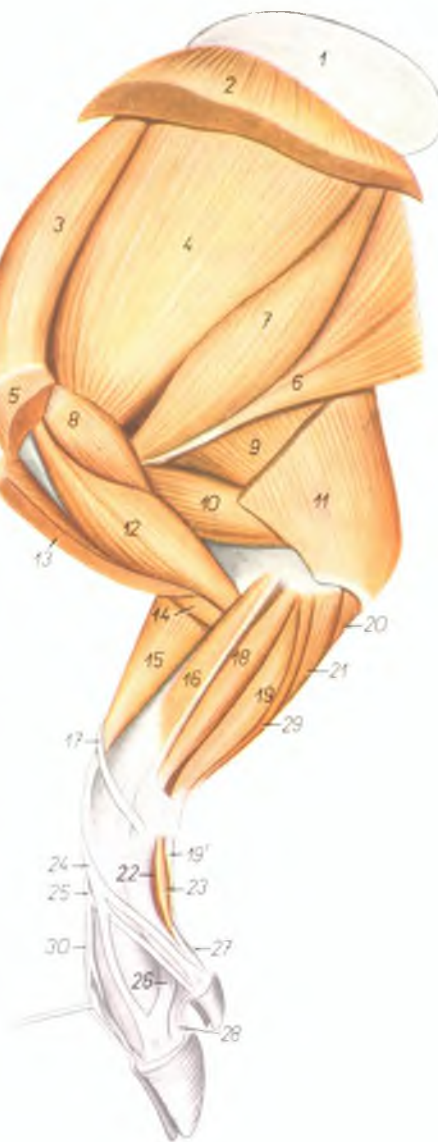
1. *m. infraspinatus* — заостренная мышца
2. *pars praecromialis m. supraspinati* — предакромиальная часть предостной мышцы
3. *pars cranialis m. supraspinati* — краинальная часть предостной мышцы
4. *pars praescapularis m. pectoralis profundus* — предлопаточная часть глубокой грудной мышцы
5. *m. teres major* — большая круглая мышца
6. *m. latissimus dorsi* — широчайшая мышца спины
7. *7', caput longum m. tricipitis brachii* — длинная головка трехглавой мышцы плеча
8. *m. deltoideus* — дельтовидная мышца
9. *m. cleidobrachialis* — ключичноплечевая часть плечеголовной мышцы
10. *m. tensor fasciae antebrachii* — напрягатель фасции предплечья
11. *caput laterale m. tricipitis brachii* — латеральная головка трехглавой мышцы плеча
12. *m. brachialis* — плечевая мышца
13. *m. extensor carpi radialis* — лучевой разгибатель запястья
14. *m. extensor digiti III. proprius* — специальный разгибатель III пальца
15. *m. extensor digiti II. et III.* — разгибатель II и III пальцев
16. *m. abductor pollicis longus* — длинный абдуктор большого пальца
17. *m. extensor digiti IV. proprius* — специальный разгибатель IV пальца
18. *m. anconeus* — локтевая мышца
19. *m. extensor digiti IV. et V.* — разгибатель IV и V пальцев
20. *m. extensor digiti II. proprius (extensor indicis proprius)* — специальный разгибатель II пальца
21. *m. extensor digiti V. proprius* — специальный разгибатель V пальца
22. *m. extensor carpi ulnaris* — локтевой разгибатель запястья
23. *caput ulnare m. flexoris digitalis profundus* — локтевая головка глубокого сгибателя пальцев
24. *caput humerale m. flexoris digitalis profundus* — плечевая головка глубокого сгибателя пальцев
25. *m. flexor carpi ulnaris* — локтевой сгибатель запястья
26. *m. abductor digiti V.* — абдуктор V пальца
27. *tendo m. flexoris digitalis superficialis* — сухожилие поверхностного сгибателя пальцев
28. *tendo m. flexoris digitalis profundus (ramus digiti V.)* — сухожилие глубокого сгибателя пальцев (ветвь V пальца)
29. *lig. interdigitale distale digiti IV. et V.* — межпальцевая связка IV и V пальцев
30. *tuberositas spinae scapulae* — бугор лопаточной кости
31. *m. interosseus IV. (tractus appositus ad m. extensorem digiti IV. proprium)* — IV межкостная мышца

Мышцы грудной конечности свиньи - медиальная поверхность

Рис. 98

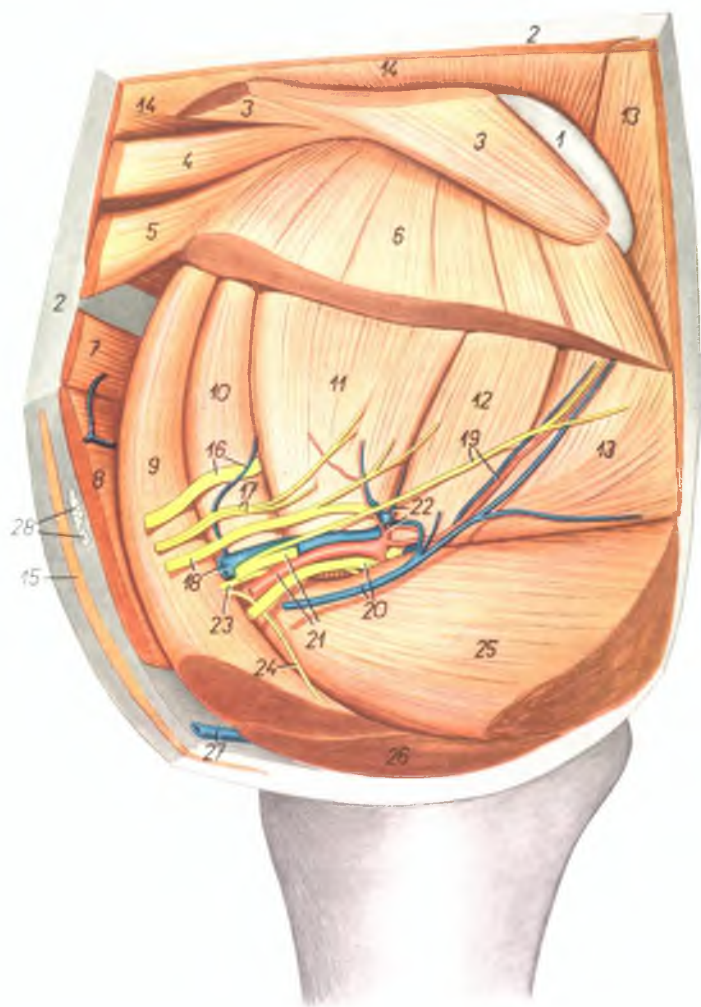
1. *cartilago scapulae* — лопаточный хрящ
2. *m. serratus ventralis* — вентральная зубчатая мышца
3. *m. supraspinatus* — предостная мышца
4. *m. subscapularis* — подлопаточная мышца
5. *pars humeralis m. pectoralis profundi* — плечевая часть глубокой грудной мышцы
6. *m. latissimus dorsi* — широчайшая мышца спины
7. *m. teres major* — большая круглая мышца
8. *m. coracobrachialis* — коракоидплечевая мышца
9. *caput longum m. tricipitis brachii* — длинная головка трехглавой мышцы плеча
10. *caput mediale m. tricipitis brachii* — медиальная головка трехглавой мышцы плеча
11. *m. tensor fasciae antebrachii* — напрягатель фасции предплечья
12. *m. biceps brachii* — двуглавая мышца плеча
13. *m. brachiocephalicus (m. cleidobrachialis)* — плечеголовная мышца (ключичноплечевая часть)
14. *m. brachialis* — плечевая мышца
15. *m. extensor carpi radialis* — лучевой разгибатель запястья
16. *m. pronator teres* — круглый пронатор
17. *m. abductor pollicis longus* — длинный абдуктор большого пальца
18. *m. flexor carpi radialis* — лучевой сгибатель запястья
19. *caput superficiale m. flexoris digitalis superficialis* — поверхностная головка поверхностного сгибателя пальцев

- 19'. *tendo m. flexoris digitalis superficialis* — сухожилие поверхностного сгибателя пальцев
20. *caput ulnare m. flexoris digitalis profundi* — локтевая головка глубокого сгибателя пальцев
21. *caput humerale m. flexoris digitalis profundi* — плечевая головка глубокого сгибателя пальцев
- 22., 23. *m. abductor digiti II.* — абдуктор II пальца
22. *m. abductor et flexor pollicis brevis* — абдуктор и короткий сгибатель большого пальца
23. *m. interosseus II.* — II межкостная мышца
24. *m. extensor digiti III. proprius* — специальный разгибатель III пальца
25. *m. extensor digiti II. et III.* — разгибатель II и III пальцев
26. *m. interosseus III.* — ветвь III межкостной мышцы к сухожилию разгибателя
27. *tendo m. flexoris digitalis profundi (ramus digiti II.)* — сухожилие глубокого сгибателя пальцев (ветвь ко II пальцу)
28. *lig. interdigitale distale digiti II. et III.* — межпальцевая дистальная связка II и III пальцев
29. *m. flexor carpi ulnaris* — локтевой сгибатель запястья
30. *m. extensor digiti IV. et V.* — разгибатель IV и V пальцев



Подмышечная область и плечо свиньи - медиальная поверхность, 1-ый слой

Рис. 99



1. *cartilago scapulae* — лопаточный хрящ
2. *corpus adiposum subcutaneum* — подкожный жир
3. *m. rhomboideus cervicis et thoracis* — ромбовидная мышца, шейная и грудная часть

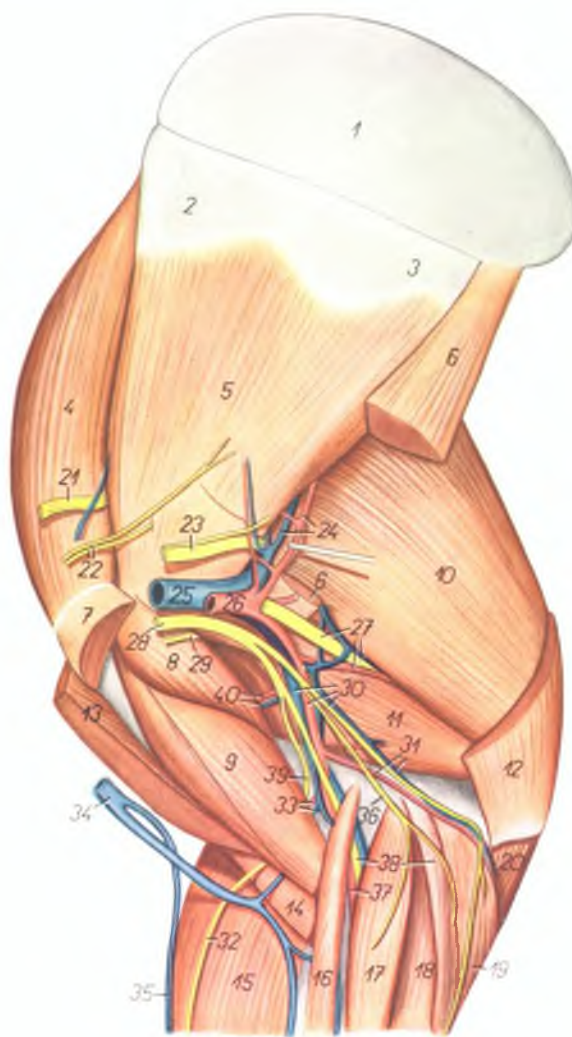
4. *m. rhomboideus capitis* — ромбовидная мышца, головная часть
- 5, 6. *m. serratus ventralis* — вентральная зубчатая мышца
7. *m. omotraversarius* — плечелопаточная мышца

8. *m. brachiocephalicus* — плечеголовная мышца
9. *pars praescapularis m. pectoralis profundi* — предлопаточная часть глубокой грудной мышцы
10. *m. supraspinatus* — предостная мышца
11. *m. subscapularis* — подлопаточная мышца
12. *m. teres major* — большая круглая мышца
13. *m. latissimus dorsi* — широчайшая мышца спины
14. *m. trapezius* — трапециевидная мышца
15. *m. cutaneus colli* — кожная мышца шеи
16. *n. suprascapularis, v. thoracoacromialis* — предлопаточный нерв, грудоакромальная вена
17. *nn. subscapulares* — подлопаточные нервы
18. *n. axillaris, v. axillaris* — подмышечный нерв и подмышечная вена
19. *n. thoracodorsalis, a. thoracodorsalis* — дорсальный грудной нерв и артерия
20. *n. medianus et n. ulnaris, v. thoracica externa* — нервы срединный и локтевой и наружная грудная вена
21. *a. axillaris, n. radialis* — подмышечная артерия, лучевой нерв
22. *a. et v. subscapularis* — подлопаточная артерия и вена
23. *n. musculocutaneus* — мышечнокожный нерв
24. *n. pectoralis cranialis* — краниальный грудной нерв
25. *pars humeralis m. pectoralis profundi* — плечевая часть глубокой грудной мышцы
26. *m. pectoralis superficialis* — поверхностная грудная мышца
27. *v. cephalica humeri* — подкожная вена плеча
28. *lnn. cervicales superficiales (s. lnn. praescapulares)* — поверхностные шейные лимфоузлы

Подмышечная область и плечо свиньи - медиальная поверхность. 2-ой слой

Рис. 100

1. *cartilago scapulae* — лопаточный хрящ
- 2, 3. *facies serratae* — зубчатые поверхности
4. *m. supraspinatus* — предостная мышца
5. *m. subscapularis* — подлопаточная мышца
6. *m. teres major* — большая круглая мышца
7. *pars humeralis m. pectoralis profundus* — плечевая часть глубокой грудной мышцы
8. *m. coracobrachialis* — коракоидплечевая мышца
9. *m. biceps brachii* — двуглавая мышца плеча
10. *caput longum m. tricipitis brachii* — длинная головка трехглавой мышцы плеча
11. *caput mediale m. tricipitis brachii* — медиальная головка трехглавой мышцы плеча
12. *m. tensor fasciae antebrachii* — напрягатель фасции предплечья
13. *m. brachiocephalicus* — плечеголовная мышца
14. *m. brachialis* — плечевая мышца
15. *m. extensor carpi radialis* — лучевой разгибатель запястья
16. *m. pronator teres* — круглый пронатор
17. *m. flexor carpi radialis* — лучевой сгибатель запястья
18. *caput superficiale m. flexoris digitalis superficialis* — поверхностная головка поверхностного сгибателя пальцев
19. *caput humerale m. flexoris digitalis profundus* — плечевая головка глубокого сгибателя пальцев
20. *caput ulnare m. flexoris digitalis profundus* — локтевая головка глубокого сгибателя пальцев
21. *n. suprascapularis* — предлопаточный нерв
22. *nn. subscapulares* — подлопаточные нервы
23. *n. axillaris* — подмышечный нерв
24. *a. et v. subscapularis* — подлопаточная артерия и вена
25. *v. axillaris* — подмышечная вена
26. *a. axillaris* — подмышечная артерия
27. *n. radialis, a. et v. profunda brachii* — лучевой нерв, глубокая плечевая артерия и вена
28. *n. medianus, n. ulnaris et n. musculocutaneus* — нервы: срединный, локтевой и мышечно-кожный
29. *ramus muscularis proximalis n. musculocutanei* — проксимальная мышечная ветвь мышечнокожного нерва
30. *a. et v. brachialis, n. ulnaris* — плечевая артерия и вена, локтевой нерв
31. *a. et v. collateralis ulnaris* — коллатеральная локтевая артерия и вена
32. *n. cutaneus antebrachii medialis* — медиальный кожный нерв предплечья
33. *a. et v. collateralis radialis* — коллатеральная лучевая артерия и вена

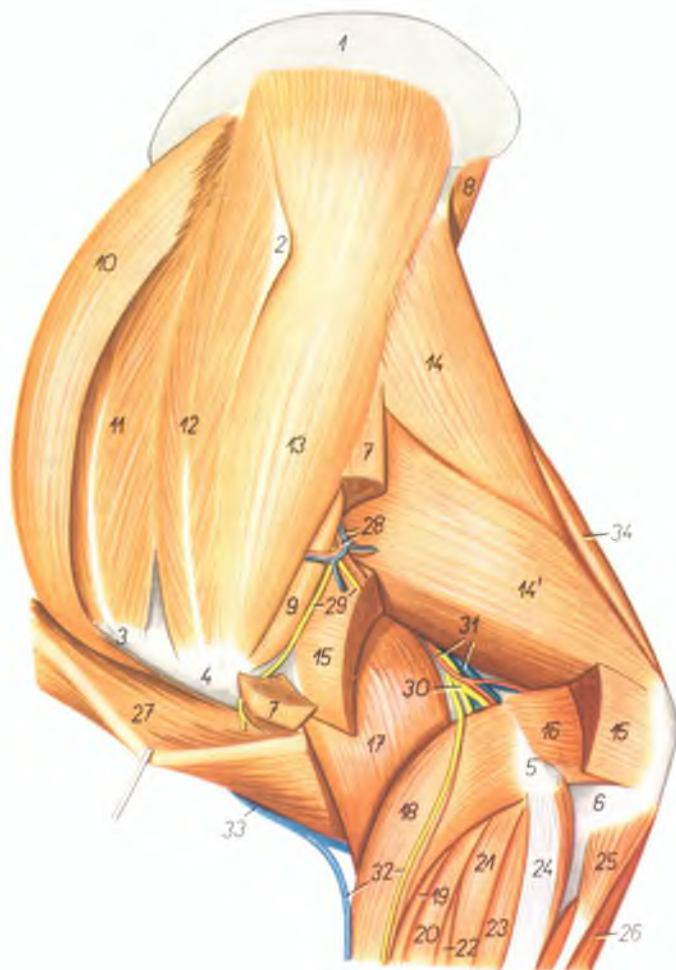


34. *v. cephalica humeri* — подкожная вена плеча
35. *v. cephalica accessoria* — подкожная вена предплечья
36. *n. cutaneus antebrachii volaris* — волярный кожный нерв предплечья
37. *a. mediana* — срединная артерия

38. *n. medianus, m. flexor carpi ulnaris* — срединный нерв, локтевой сгибатель запястья
39. *n. musculocutaneus* — мышечнокожный нерв
40. *a. et v. circumflexa humeri medialis (cranialis)* — медиальная окружная артерия и вена плеча

Плечо свиньи - латеральная поверхность

Рис. 101



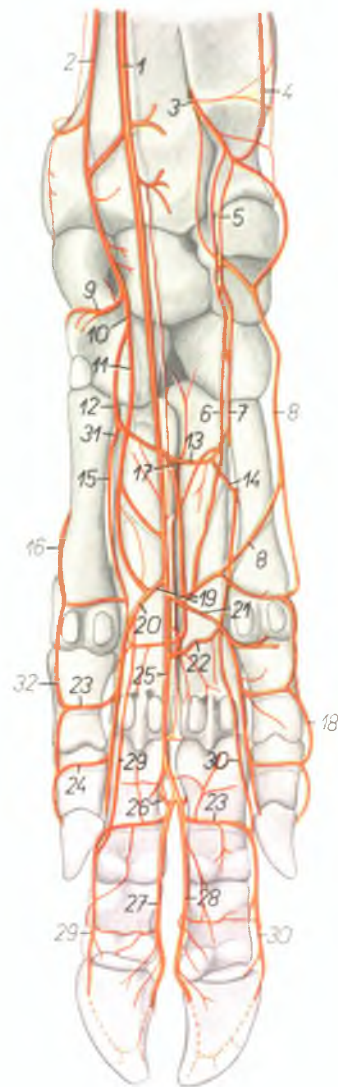
1. *cartilago scapulae* — лопаточный хрящ
2. *tuber spinae scapulae* — бугор лопаточной ости
3. *pars cranialis tuberculi majoris humeri* — передняя часть большого бугра плечевой кости
4. *pars caudalis tuberculi majoris humeri* — задняя часть большого бугра плечевой кости

5. *epicondylus lateralis humeri* — латеральный надмыщелок плечевой кости
6. *olecranon ulnae* — локтевой отросток
7. *m. deltoideus* — дельтовидная мышца
8. *m. teres major* — большая круглая мышца
9. *m. teres minor* — малая круглая мышца
10. *pars praescapularis m. pectoralis profundi* — предлопаточная часть глубокой грудной мышцы

11. *pars cranialis m. supraspinati* — передняя часть предостной мышцы
12. *pars praeacromialis m. supraspinati* — пред-акромиальная часть предостной мышцы
13. *m. infraspinatus* — заостная мышца
14. *14', caput longum m. tricipitis brachii* — длинная головка трехглавой мышцы плеча
15. *caput laterale m. tricipitis brachii* — латеральная головка трехглавой мышцы плеча
16. *m. anconaeus* — локтевая мышца
17. *m. brachialis* — плечевая мышца
18. *m. extensor carpi radialis* — лучевой разгибатель запястья
19. *m. extensor digiti III, proprius* — специальный разгибатель III пальца
20. *m. extensor digiti II, et III.* — разгибатель II и III пальцев
21. *m. extensor digiti IV, proprius* — специальный разгибатель IV пальца
22. *m. extensor digiti IV, et V.* — разгибатель IV и V пальцев
23. *m. extensor digiti V, proprius* — специальный разгибатель V пальца
24. *m. extensor carpi ulnaris* — локтевой разгибатель запястья
25. *caput ulnare m. flexoris digitalis profundi* — локтевая головка глубокого сгибателя пальцев
26. *caput humerale m. flexoris digitalis profundi* — плечевая головка глубокого сгибателя пальцев
27. *m. cleidobrachialis* — плечеголовная мышца (ключичноплечевая часть)
28. *a. et v. circumflexa humeri caudalis (lateralis)* — окружная плечевая латеральная артерия и вена
29. *rami n. axillaris* — ветви подмышечного нерва
30. *n. radialis (ramus profundus)* — глубокая ветвь лучевого нерва
31. *rami a. et v. profunda brachii* — ветви глубокой плечевой артерии и вены
32. *ramus superficialis n. radialis, v. cephalica antebrachii* — поверхностная ветвь лучевого нерва и подкожная вена предплечья
33. *v. cephalica humeri* — подкожная вена плеча
34. *m. tensor fasciae antebrachii* — напрягатель фасции предплечья

Скелетотопия артерий конца правой грудной конечности свиньи - волярная поверхность (систематика артерий по Н. Девосу)

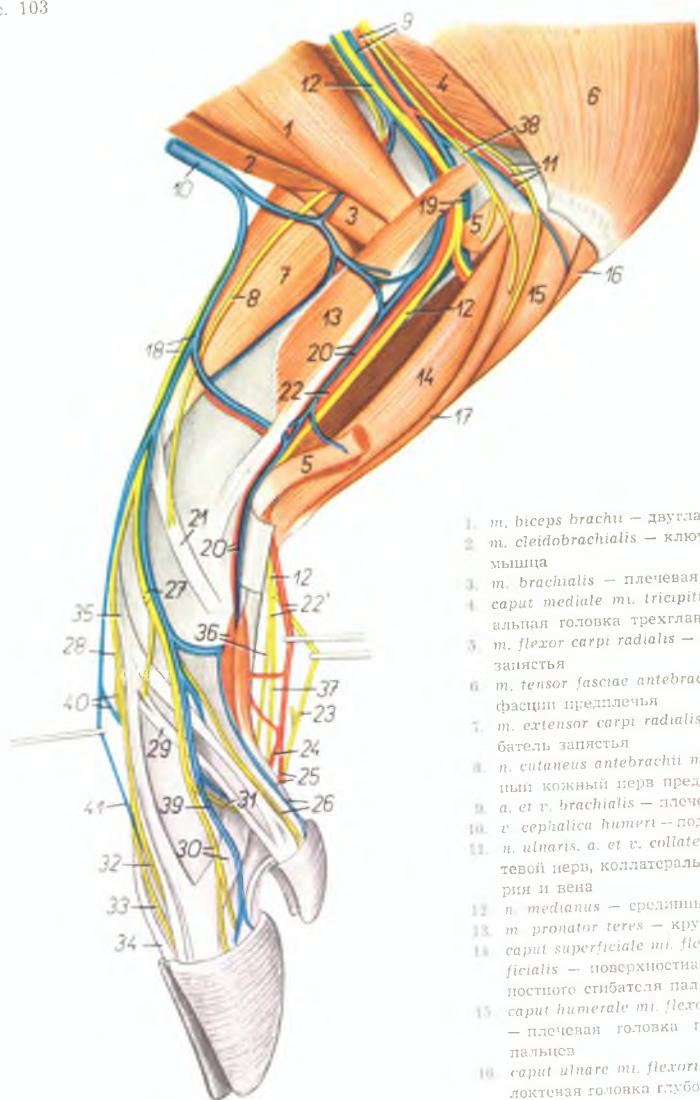
Рис. 102



1. *a. mediana* — срединная артерия
2. *a. medianoradialis* (s. *a. radialis*) — срединно-лучевая артерия
3. *ramus volaris a. interossea volaris* — волярная ветвь волярной межкостной артерии
4. *a. collateralis ulnaris proximalis* — коллатеральная локтевая проксимальная артерия
5. *ramus volaris a. ulnaris* — волярная ветвь локтевой артерии
6. *ramus volaris superficialis a. ulnaris* — поверхностная волярная ветвь локтевой артерии
7. *ramus volaris profundus a. ulnaris* — глубокая волярная ветвь локтевой артерии
8. *a. metacarpalis volaris superficialis V.* — V поверхностная волярная пястная артерия
9. *ramus dorsalis profundus a. medianoradialis* — дорсальная глубокая ветвь срединнолучевой артерии
10. *ramus volaris a. medianoradialis* — волярная ветвь срединнолучевой артерии
11. *ramus volaris superficialis a. medianoradialis* — поверхностная волярная ветвь срединнолучевой артерии
12. *ramus volaris profundus a. medianoradialis* — глубокая волярная ветвь срединнолучевой артерии
13. *arcus volaris profundus proximalis* — проксимальная глубокая волярная дуга
14. *a. metacarpalis perforans proximalis IV.* — IV прободающая проксимальная пястная артерия
15. *a. metacarpalis volaris profunda II.* — II глубокая волярная пястная артерия
16. *a. metacarpalis volaris superficialis I.* — I волярная поверхностная пястная артерия
17. *a. metacarpalis perforans (proximalis) III.* — III прободающая пястная артерия
18. *a. digiti V. volaris lateralis* — латеральная волярная артерия V пальца
19. *arcus volaris superficialis* — поверхностная волярная дуга
20. *a. metacarpalis volaris superficialis II.* — II поверхностная волярная пястная артерия
21. *a. metacarpalis volaris superficialis IV.* — IV поверхностная волярная пястная артерия
22. *arcus volaris profundus distalis* — дистальная глубокая волярная дуга
23. *ramus volaris phalangis proximalis* — волярная ветвь проксимальной фаланги
24. *ramus volaris phalangis mediae* — волярная ветвь средней фаланги
25. *a. metacarpalis volaris superficialis III.* — III поверхностная волярная пястная артерия
26. *a. interdigitalis perforans III.* — межпальцевая прободающая III артерия
27. *a. digiti III. volaris lateralis* — латеральная волярная артерия III пальца
28. *a. digiti IV. volaris medialis* — медиальная волярная артерия IV пальца
29. *a. digiti III. volaris medialis* — медиальная волярная артерия III пальца
30. *a. digiti IV. volaris lateralis* — латеральная волярная артерия IV пальца
31. *a. metacarpalis perforans proximalis II.* — II прободающая проксимальная пястная артерия
32. *a. digiti II. volaris medialis* — медиальная волярная артерия II пальца

Предплечье и конец конечности свиньи - медиальная поверхность

Рис. 103



1. *m. biceps brachii* — двуглавая мышца плеча
2. *m. cleidobrachialis* — ключиноплечевая мышца
3. *m. brachialis* — плечевая мышца
4. *caput mediale m. tricipitis brachii* — медиальная головка трехглавой мышцы плеча
5. *m. flexor carpi radialis* — лучевой сгибатель запястья
6. *m. tensor fasciae antebrachii* — напрягатель фасции предплечья
7. *m. extensor carpi radialis* — лучевой разгибатель запястья
8. *n. cutaneus antebrachii medialis* — медиальный кожный нерв предплечья
9. *a. et v. brachialis* — плечевая артерия и вена
10. *v. cephalica humeri* — подкожная вена плеча
11. *n. ulnaris, a. et v. collateralis ulnaris* — локтевой нерв, коллатеральная локтевая артерия и вена
12. *n. medianus* — срединный нерв
13. *m. pronator teres* — круглый пронатор
14. *caput superficiale m. flexoris digitalis superficialis* — поверхностная головка поверхностного сгибателя пальцев
15. *caput humerale m. flexoris digitalis profundus* — плечевая головка глубокого сгибателя пальцев
16. *caput ulnare m. flexoris digitalis profundus* — локтевая головка глубокого сгибателя пальцев
17. *m. flexor carpi ulnaris* — локтевой сгибатель запястья

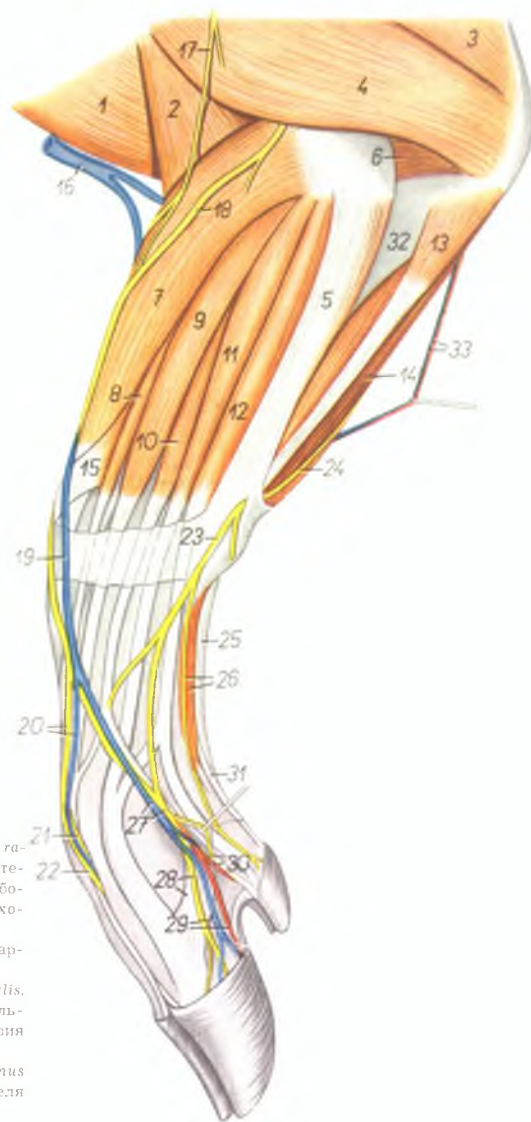
18. *v. cephalica antebrachii, ramus superficialis n. radialis* — поверхностный лучевой нерв
19. *a. et v. mediana* — срединная артерия и вена
20. *a. et v. radialis (s. medianoradialis)* — срединнолучевая артерия и вена
21. *m. abductor pollicis longus* — длинный абдуктор большого пальца
22. *a. mediana, ramus medialis n. mediani* — срединная артерия и медиальная ветвь срединного нерва
23. *ramus lateralis n. mediani* — латеральная ветвь срединного нерва
24. *a. digitalis volaris communis III.* — III общая волярная пальцевая артерия
25. *a. metacarpalis volaris superficialis II., m. flexor digitalis profundus (ramus digiti II.)* — II поверхностная волярная пястная артерия, глубокий сгибатель пальца (ветвь ко второму пальцу)
26. *n. digitalis dorsalis proprius II. medialis, v. digiti II. medialis* — медиальный дорсальный нерв II пальца, медиальная вена II пальца
27. *n. digitalis dorsalis communis II.* — II общий дорсальный пальцевый нерв
28. *n. digitalis dorsalis communis III.* — III общий дорсальный пальцевый нерв
29. *m. extensor digiti II. et III.* — разгибатель II и III пальцев
30. *n. digitalis dorsalis proprius III. medialis, ramus collateralis m. interossei III.* — медиальный дорсальный нерв III пальца, боковая ветвь средней межкостной мышцы к сухожилию разгибателя пальца
31. *n. digitalis dorsalis proprius II. lateralis* — латеральный дорсальный нерв II пальца
32. *n. digitalis dorsalis proprius III. lateralis* — латеральный дорсальный нерв III пальца
33. *n. digitalis dorsalis proprius IV. medialis* — медиальный дорсальный нерв IV пальца
34. *m. extensor digiti IV. et V.* — разгибатель IV и V пальцев
35. *m. extensor digiti III. proprius* — специальный разгибатель III пальца
36. *m. abductor et m. flexor digiti II. brevis, n. digitalis volaris communis II.* — абдуктор и короткий сгибатель II пальца, общий медиальный волярный нерв II пальца
37. *n. digitalis volaris III. lateralis* — III волярный латеральный пальцевый нерв
38. *n. cutaneus antebrachii volaris* — волярный кожный нерв предплечья
39. *v. digiti III. medialis* — медиальная вена III пальца
40. *n. digitalis dorsalis communis IV., v. metacarpalis dorsalis IV.* — IV общий дорсальный пальцевый нерв, IV дорсальная пястная вена
41. *v. metacarpalis dorsalis III.* — III дорсальная пястная вена

Мышцы, нервы и сосуды предплечья и конца конечности свиньи - латеральная поверхность

Рис. 104

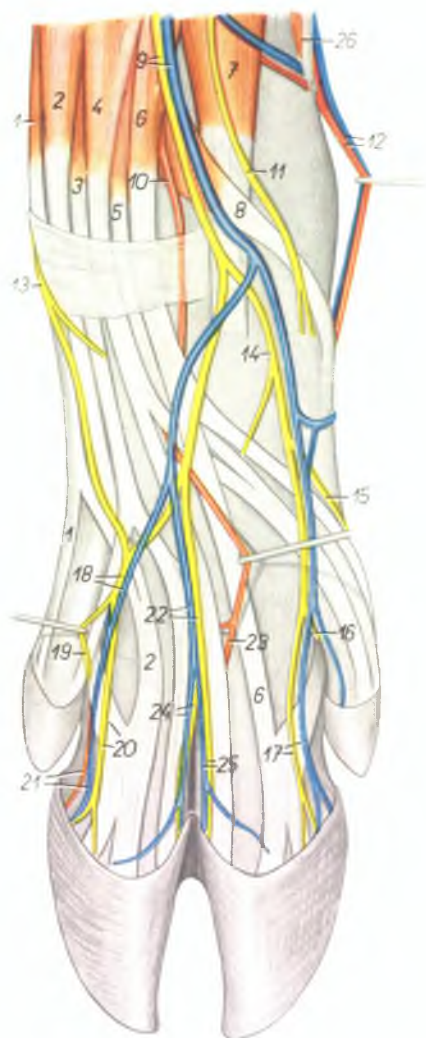
1. *m. cleidobrachialis* — ключичноплечевая мышца
2. *m. brachialis* — плечевая мышца
3. *caput longum m. tricipitis brachii* — длинная головка трехглавой мышцы плеча
4. *caput laterale m. tricipitis brachii* — латеральная головка трехглавой мышцы плеча
5. *m. extensor carpi ulnaris* — локтевой разгибатель запястья
6. *m. anconaeus* — локтевая мышца
7. *m. extensor carpi radialis* — лучевой разгибатель запястья
8. *m. extensor digiti III. proprius* — специальный разгибатель третьего пальца
9. *m. extensor digiti II. et III.* — разгибатель II и III пальцев
10. *m. extensor digiti IV. et V.* — разгибатель IV и V пальцев
11. *m. extensor digiti IV. proprius* — специальный разгибатель IV пальца
12. *m. extensor digiti V. proprius* — специальный разгибатель V пальца
13. *caput ulnare m. flexoris digitalis profundus* — локтевая головка глубокого сгибателя пальцев
14. *caput humerale m. flexoris digitalis profundus* — плечевая головка глубокого сгибателя пальцев
15. *m. abductor pollicis longus* — длинный абдуктор большого пальца
16. *v. cephalica humeri* — подкожная вена плеча
17. *n. cutaneus antebrachii dorsalis* — дорсальный кожный нерв предплечья
18. *ramus superficialis n. radialis* — поверхностный лучевой нерв
19. *v. cephalica antebrachii* — подкожная вена предплечья
20. *v. metacarpalis dorsalis III., n. digitalis dorsalis communis III.* — III дорсальная пястная вена, III общий дорсальный пальцевый нерв
21. *n. digitalis dorsalis proprius IV. medialis* — медиальный дорсальный нерв IV пальца
22. *n. digitalis dorsalis proprius III. lateralis* — латеральный дорсальный нерв III пальца
23. *ramus dorsalis n. ulnaris* — дорсальная ветвь локтевого нерва
24. *n. ulnaris* — локтевой нерв
25. *tendo m. flexoris digitalis superficialis* — сухожилие поверхностного сгибателя пальцев
26. *n. digitalis dorsalis V. lateralis, m. abductor digiti V.* — дорсальный латеральный нерв V пальца, абдуктор V пальца

27. *n. digitalis dorsalis communis IV., v. metacarpalis dorsalis IV.* — IV общий дорсальный пальцевый нерв, IV дорсальная пястная вена
28. *n. digitalis dorsalis proprius IV. lateralis, ramus collateralis m. interossei IV.* — латеральный дорсальный нерв IV пальца, боковая ветвь межкостной мышцы к сухожилию разгибателя пальцев
29. *a. et v. digiti IV. lateralis* — латеральная артерия и вена IV пальца
30. *n. digitalis dorsalis proprius V. medialis, a. digiti V. medialis* — медиальный дорсальный нерв V пальца, медиальная артерия V пальца
31. *tendo m. flexoris digitalis profundus (ramus digiti V.)* — сухожилие глубокого сгибателя к V пальцу
32. *ulna* — локтевая кость
33. *a. et v. collateralis ulnaris* — коллатеральная локтевая артерия и вена



Мышцы, нервы и сосуды правой грудной конечности свиньи — дорсальная поверхность

Рис. 105



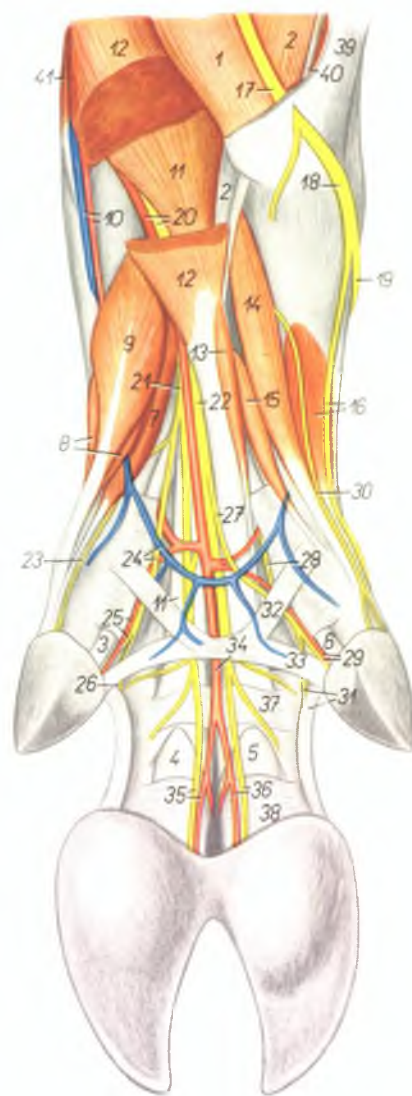
1. *m. extensor digiti V. proprius* — специальный разгибатель V пальца
2. *m. extensor digiti IV. proprius* — специальный разгибатель IV пальца
3. *m. extensor digiti IV. et V.* — разгибатель IV и V пальцев
4. *m. extensor digiti II. et III.* — разгибатель II и III пальцев
5. *m. extensor digiti II. proprius* — специальный разгибатель II пальца
6. *m. extensor digiti III. proprius* — специальный разгибатель III пальца
7. *m. extensor carpi radialis* — лучевой разгибатель запястья
8. *m. abductor pollicis longus* — длинный абдуктор большого пальца
9. *v. cephalica antebrachii, ramus superficialis n. radialis* — подкожная вена предплечья, поверхностный лучевой нерв
10. *a. interossea dorsalis* — дорсальная межкостная артерия
11. *n. cutaneus antebrachii medialis* — медиальный кожный нерв предплечья
12. *a. et v. medianoradialis (s. radialis)* — срединолучевая артерия и вена
13. *ramus dorsalis n. ulnaris* — дорсальная ветвь локтевого нерва
14. *n. digitalis dorsalis communis II.* — II общий дорсальный пальцевый нерв
15. *n. digitalis dorsalis proprius II. medialis* — медиальный дорсальный нерв II пальца
16. *n. digitalis dorsalis proprius II. lateralis* — латеральный дорсальный нерв II пальца

17. *v. digiti III. medialis, n. digitalis dorsalis proprius III. medialis* — медиальная вена III пальца, медиальный дорсальный нерв III пальца
18. *n. digitalis dorsalis communis IV., v. metacarpalis dorsalis IV.* — IV общий дорсальный пальцевый нерв, IV дорсальная пястная вена
19. *n. digitalis dorsalis proprius V. medialis* — медиальный дорсальный нерв V пальца
20. *n. digitalis dorsalis proprius IV. lateralis, ramus collateralis n. interossei* — латеральный дорсальный нерв IV пальца, боковая ветвь средней межкостной мышцы
21. *a. et v. digiti IV. lateralis* — латеральная артерия и вена IV пальца
22. *n. digitalis dorsalis communis III., v. metacarpalis dorsalis III.* — III общий дорсальный пальцевый нерв, III дорсальная пястная вена
23. *a. metacarpalis dorsalis profunda III. et IV., III et IV* — III и IV глубокие дорсальные пястные артерии
24. *v. digiti IV. medialis, n. digitalis dorsalis proprius IV. medialis* — медиальная вена IV пальца, медиальный дорсальный нерв IV пальца
25. *v. digiti III. lateralis, n. digitalis dorsalis proprius III. lateralis* — латеральная вена III пальца, латеральный дорсальный нерв III пальца
26. *m. pronator teres* — круглый пронатор

Мышцы, нервы и сосуды правой грудной конечности свиньи - волярная поверхность

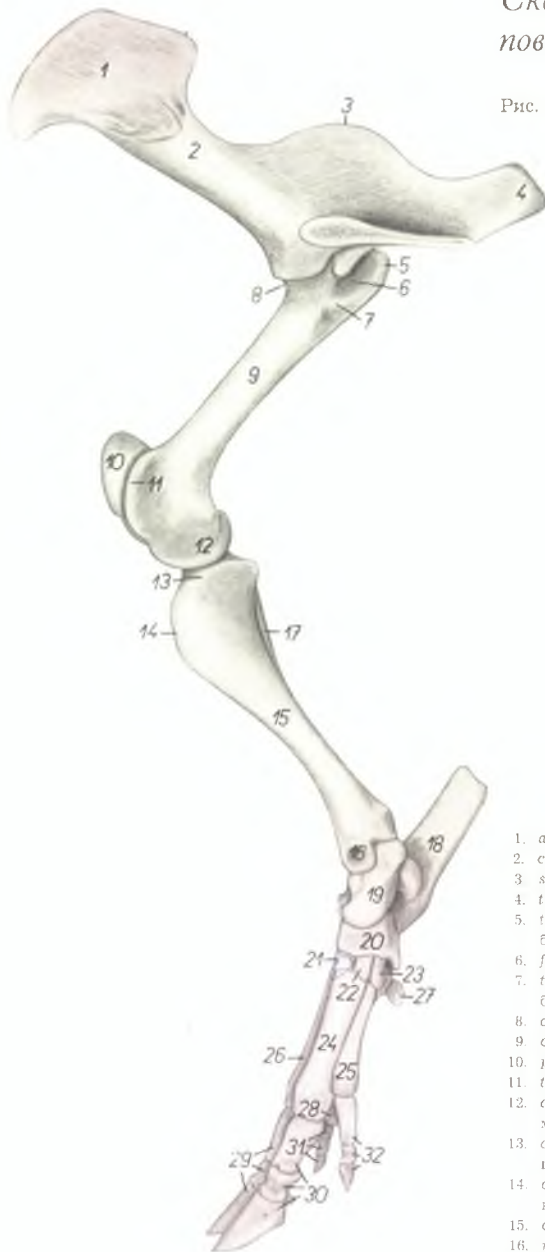
Рис. 106

1. *m. flexor carpi ulnaris* — локтевой сгибатель запястья
2. *caput humerale m. flexoris digitalis profundus* — плечевая головка глубокого сгибателя пальцев
3. *ramus digiti II. m. flexoris digitalis profundus* — ветвь ко II пальцу глубокого сгибателя пальцев
4. *ramus digiti III. m. flexoris digitalis profundus* — ветвь к III пальцу глубокого сгибателя пальцев
5. *ramus digiti IV. m. flexoris digitalis profundus* — ветвь к IV пальцу глубокого сгибателя пальцев
6. *ramus digiti V. m. flexoris digitalis profundus* — ветвь к V пальцу глубокого сгибателя пальцев
7. *m. lumbricalis medialis* — медиальная червеобразная мышца
8. *m. interosseus II. (s. m. flexor digiti II. brevis)* — короткий сгибатель II пальца
9. *m. abductor digiti II.* — абдуктор II пальца
10. *a. et v. radialis (s. medianoradialis)* — срединолучевая артерия и вена
11. *venter profundus m. flexoris digitalis superficialis* — глубокое брюшко поверхностного сгибателя пальцев
12. *venter superficialis m. flexoris digitalis superficialis* — поверхностное брюшко поверхностного сгибателя пальцев
13. *m. lumbricalis lateralis* — латеральная червеобразная мышца
14. *m. flexor digiti V. brevis* — короткий сгибатель V пальца
15. *m. interosseus* — межкостная мышца
16. *m. abductor digiti V., n. digitalis dorsalis V. lateralis* — абдуктор V пальца, латеральный дорсальный нерв V пальца
17. *n. ulnaris* — локтевой нерв
18. *ramus dorsalis n. ulnaris* — дорсальная ветвь локтевого нерва
19. *n. dorsalis communis IV.* — IV дорсальный пальцевый нерв
20. *a. mediana, n. medianus* — срединная артерия, срединный нерв
21. *ramus medialis n. mediani* — медиальная ветвь срединного нерва
22. *ramus lateralis n. mediani* — латеральная ветвь срединного нерва
23. *n. digitalis volaris II. medialis* — медиальный волярный нерв II пальца
24. *n. digitalis volaris communis II., arcus volaris venosus* — общий волярный пальцевый нерв, волярная венозная дуга
25. *a. digiti II. volaris lateralis, n. digitalis volaris proprius II. lateralis* — латеральная волярная артерия II пальца, латеральный волярный нерв II пальца
26. *n. digitalis volaris proprius III. medialis* — медиальный волярный нерв III пальца
27. *ramus communicans cum nervo ulnari* — соединительная ветвь с локтевым нервом
28. *ramus superficialis rami volaris n. ulnaris* — поверхностная ветвь волярной ветви локтевого нерва
29. *a. digiti V. volaris medialis, n. digitalis volaris proprius V. medialis* — медиальная волярная артерия V пальца, медиальный волярный нерв V пальца
30. *n. digitalis volaris V. lateralis* — латеральный волярный нерв V пальца
31. *n. digitalis volaris proprius IV. lateralis, lig. interdigitale distale digiti IV. et V.* — латеральный волярный нерв IV пальца, дистальная межпальцевая связка IV и V пальцев
32. *33. ligg. interdigitalia digiti II. et V.* — межпальцевая связка II и V пальцев
34. *a. digitalis communis III. et IV.* — общая артерия III и IV пальцев
35. *n. digitalis volaris proprius III. lateralis, a. digiti III. volaris lateralis* — латеральный волярный нерв III пальца, латеральная волярная артерия III пальца
36. *n. digitalis volaris proprius IV. medialis, a. digiti IV. volaris medialis* — медиальный волярный нерв IV пальца, медиальная волярная артерия IV пальца
37. *fascia compedis volaris proximalis* — волярная кольцевая связка проксимальной фаланги
38. *fascia compedis volaris distalis* — волярная кольцевая связка средней фаланги
39. *m. extensor carpi ulnaris* — локтевой разгибатель запястья
40. *caput ulnare m. flexoris digitalis profundus* — локтевая головка глубокого сгибателя пальцев
41. *m. flexor carpi radialis* — лучевой сгибатель запястья



Скелет тазовой конечности свиньи - медиальная поверхность

Рис. 107

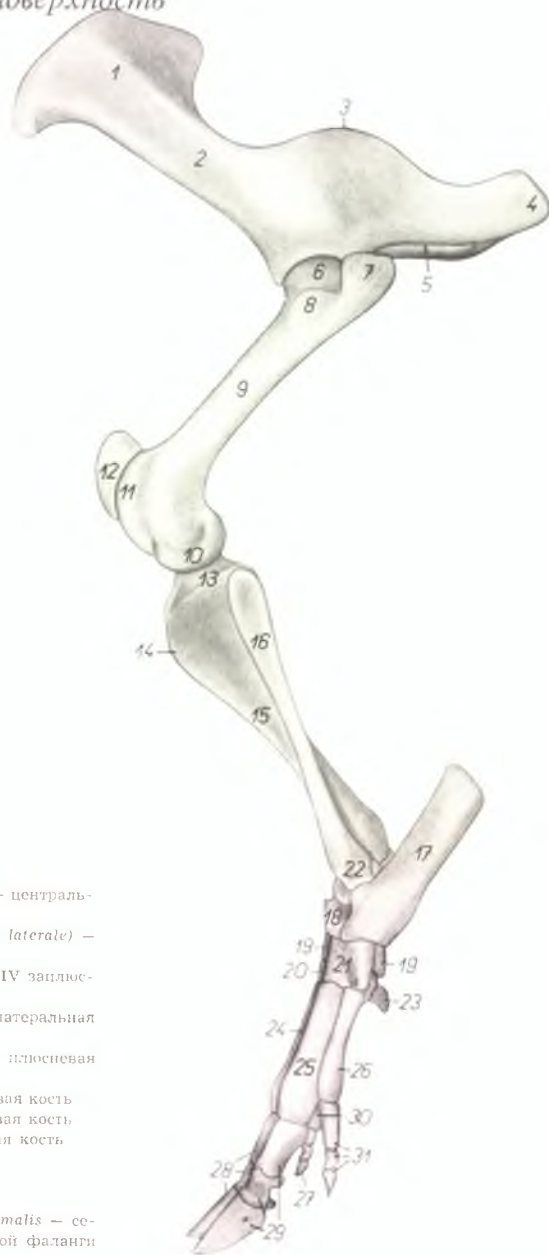

1. *ala ossis ilium* — крыло подвздошной кости
2. *corpus ossis ilium* — тело подвздошной кости
3. *spina ischiadica* — седалищная ость
4. *tuber ischiadicum* — седалищный бугор
5. *trochanter major femoris* — большой вертел бедренной кости
6. *fossa trochanterica* — вертлужная ямка
7. *trochanter minor femoris* — малый вертел бедренной кости
8. *caput femoris* — головка бедренной кости
9. *corpus femoris* — тело бедренной кости
10. *patella* — коленная чашка
11. *trochlea femoris* — блок бедренной кости
12. *condylus medialis femoris* — медиальный мыщелок бедренной кости
13. *condylus medialis tibiae* — медиальный мыщелок большеберцовой кости
14. *crista tibiae* — гребень большеберцовой кости
15. *corpus tibiae* — тело большеберцовой кости
16. *malleolus medialis tibiae* — медиальная лодыжка большеберцовой кости

17. *fibula* — малая берцовая кости
18. *calcaneus* — пяточная кость
19. *talus* — таранная кость
20. *os tarsi centrale (os naviculare)* — центральная кость заплюсны
21. *os tarsale III. (os cuneiforme laterale)* — III заплюсневая кость
22. *os tarsale II. (os cuneiforme intermedium)* — II заплюсневая кость
23. *os tarsale I. (os cuneiforme mediale)* — I заплюсневая кость
24. *os metatarsale III.* — III плюсневая кость
25. *os metatarsale II.* — II плюсневая кость
26. *os metatarsale IV.* — IV плюсневая кость
27. *os sesamoideum metatarsale* — плюсневая сезамовидная кость
28. *os sesamoideum phalangis proximalis* — сезамовидная кость проксимальной фаланги
29. *digitus IV.* — IV палец
30. *digitus III.* — III палец
31. *digitus V.* — V палец
32. *digitus II.* — II палец

Скелет тазовой конечности свиньи - латеральная поверхность

Рис. 108

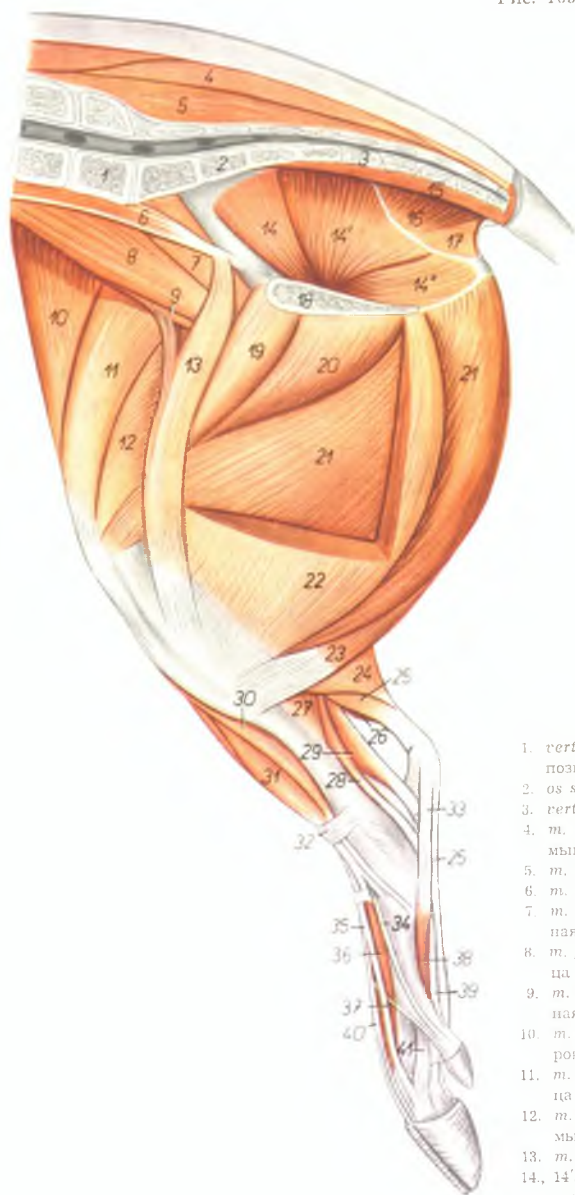


1. *ala ossis ilium* — крыло подвздошной кости
2. *corpus ossis ilium* — тело подвздошной кости
3. *spina ischiadica* — седалищная ось
4. *tuber ischiadicum* — седалищный бугор
5. *foramen obturatum* — запятое отверстие
6. *caput femoris* — головка бедренной кости
7. *pars caudalis trochanteris majoris* — каудальная часть большого вертела
8. *pars cranialis trochanteris majoris* — краиниальная часть большого вертела
9. *corpus femoris* — тело бедренной кости
10. *condylus lateralis femoris* — латеральный мыщелок бедренной кости
11. *trochlea femoris* — блок бедренной кости
12. *patella* — коленная чашка
13. *condylus lateralis tibiae* — латеральный мыщелок большеберцовой кости
14. *crista tibiae* — гребень большеберцовой кости
15. *corpus tibiae* — тело большеберцовой кости
16. *fibula* — малоберцовая кость

17. *calcaneus* — пяточная кость
18. *talus* — таранная кость
19. *os tarsi centrale (os naviculare)* — центральная кость заплюсны
20. *os tarsale III. (os cuneiforme laterale)* — III заплюсневая кость
21. *os tarsale IV. (os cuboideum)* — IV заплюсневая кость
22. *malleolus lateralis (fibulae)* — латеральная лодыжка
23. *os sesamoideum metatarsale* — плюсневая сезамовидная кость
24. *os metatarsale III* — III плюсневая кость
25. *os metatarsale IV* — IV плюсневая кость
26. *os metatarsale V* — V плюсневая кость
27. *digitus II* — II палец
28. *digitus III* — III палец
29. *digitus IV* — IV палец
30. *os sesamoideum phalangis proximalis* — сезамовидная кость проксимальной фаланги
31. *digitus V* — V палец

Мышцы таза и тазовой конечности свиньи - медиальная поверхность

Рис. 109



1. *vertebra lumbalis VII.* — VII поясничный позвонок
2. *os sacrum* — крестцовая кость
3. *vertebra coccygea I.* — I хвостовой позвонок
4. *m. gluteus medius* — средняя ягодичная мышца
5. *m. multifidus* — многораздельная мышца
6. *m. psoas minor* — малая поясничная мышца
7. *m. iliacus medialis* — медиальная подвздошная мышца
8. *m. psoas major* — большая поясничная мышца
9. *m. iliacus lateralis* — латеральная подвздошная мышца
10. *m. tensor fasciae latae* — напрягатель широкой фасции
11. *m. rectus femoris* — прямая бедренная мышца
12. *m. vastus medialis* — медиальная широкая мышца бедра
13. *m. sartorius* — портняжная мышца
- 14., 14', 14". *m. obturator internus* — внутренний запиратель

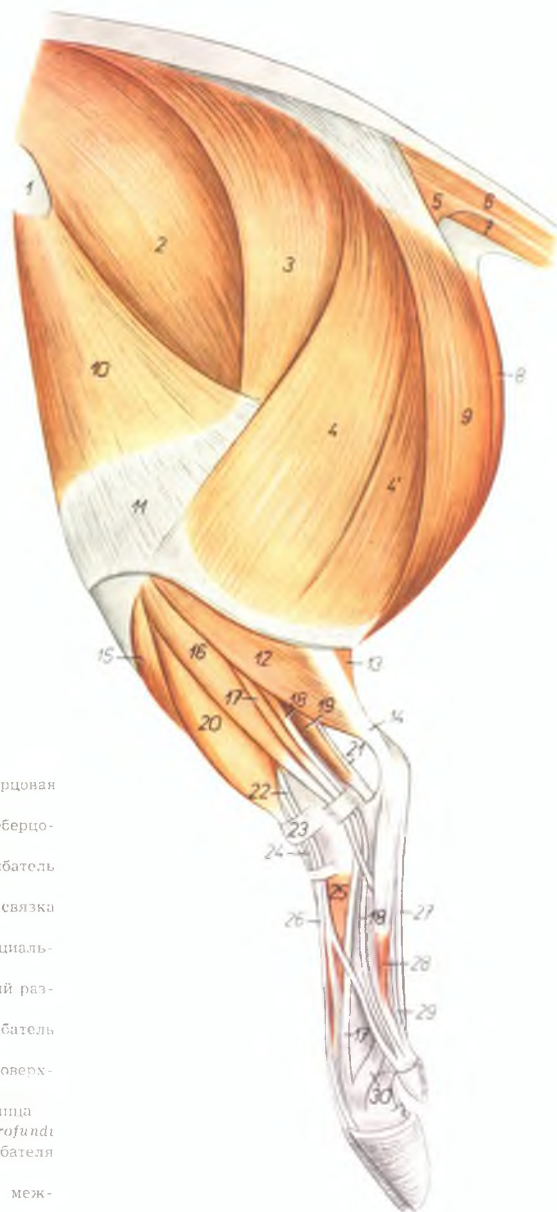
15. *m. sacrococcygeus ventralis medialis* — короткий опускающий хвоста
16. *m. coccygeus* — хвостовая мышца
17. *m. levator ani* — подниматель ануса
18. *symphysis pelvis* — тазовое сращение
19. *m. pectineus* — гребешковая мышца
20. *m. adductor femoris* — приводящая мышца бедра
21. *m. semimembranosus* — полуперспончатая мышца
22. *m. gracilis* — стройная мышца
23. *m. semitendinosus* — полусухожильная мышца
24. *m. gastrocnemius medialis* — медиальная головка икроножной мышцы
25. *m. flexor digitalis pedis superficialis* — поверхностный сгибатель пальцев
26. *m. gastrocnemius lateralis* — латеральная головка икроножной мышцы
27. *m. popliteus* — подколенная мышца
28. *m. flexor digitalis pedis longus* — длинный сгибатель пальцев
29. *m. flexor hallucis longus* — длинный сгибатель большого пальца
30. *m. tibialis anterior* — передняя большеберцовая мышца
31. *m. fibularis tertius* — третья малоберцовая мышца
32. *lig. transversum cruris* — поперечная связка голени
33. *lig. tarsi plantare rectum* — прямая плантарная связка заплюсны
34. *m. extensor hallucis longus* — длинный разгибатель большого пальца
35. *m. extensor digiti tertii proprius* — специальный разгибатель III пальца
36. *m. extensor digitalis brevis* — короткий разгибатель пальцев
37. *m. extensor digiti II. et V. (ramus digiti II.)* — разгибатель II и V пальцев
38. *m. interosseus II.* — II межкостная мышца
39. *ramus digiti II. m. flexoris digitalis pedis profundi* — ветвь ко II пальцу глубокого сгибателя пальцев
40. *m. extensor digiti III. et IV.* — разгибатель III и IV пальцев
41. *m. interosseus III.* — ветвь III межкостной мышцы к сухожилию разгибателя

Мышцы таза и тазовой конечности свиньи - латеральная поверхность

Рис. 110

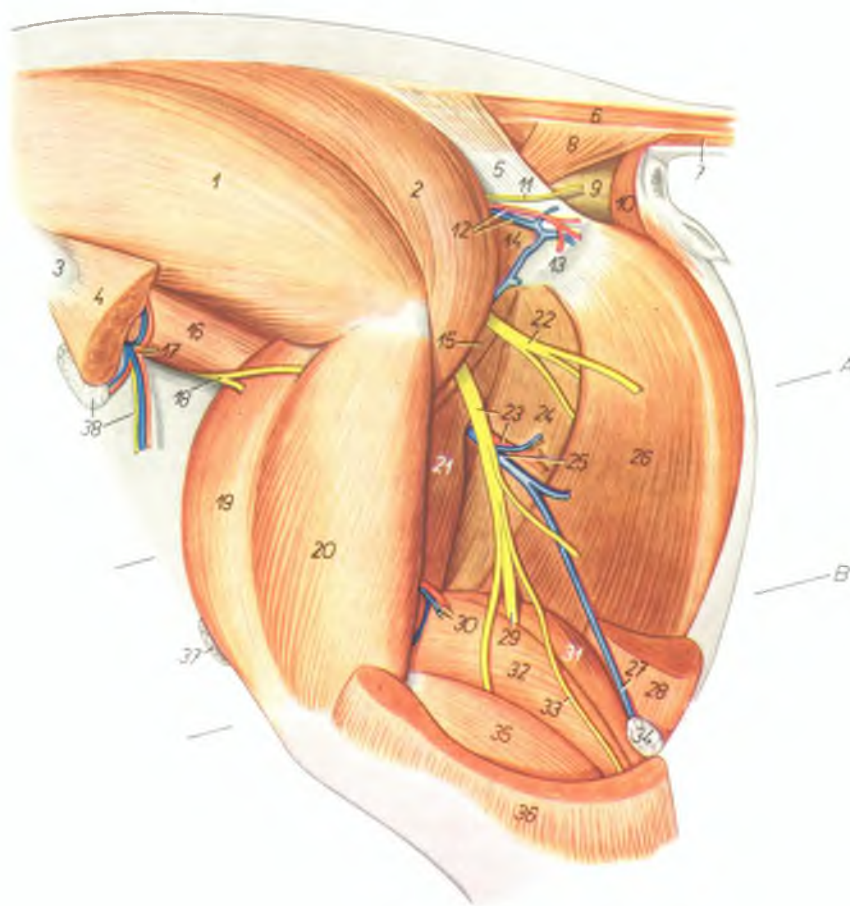
1. *spina iliaca ventralis (tuber coxae)* — маклок
2. *m. gluteus medius* — средняя ягодичная мышца
- 3, 4. *m. gluteobiceps* — ягодичнодвуглавая мышца
3. *m. gluteus superficialis* — поверхностная ягодичная мышца
- 4, 4'. *m. biceps femoris* — двуглавая мышца бедра
5. *m. coccygeus* — хвостовая мышца
6. *mm. sacrococcygei dorsales* — подниматели хвоста
7. *mm. sacrococcygei ventrales* — опускатели хвоста
8. *m. semimembranosus* — полуперепончатая мышца
9. *m. semitendinosus* — полусухозильная мышца
10. *m. tensor fasciae latae* — напрягатель широкой фасции
11. *fascia lata femoris* — широкая фасция бедра
12. *m. soleus* — пяточная мышца
13. *m. gastrocnemius lateralis* — латеральная головка икроножной мышцы
14. *tendo m. tricipitis surae (tendo Achilles)* — сухожилие трехглавой мышцы голени
15. *m. tibialis anterior* — передняя большеберцовая мышца
16. *m. fibularis longus* — длинная малоберцовая мышца
17. *m. extensor digiti IV. proprius* — специальный разгибатель IV пальца
18. *m. extensor digiti V. proprius* — специальный разгибатель V пальца
19. *m. flexor hallucis longus* — длинный сгибатель большого пальца

20. *m. fibularis tertius* — третья малоберцовая мышца
21. *m. tibialis posterior* — задняя большеберцовая мышца
22. *m. extensor digiti II. et V.* — разгибатель II и V пальцев
23. *lig. transversum cruris* — поперечная связка голени
24. *m. extensor digiti III. proprius* — специальный разгибатель III пальца
25. *m. extensor digitalis brevis* — короткий разгибатель пальцев
26. *m. extensor digiti III. et IV.* — разгибатель III и IV пальцев
27. *m. flexor digitalis superficialis* — поверхностный сгибатель пальцев
28. *m. interosseus V.* — V межкостная мышца
29. *ramus digiti V. m. flexoris digitalis profundus* — ветвь к V пальцу глубокого сгибателя пальцев
30. *ramus m. interossei IV.* — ветвь IV межкостной мышцы



Глубокие мышцы таза и бедра свиньи - латеральная поверхность

Рис. 111



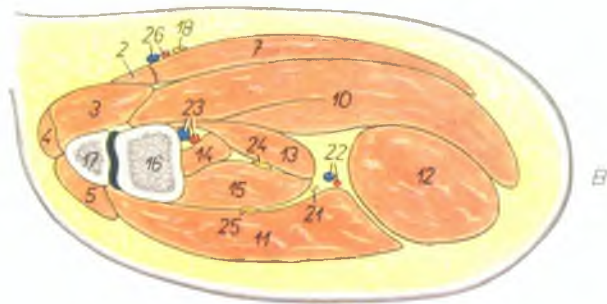
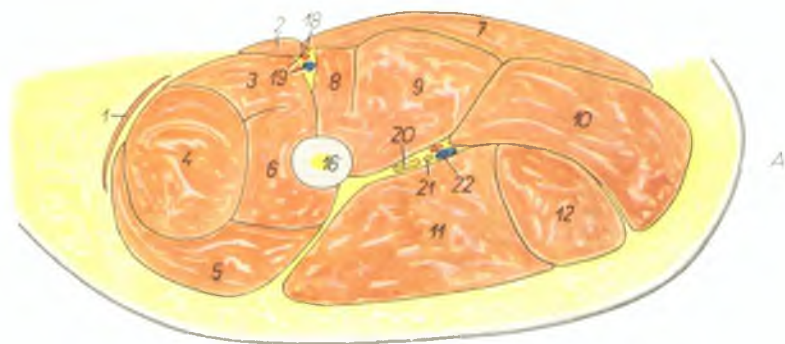
1. *m. gluteus medius* — средняя ягодичная мышца
2. *m. piriformis* — грушевидная мышца
3. *spina iliaca ventralis (tuber coxae)* — маклок
4. *m. tensor fasciae latae* — напрягатель широкой фасции
5. *lig. sacrospinotuberale* — широкая тазовая связка

6. *mm. sacrococcygei dorsales* — подниматели хвоста
7. *mm. sacrococcygei ventrales* — опускатели хвоста
8. *m. coccygeus* — хвостовая мышца
9. *ampulle recti* — ампула прямой кишки
10. *m. sphincter ani externus* — наружный сфинктер ануса

11. *n. cutaneus femoris caudalis* — каудальный кожный нерв бедра
12. *a. et v. gluteae caudalis* — каудальная ягодичная артерия и вена
13. *tuber ischiadicum* — седалищный бугор
14. *mm. gemelli* — двойничные мышцы
15. *m. quadratus femoris* — квадратная мышца бедра
16. *m. iliacus lateralis* — латеральная подвздошная мышца
17. *a. et v. circumflexa ilium profunda* — глубокая окружная подвздошная артерия и вена
18. *n. femoralis* — бедренный нерв
19. *m. rectus femoris* — прямая мышца бедра
20. *m. vastus lateralis* — латеральная широкая мышца
21. *m. adductor femoris* — аддуктор бедра
22. *ramus muscularis ni. ischiadici* — мышечная ветвь седалищного нерва
23. *n. ischiadicus, ramus a. circumflexae femoris medialis* — седалищный нерв, ветвь медиальной окружной бедренной артерии
24. *venter cranialis ni. semitendinosi* — cranialное брюшко полуперепончатой мышцы
25. *v. circumflexa femoris medialis* — медиальная окружная бедренная вена
26. *venter caudalis ni. semitendinosi* — каудальное брюшко полуперепончатой мышцы
27. *v. saphena parva (s. lateralis)* — латеральная вена сафена
28. *m. semitendinosus* — полусухожильная мышца
29. *n. tibialis* — большеберцовый нерв
30. *a. et v. femoris caudalis* — каудальная бедренная артерия и вена
31. *m. gastrocnemius medialis* — медиальная головка икроножной мышцы
32. *m. gastrocnemius lateralis* — латеральная головка икроножной мышцы
33. *n. cutaneus surae plantaris* — плантарный кожный нерв голени
34. *ln. popliteus* — подколенный лимфатический узел
35. *m. soleus* — пяточная мышца
36. *m. biceps femoris* — двуглавая мышца бедра
37. *ln. inguinalis superficialis* — поверхностный паховый лимфатический узел
38. *ln. subiliacus lateralis, n. cutaneus femoris lateralis* — подколенный лимфатический узел, латеральный кожный нерв бедра

Бедро свиньи - поперечные разрезы. Уровень разрезов (А, В) показан на рис. III

Рис. 112



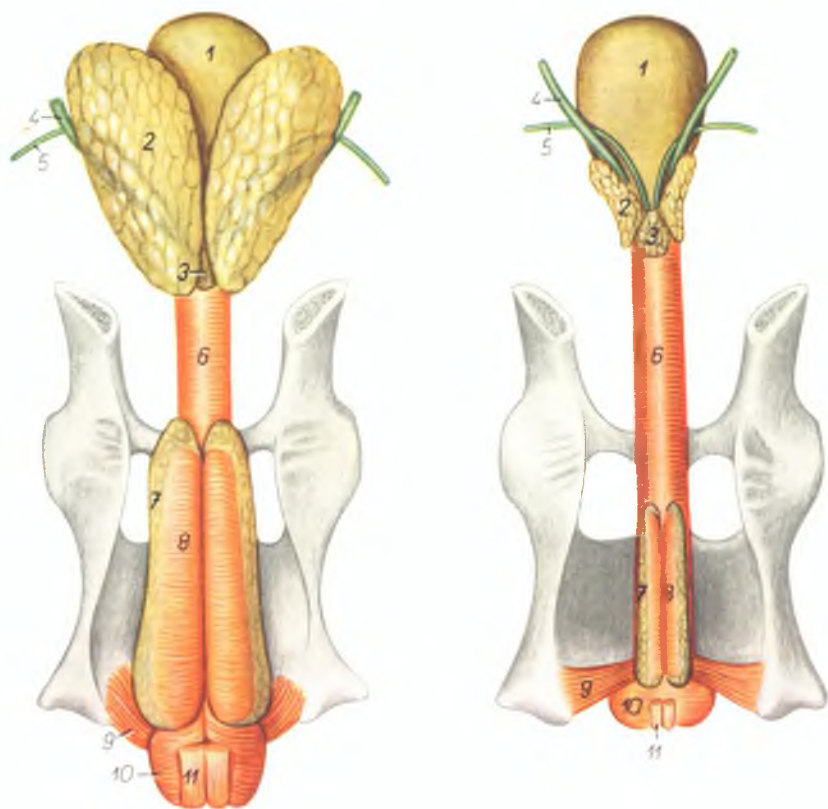
1. *m. tensor fasciae latae* — напрягатель широкой фасции
2. *m. sartorius* — портняжная мышца
3. *m. vastus medialis* — медиальная широкая мышца бедра
4. *m. rectus femoris* — прямая мышца бедра
5. *m. vastus lateralis* — латеральная широкая мышца бедра
6. *m. vastus intermedius* — промежуточная головка
7. *m. gracilis* — стройная мышца
8. *m. pectineus* — гребешковая мышца
9. *m. adductor femoris* — аддуктор бедра
10. *m. semimembranosus* — полуперепончатая мышца
11. *m. biceps femoris* — двуглавая мышца бедра
12. *m. semitendinosus* — полусухожильная мышца
13. *caput mediale m. gastrocnemii* — медиальная головка икроножной мышцы
14. *m. flexor digitalis pedis superficialis* — поверхностный сгибатель пальцев
15. *m. gastrocnemius lateralis* — латеральная головка икроножной мышцы

16. *os femoris* — бедренная кость
17. *patella* — коленная чашка
18. *n. saphenus* — нерв сафенус
19. *a. et v. femoralis* — бедренная артерия и вена
20. *n. ischiadicus* — седалищный нерв
21. *n. cutaneus surae plantaris* — плантарный кожный нерв голени

22. *ramus a. et v. circumflexae femoris medialis* — ветвь медиальной окружной бедренной артерии и вены
23. *a. et v. poplitea* — подколенная артерия и вена
24. *n. tibialis* — большеберцовый нерв
25. *n. fibularis* — малоберцовый нерв
26. *a. et v. saphena* — артерия и вена сафена

Половые органы хряка (слева) и кастрата (справа) - дорсальная поверхность

Рис. 113

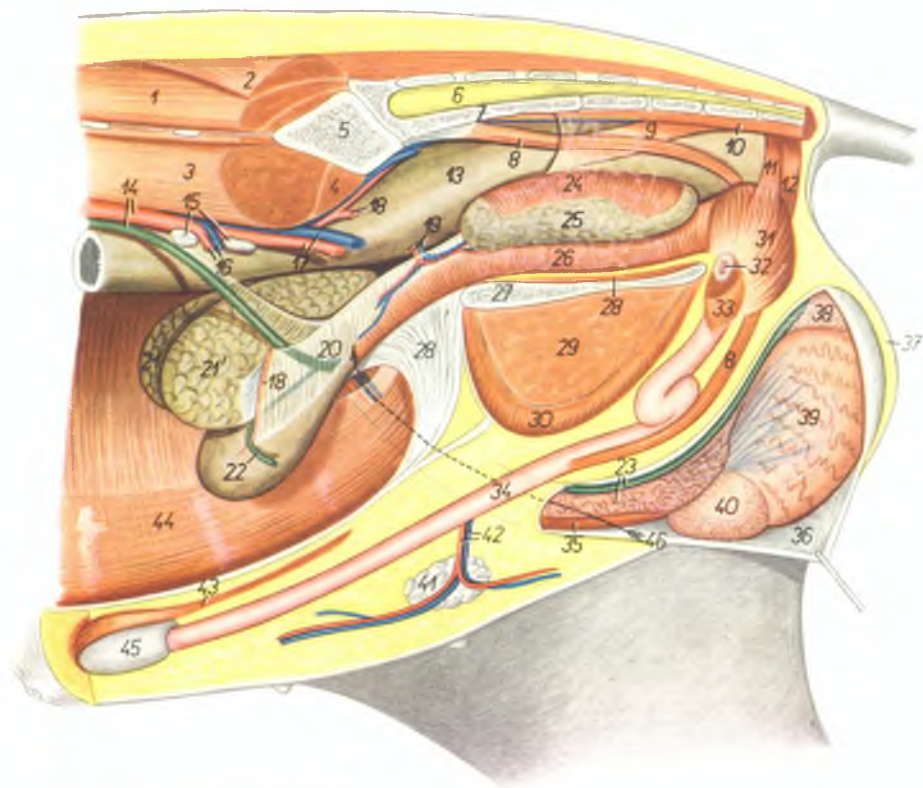


1. *vesica urinaria* — мочевой пузырь
2. *glandula vesiculosa (vesicula seminalis)* — пузырьковидная железа
3. *prostata* — предстательная железа
4. *ureter* — мочеточник
5. *ductus deferens* — семяпровод
6. *urethra (m. urethralis)* — мочеполая мышца
7. *glandula bulbourethralis* — луковичная железа
8. *m. ischioglandularis* — седалищнолуковичная мышца
9. *m. ischioavernosus* — седалищнокавернозная мышца
10. *m. bulbocavernosus* — луковичнокавернозная мышца
11. *m. retractor penis* — ретрактор полового члена

Газовые органы хряка *in situ* с левой стороны. Левая тазовая конечность и левая половина таза удалены

Рис. 114

1. *m. longissimus dorsi* — длинейшая мышца спины
2. *m. gluteus medius* — средняя ягодичная мышца
3. *m. psoas major* — большая поясничная мышца
4. *m. psoas minor* — малая поясничная мышца
5. *os ilium* — подвздошная кость
6. *medulla spinalis* — спинной мозг
7. *os sacrum* — крестцовая кость
8. *m. retractor penis* — ретрактор полового члена
9. *m. rectococcygeus* — мышца прямой кишки и хвоста
10. *mm. sacrococcygei ventrales* — опускатели хвоста
11. *m. sphincter ani externus — pars cranialis* — краниальная часть наружного сфинктера ануса
12. *m. sphincter ani externus — pars caudalis* — каудальная часть наружного сфинктера ануса
13. *ampulla recti* — ампулла прямой кишки
14. *aorta, ureter sinister* — аорта, левый мочеточник
15. *lpp. iliaci mediales* — медиальные подвздошные лимфатические узлы
16. *a. et v. spermatica interna (sinistra)* — левая внутренняя семенная артерия и вена
17. *a. et v. iliaca externa sinistra* — левая наружная подвздошная артерия и вена
18. *a. umbilicalis sinistra* — левая пупочная артерия
19. *a. et v. prostatica* — артерия и вена предстательной железы (у самок каудальная маточная артерия)
20. *lig. vesicae laterale* — латеральная связка мочевого пузыря
21. *21'. vesiculae seminales (glandulae vesiculosae)* — пузырьковидные железы
22. *ductus deferens sinister* — левый семяпровод
23. *funiculus spermaticus dexter* — правый семенной канатик
24. *m. ischioglandularis* — седилицнодуковичная мышца
25. *glandula bulbourethralis* — луковичная железа
26. *pars pelvina urethrae (m. urethralis)* — тазовая часть уретры (мочеполовая мышца)
27. *symphysis pelvis* — тазовое сращение
28. *m. obturator internus* — внутренняя задиррающая мышца
- 28'. *lig. vesicae medianum (lig. vesicoumbilicale)* — пузырнопупочная связка
29. *m. adductor femoris* — аддуктор бедра

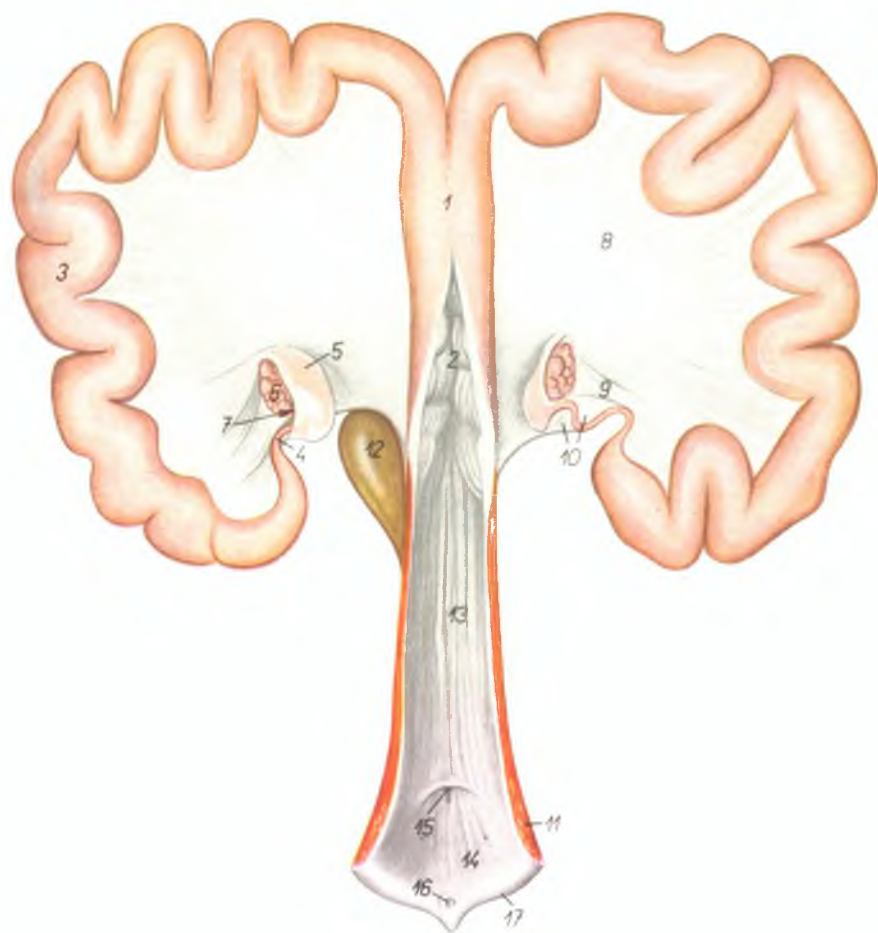


30. *m. gracilis* — стройная мышца
31. *m. bulbocavernosus* — луковичнокавернозная мышца
32. *crus penis (sinistrum)* — левая ножка полового члена
33. *m. ischioocavernosus* — седилицнокавернозная мышца
34. *penis* — половой член
35. *m. cremaster* — подниматель семенника
36. *processus vaginalis fasciae transversae et peritonei (tunica vaginalis communis)* — влагалищный отросток поперечной брюшной фасции и брюшины (общая влагалищная оболочка)
37. *scrotum* — мошонка
38. *cauda epididymidis* — хвост придатка семенника

39. *testis* — семенник
40. *caput epididymidis* — головка придатка семенника
41. *lpp. inguinales externi* — наружные паховые лимфатические узлы
42. *a. et v. pudenda externa* — наружная срамная артерия и вена
43. *m. praeputialis caudalis* — каудальная препуциальная мышца
44. *m. rectus abdominis* — прямая брюшная мышца
45. *diverticulum praeputii* — дивертикул препуции
46. *canalis inguinalis* — паховый канал

Половые органы свиньи - дорсальная поверхность

Рис. 115

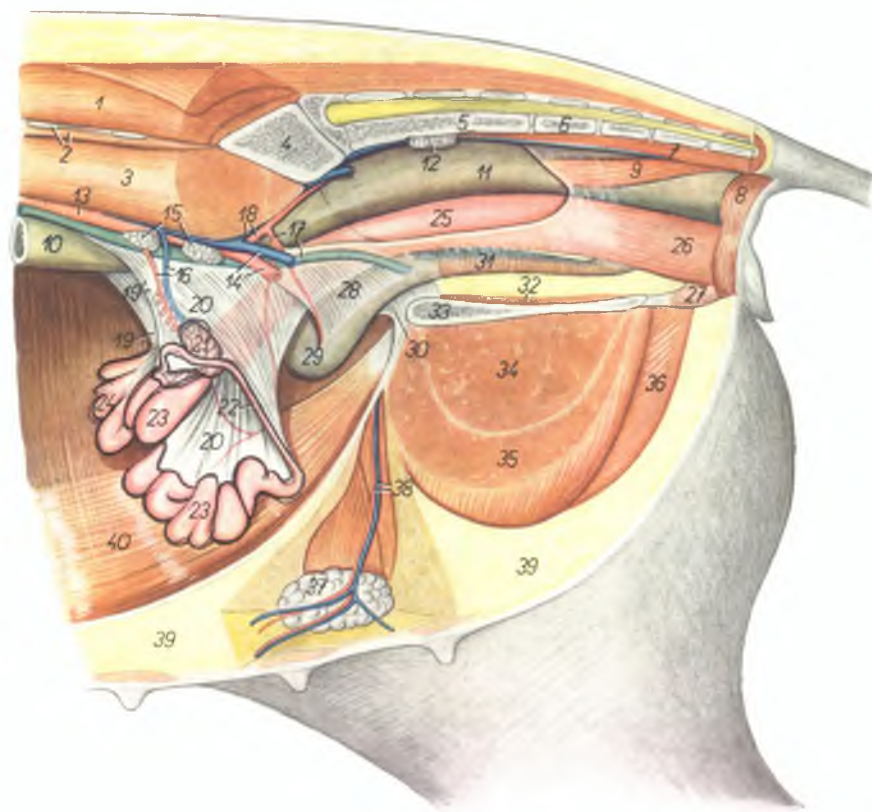


1. corpus uteri — тело матки
2. cervix uteri — шейка матки
3. cornu uteri — рог матки
4. oviductus — яйцепровод
5. infundibulum tubae — воронка яйцепровода
6. ovarium — яичник
7. bursa ovarii — яичниковая бурса
8. lig. latum uteri — широкая маточная связка
9. lig. ovarii proprium — специальная связка яичника
10. mesosalpinx — брыжейка яйцепровода
11. m. constrictor vulvae — сжиматель вульвы
12. vesica urinaria — мочевой пузырь
13. vagina — влагалище
14. vestibulum vaginae — преддверие влагалища
15. orificium urethrae externum — наружное отверстие уретры
16. clitoris — клитор
17. labium vulvae — срамная губа

Газовые органы свиноматки *in situ* с левой стороны. Левая тазовая конечность и левая половина таза удалены

Рис. 116

1. *m. longissimus dorsi* — длинейшая мышца спины
2. *processus costarius vertebrae lumbalis VI., m. quadratus lumborum* — поперечнореберный отросток VI поясничного позвонка, квадратная поясничная мышца
3. *m. psoas major* — большая поясничная мышца
4. *os ilium* — подвздошная кость
5. *os sacrum* — крестцовая кость
6. *vertebra coccygea I.* — первый хвостовой позвонок
7. *mm. sacrococcygei ventrales* — опускатели хвоста
8. *m. sphincter ani externus* — наружный сфинктер ануса
9. *m. rectococcygeus* — мышца прямой кишки и хвоста
10. *colon descendens* — нисходящее колено ободочной кишки
11. *ampulla recti* — ампулла прямой кишки
12. *lun. sacrales interni* — внутренние крестцовые лимфатические узлы
13. *aorta* — аорта
14. *a. et v. iliaca externa sinistra* — левая наружная подвздошная артерия и вена
15. *lun. iliaci mediales* — медиальные подвздошные лимфатические узлы
16. *a. et v. spermatica interna* — внутренняя семенная артерия и вена
17. *ureter sinister, a. umbilicalis sinistra* — левый мочеточник, левая пупочная артерия
18. *a. et v. iliaca interna sinistra* — левая внутренняя подвздошная артерия и вена
19. *mesovarium dextrum* — правая брыжейка яичника
- 19'. *mesovarium sinistrum* — левая брыжейка яичника
20. *lig. latum uteri* — широкая маточная связка
21. *ovarium sinistrum* — левый яичник
22. *oviductus sinister* — левый яйцепровод
23. *cornu uteri sinistrum* — левый рог матки
24. *cornu uteri dextrum* — правый рог матки
25. *vagina* — влагалище
26. *vestibulum vaginae* — преддверие влагалища
27. *crus clitoridis* — ножка клитора

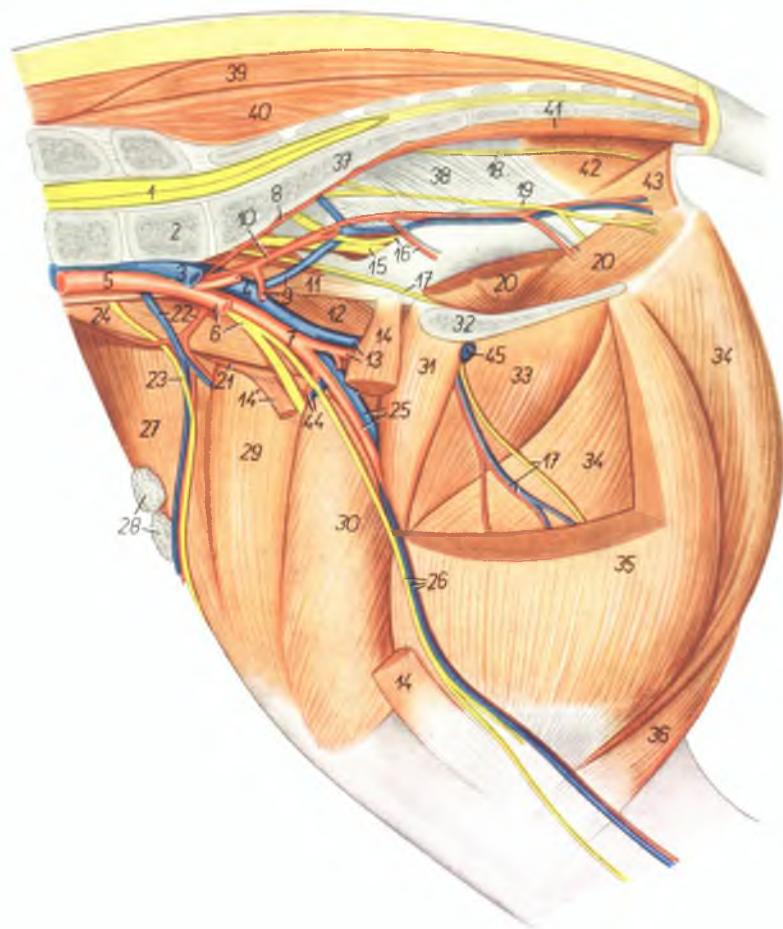


28. *lig. laterale vesicae* — латеральная связка мочевого пузыря
29. *vesica urinaria* — мочевой пузырь
30. *lig. vesicoumbilicale* — пупочнопузырная связка
31. *urethra* — мочеиспускательный канал
32. *m. obturator internus* — внутренняя запирающая мышца
33. *symphysis pelvis* — тазовое сращение
34. *m. adductor femoris* — аддуктор бедра

35. *m. gracilis* — стройная мышца
36. *m. semimembranosus* — полуперепончатая мышца
37. *lun. inguinales externi* — наружные паховые лимфатические узлы
38. *a. et v. pudenda externa* — наружная срамная артерия и вена
39. *corpus adiposum* — жир
40. *m. rectus abdominis* — прямая брюшная мышца

Газ и бедро свиньи - медиальная поверхность

Рис. 117



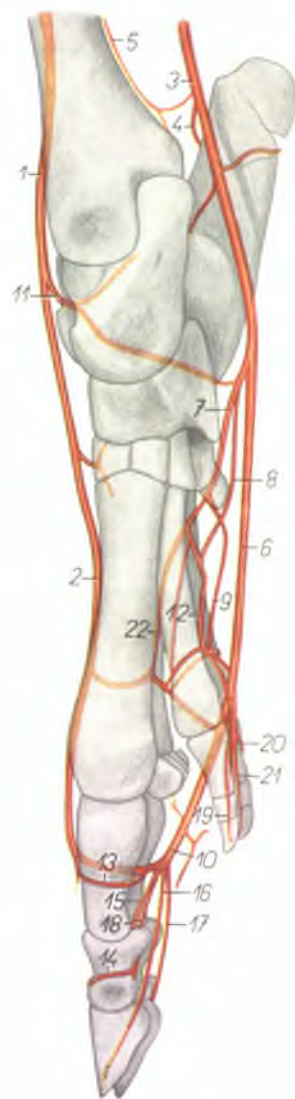
1. *medulla spinalis* — спинной мозг
2. *vertebra lumbalis VII.* — VII поясничный позвонок
3. *v. iliaca communis sinistra* — левая общая подвздошная вена
4. *v. iliaca communis dextra* — правая общая подвздошная вена
5. *aorta* — аорта

6. *a. iliaca externa sinistra, n. femoralis* — левая наружная подвздошная артерия, бедренный нерв
7. *a. iliaca externa dextra* — правая наружная подвздошная артерия
8. *a. sacralis media* — средняя крестцовая артерия
9. *a. umbilicalis, v. iliaca interna* — пупочная артерия, внутренняя подвздошная вена

10. *a. iliaca interna* — внутренняя подвздошная артерия
11. *m. psoas minor* — малая поясничная мышца
12. *m. iliacus medialis* — медиальная подвздошная мышца
13. *a. et v. profunda femoris* — глубокая бедренная артерия и вена
- 14., 14'. *m. sartorius* — портяжная мышца
15. *n. ischiadicus* — седалищный нерв
16. *a. prostatica, n. gluteus caudalis* — артерия предстательной железы, каудальный ягодичный нерв
17. *n. obturatorius, ramus a. et v. profundae femoris* — запирательный нерв, ветвь глубокой бедренной артерии и вены
18. *n. rectalis caudalis* — каудальный нерв прямой кишки
19. *n. pudendus* — срамной нерв
20. *m. obturator internus* — внутренняя запирательная мышца
21. *m. iliacus lateralis* — латеральная подвздошная мышца
22. *a. et v. circumflexa ilium profunda* — глубокая окружная подвздошная артерия и вена
23. *n. cutaneus femoris lateralis* — латеральный кожный нерв бедра
24. *m. psoas major* — большая поясничная мышца
25. *a. et v. femoralis* — бедренная артерия и вена
26. *a., v. et n. saphenus* — артерия, вена и нерв сафены
27. *m. tensor fasciae latae* — напрягатель широкой фасции
28. *lmm. subiliaci laterales* — латеральные надколенные лимфатические узлы
29. *m. rectus femoris* — прямая бедренная мышца
30. *m. vastus medialis* — медиальная широкая мышца
31. *m. pectineus* — гребешковая мышца
32. *symphysis pelvis* — тазовое сращение
33. *m. adductor femoris* — аддуктор бедра
34. *m. semimembranosus* — полусухожильная мышца
35. *m. gracilis* — стройная мышца
36. *m. semitendinosus* — полусухожильная мышца
37. *os sacrum* — крестцовая кость
38. *lig. sacrospinotuberale* — широкая тазовая связка
39. *m. gluteus medius* — средняя ягодичная мышца
40. *m. multifidus* — многораздельная мышца
41. *mm. sacrocoxygei centrales* — опускатели хвоста
42. *m. coccygeus* — хвостовая мышца
43. *m. levator ani* — подниматель ануса
44. *a. et v. femoris cranialis* — краниальная бедренная артерия и вена
45. *v. pudenda externa* — наружная срамная вена

Скелетография артерий конца тазовой конечности свиньи –
медialная поверхность

Рис. 118

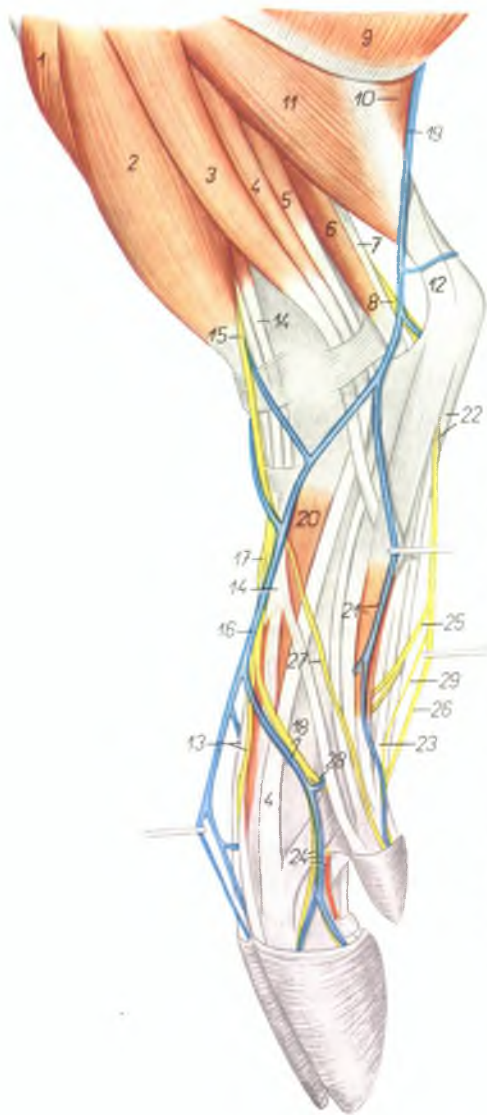

1. *a. tibialis anterior* – передняя большеберцовая артерия
2. *a. metatarsalis dorsalis III* – III дорсальная плюсневая артерия
3. *a. saphena* – артерия сафена
4. *a. tarsalis lateralis* – латеральная заплюсневая артерия
5. *a. tibialis posterior* – задняя большеберцовая артерия
6. *a. metatarsalis plantaris superficialis III.* – III поверхностная плантарная плюсневая артерия
7. *a. plantaris lateralis* – плантарная латеральная артерия
8. *a. plantaris medialis* – плантарная медиальная артерия
9. *a. metatarsalis plantaris profunda IV.* – IV глубокая плантарная плюсневая артерия
10. *a. digitalis pedis communis III.* – III общая пальцевая артерия
11. *a. perforans tarsi* – прободающая заплюсневая артерия

12. *a. metatarsalis plantaris profunda II.* – II глубокая плантарная плюсневая артерия
13. *ramus phalangis proximalis* – ветвь проксимальной фаланги
14. *ramus phalangis mediae* – ветвь средней фаланги
15. *a. digiti III. lateralis* – латеральная артерия III пальца
16. *a. digiti III. medialis* – медиальная артерия III пальца
17. *a. digiti IV. lateralis* – латеральная артерия IV пальца
18. *a. digiti IV. medialis* – медиальная артерия IV пальца
19. *a. digiti II. medialis* – медиальная артерия II пальца
20. *a. digiti V. lateralis* – латеральная артерия V пальца
21. *a. digiti V. medialis* – медиальная артерия V пальца
22. *a. metatarsalis plantaris profunda III.* – III глубокая плантарная плюсневая артерия

Мышцы, нервы и сосуды голени и конца конечности свиньи - латеральная поверхность

Рис. 119



1. *m. tibialis anterior* — передняя большеберцовая мышца
2. *m. fibularis tertius* — третья малоберцовая мышца
3. *m. fibularis longus* — длинная малоберцовая мышца
4. *m. extensor digiti IV. pedis proprius* — специальный разгибатель IV пальца
5. *m. extensor digiti V. pedis proprius* — специальный разгибатель V пальца
6. *m. flexor hallucis longus* — длинный сгибатель большого пальца
7. *m. tibialis posterior* — задняя большеберцовая мышца
8. *n. tibialis* — большеберцовый нерв
9. *m. biceps femoris* — двуглавая мышца бедра
10. *m. gastrocnemius lateralis* — латеральная головка икропояжной мышцы
11. *m. soleus* — пяточная мышца
12. *tendo m. tricipitis surae (tendo Achillis)* — сухожилие трехглавой мышцы голени
13. *m. extensor digiti III. et IV., n. digitalis dorsalis communis III.* — разгибатель III и IV пальцев, III общий дорсальный пальцевый нерв
14. *m. extensor digiti II. et V.* — разгибатель II и V пальцев
15. *n. fibularis superficialis* — поверхностный малоберцовый нерв
16. *v. metatarsalis dorsalis III.* — III дорсальная плюсневая вена

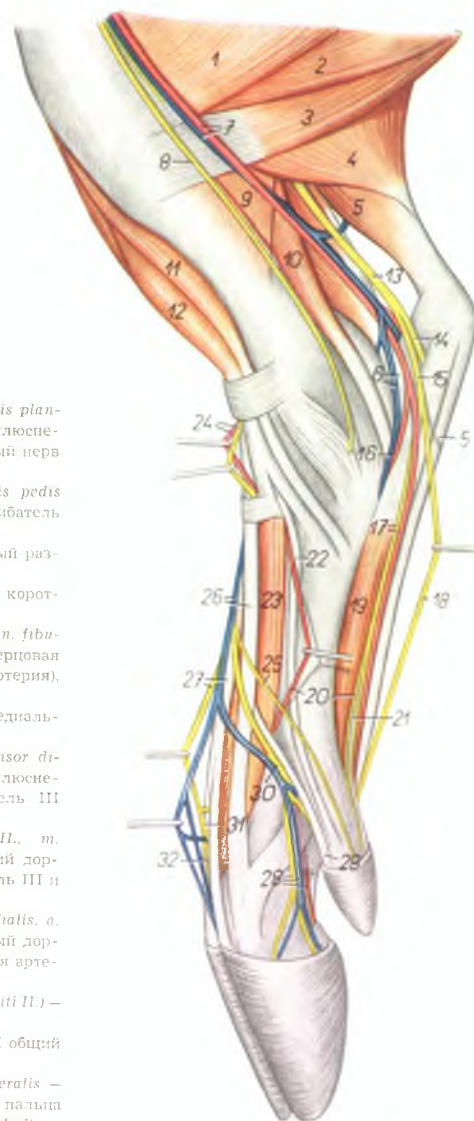
17. *n. digitalis dorsalis communis II.* — II общий дорсальный пальцевый нерв
18. *v. metatarsalis dorsalis IV., n. digitalis dorsalis communis IV.* — IV дорсальная плюсневая вена, IV общий дорсальный пальцевый нерв
19. *v. saphena parva (lateralis)* — латеральная вена сафена
20. *m. extensor digitalis pedis brevis* — короткий разгибатель пальцев
21. *v. metatarsalis plantaris V., m. interosseus V.* — V плантарная плюсневая вена, V межкостная мышца
22. *m. flexor digitalis pedis superficialis, n. plantaris lateralis* — поверхностный сгибатель пальцев, латеральный плантарный нерв
23. *ramus digiti V., m. flexoris digitalis pedis profundus* — глубокий пальцевый сгибатель (ветвь к V пальцу)
24. *n. digitalis dorsalis proprius IV. lateralis, a. et v. digiti IV. lateralis* — латеральный дорсальный нерв IV пальца, латеральная артерия и вена IV пальца
25. *ramus muscularis* — мышечная ветвь
26. *n. digitalis plantaris communis IV.* — IV плантарный пальцевый нерв
27. *n. digitalis dorsalis V. lateralis* — латеральный дорсальный нерв V пальца
28. *n. digitalis dorsalis proprius V. medialis* — медиальный дорсальный нерв V пальца
29. *n. digitalis plantaris V. lateralis* — латеральный плантарный нерв V пальца

Мышцы, нервы и сосуды голени и конца конечности свиньи - медиальная поверхность

Рис. 120

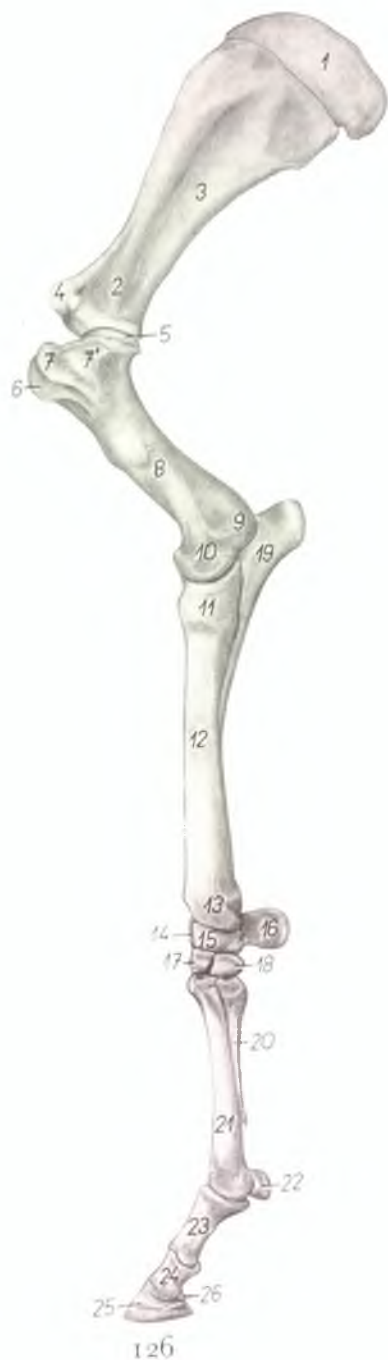1. *m. gracilis* — стройная мышца
2. *m. semimembranosus* — полуперепончатая мышца
3. *m. semitendinosus* — полусухожильная мышца
4. *m. gastrocnemius medialis* — медиальная головка икроножной мышцы
5. *m. flexor digitalis pedis superficialis* — поверхностный сгибатель пальцев
6. *m. flexor hallucis longus, v. metatarsalis plantaris profunda II.* — длинный сгибатель большого пальца, II глубокая плантарная плюснавая вена
7. *a. et v. saphena* — артерия и вена сафена
8. *n. saphenus* — нерв сафенус
9. *m. popliteus* — подколенная мышца
10. *m. flexor digitalis pedis longus* — длинный сгибатель пальцев
11. *m. tibialis anterior* — передняя большеберцовая мышца
12. *m. fibularis tertius* — третья малоберцовая мышца
13. *n. tibialis* — большеберцовый нерв
14. *n. plantaris lateralis* — латеральный плантарный нерв
15. *n. plantaris medialis* — медиальный плантарный нерв
16. *a. metatarsalis plantaris profunda II.* — II глубокая плантарная плюснавая артерия
17. *a. metatarsalis plantaris superficialis III., n. digitalis plantaris communis II.* — III поверхностная плантарная плюснавая артерия, II плантарный общий пальцевый нерв
18. *n. digitalis plantaris communis III.* — III плантарный общий пальцевый нерв
19. *m. interosseus pedis II.* — II межкостная мышца

20. *a. metatarsalis dorsalis III., n. digitalis plantaris II. medialis* — III дорсальная плюснавая артерия, медиальный плантарный нерв II пальца
21. *ramus digiti II. m. flexoris digitalis pedis profundi* — глубокий пальцевый сгибатель (ветвь ко II пальцу)
22. *m. extensor hallucis longus* — длинный разгибатель большого пальца
23. *m. extensor digiti pedis brevis* — короткий разгибатель пальцев
24. *a. tibialis anterior (a. dorsalis pedis), n. fibularis profundus* — передняя большеберцовая артерия (дорсальная заплюснавая артерия), глубокий малоберцовый нерв
25. *n. digitalis dorsalis II. medialis* — медиальный дорсальный нерв II пальца
26. *r. metatarsalis dorsalis III., m. extensor digiti III. proprius* — III дорсальная плюснавая вена, специальный разгибатель III пальца
27. *n. digitalis dorsalis communis III., m. extensor digiti III. et IV.* — III общий дорсальный пальцевый нерв, разгибатель III и IV пальцев
28. *n. digitalis dorsalis proprius III. medialis, a. et v. digiti III. medialis* — медиальный дорсальный нерв III пальца, медиальная артерия и вена III пальца
29. *m. extensor digiti II. et V. (ramus digiti II.)* — разгибатель II и V пальцев
30. *n. digitalis dorsalis communis II.* — II общий дорсальный пальцевый нерв
31. *n. digitalis dorsalis proprius III. lateralis* — латеральный дорсальный нерв III пальца
32. *n. digitalis dorsalis proprius IV. medialis* — медиальный дорсальный нерв IV пальца



Скелет грудной конечности лошади - медиальная поверхность

Рис. 121

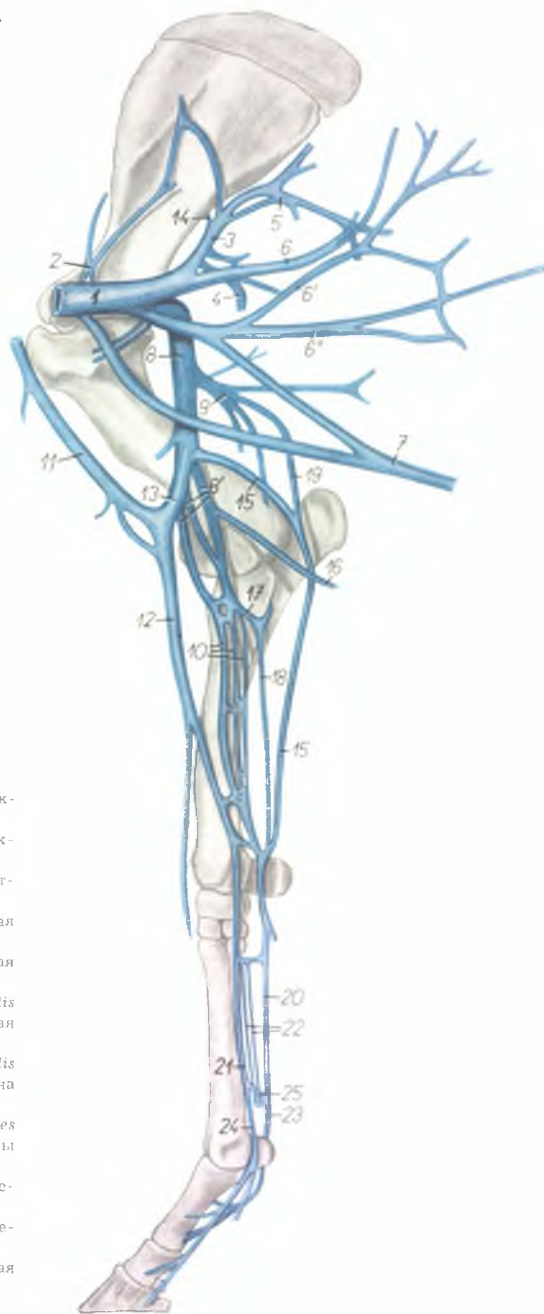


1. *cartilago scapulae* — лопаточный хрящ
2. *collum scapulae* — шейка лопатки
3. *fossa subscapularis* — подлопаточная ямка
4. *tuberculum supraglenoidale* — бугор лопатки
5. *caput humeri* — головка плечевой кости
6. *tuberculum intermedium* — средний блоковой бугорок
7. *tuberculum minus humeri* — малый бугор плечевой кости
8. *corpus humeri* — тело плечевой кости
9. *epicondylus medialis* — медиальный надмыщелок
10. *condylus humeri* — блок плечевой кости (мыщелок)
11. *caput radii* — головка лучевой кости
12. *corpus radii* — тело лучевой кости
13. *trochlea radii* — блок лучевой кости
14. *os carpi intermedium (os lunatum)* — промежуточная кость запястья
15. *os carpi radiale (os scaphoideum)* — лучевая кость запястья

16. *os carpi accessorium (os pisiforme)* — добавочная кость запястья
17. *os carpal III. (os capitatum)* — третья кость запястья
18. *os carpal II. (os trapezoidum)* — вторая кость запястья
19. *olecranon* — локтевой отросток
20. *os metacarpale II.* — вторая пястная кость
21. *os metacarpale III.* — третья пястная кость
22. *os sesamoideum phalangis proximalis* — сезамовидная кость проксимальной фаланги
23. *phalanx proximalis (os compeedale)* — проксимальная фаланга
24. *phalanx media (os coronate)* — средняя фаланга
25. *phalanx distalis (os ungulare)* — дистальная фаланга
26. *os sesamoideum phalangis distalis* — сезамовидная кость дистальной фаланги

Вены грудной конечности лошади (по В. Старостину) -
медиальная поверхность

Рис. 122

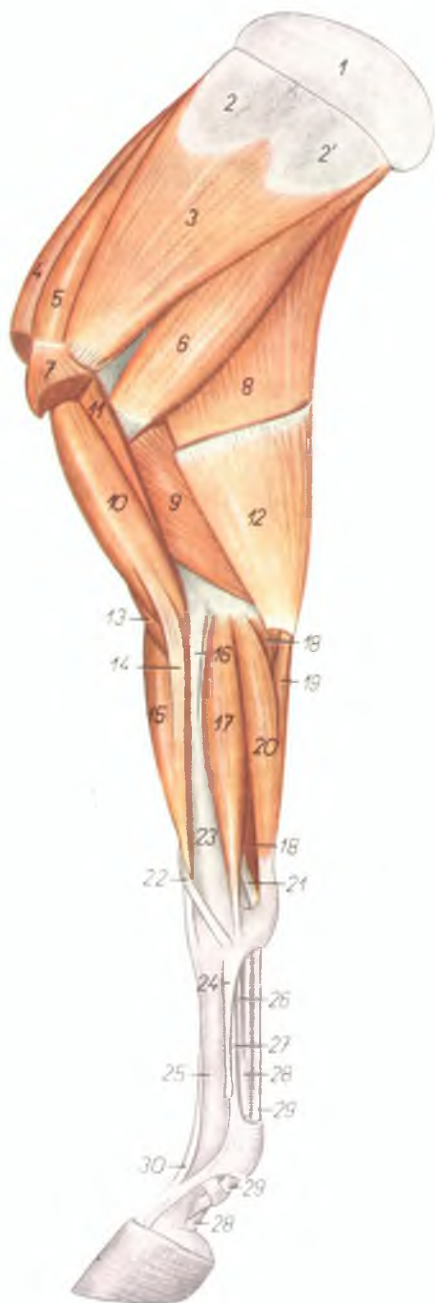


1. *v. axillaris* — подмышечная вена
2. *v. thoracoacromialis* — грудоакромиальная вена
3. *v. subscapularis* — подлопаточная вена
4. *v. circumflexa humeri lateralis* — латеральная окружная вена плеча
5. *v. m. tricipitis* — вена трехглавой мышцы плеча
6. 6', 6'' *vv. thoracodorsales* — дорсальные грудные вены
7. *v. thoracica externa* — наружная грудная вена
- 8., 8' *vv. brachiales* — плечевые вены
9. *v. profunda brachii* — глубокая плечевая вена
10. *vv. medianae* — срединные вены
11. *v. cephalica humeri* — подкожная вена плеча
12. *v. cephalica antebrachii* — подкожная вена предплечья
13. *v. mediana cubiti* — соединительная ветвь подкожной вены плеча
14. *v. circumflexa scapulae* — окружная вена лопатки

15. *v. collateralis ulnaris* — коллатеральная локтевая вена
16. *v. ulnaris superficialis* — поверхностная локтевая вена
17. *v. interossea communis* — общая межкостная вена
18. *v. interossea volaris* — межкостная волярная вена
19. *v. ulnaris recurrens* — локтевая возвратная вена
20. *v. metacarpalis superficialis volaris lateralis* — латеральная поверхностная волярная вена пясти
21. *v. metacarpalis superficialis volaris medialis* — медиальная поверхностная волярная вена пясти
22. *vv. metacarpales volares profundae mediales* — медиальные глубокие волярные вены пясти
23. *v. digitalis lateralis* — латеральная пальцевая вена
24. *v. digitalis medialis* — медиальная пальцевая вена
25. *arcus venosus volaris* — волярная венозная дуга

Мышцы грудной конечности лошади - медиальная поверхность

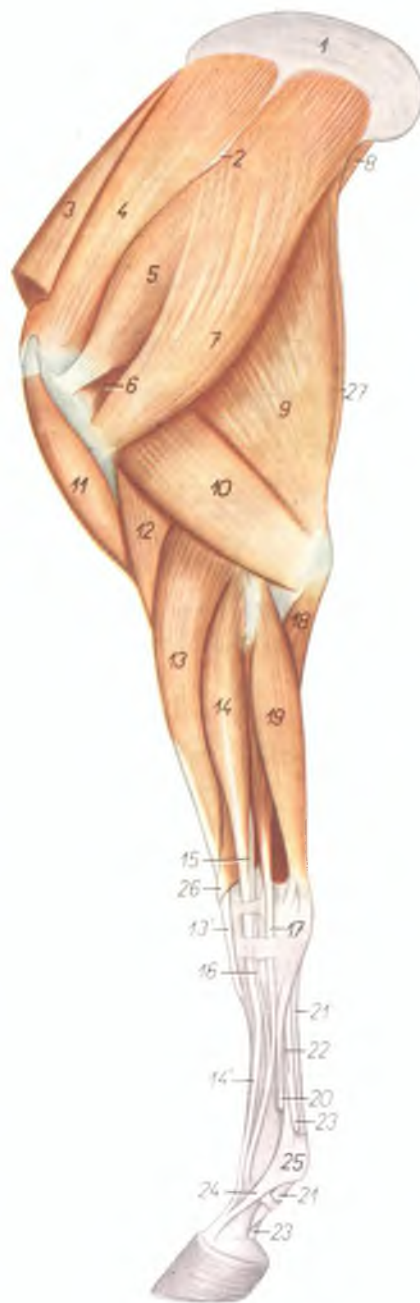Рис. 123



1. *cartilago scapulae* — лопаточный хрящ
2. 2'. *facies serratae scapulae* — зубчатая поверхность лопатки
3. *m. subscapularis* — подлопаточная мышца
4. *pars praescapularis m. pectoralis profundi* — предлопаточная часть глубокой грудной мышцы
5. *m. supraspinatus* — предостная мышца
6. *m. teres major* — большая круглая мышца
7. *pars humeralis m. pectoralis profundi* — плечевая часть глубокой грудной мышцы
8. *caput longum m. tricipitis brachii* — длинная головка трехглавой мышцы плеча
9. *caput mediale m. tricipitis brachii* — медиальная головка трехглавой мышцы плеча
10. *m. biceps brachii* — двуглавая мышца плеча
11. *m. coracobrachialis* — коракоидоплечевая мышца
12. *m. tensor fasciae antebrachii* — напрягатель фасции предплечья
13. *m. brachialis* — плечевая мышца
14. *lacertus fibrosus* — сухожильный тяж
15. *m. extensor carpi radialis* — лучевой разгибатель запястья
16. *lig. collaterale mediale cubiti* — медиальная боковая связка локтевого сустава
17. *m. flexor carpi radialis* — лучевой сгибатель запястья
18. *m. flexor digitalis superficialis* — поверхностный сгибатель пальца
19. *caput ulnare m. flexoris carpi ulnaris* — локтевая головка локтевого сгибателя запястья
20. *caput humerale m. flexoris carpi ulnaris* — плечевая головка локтевого сгибателя запястья
21. *caput tendineum m. flexoris digitalis superficialis* — сухожильная головка поверхностного сгибателя пальца
22. *m. abductor pollicis longus* — длинный абдуктор большого пальца
23. *radius* — лучевая кость
24. *os metacarpale II.* — II пястная кость
25. *os metacarpale III.* — III пястная кость
26. *caput tendineum m. flexoris digitalis profundi* — сухожильная головка глубокого сгибателя пальца
27. *m. interosseus medius* — средняя межкостная мышца
28. *tendo m. flexoris digitalis profundi* — сухожилие глубокого сгибателя пальца
29. *tendo m. flexoris digitalis superficialis* — сухожилие поверхностного сгибателя пальца
30. *m. extensor digitalis communis* — общий пальцевый разгибатель

Мышцы грудной конечности лошади - латеральная поверхность

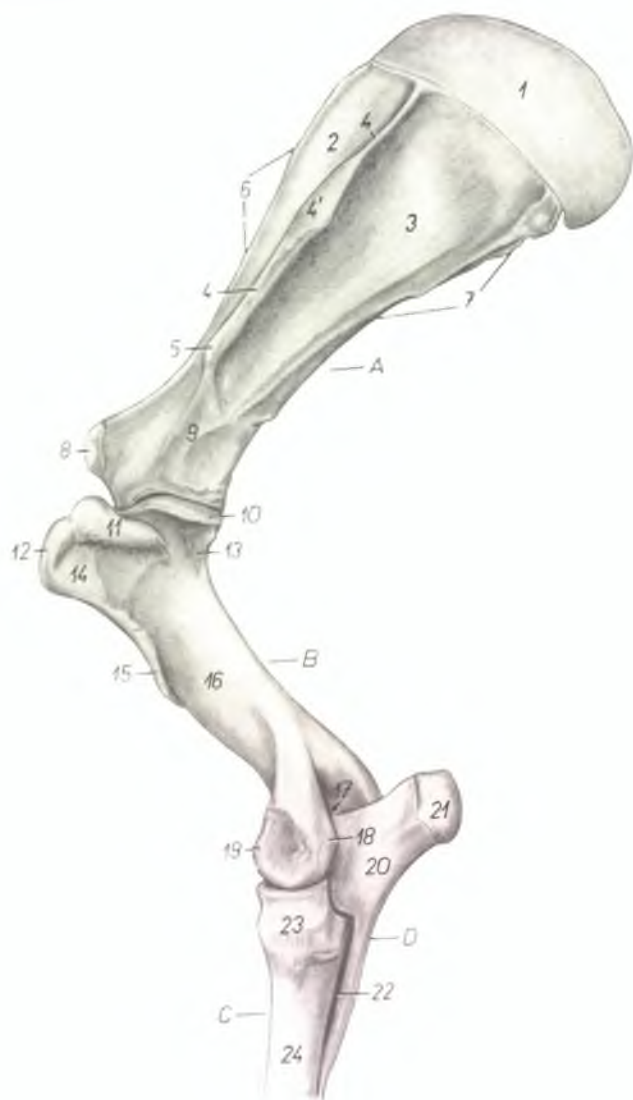Рис. 124



1. *cartilago scapulae* — лопаточный хрящ
2. *tuber spinae scapulae* — бугор лопаточной ости
3. *pars praescapularis* *mi. pectoralis profundus* — предлопаточная часть глубокой грудной мышцы
4. *m. supraspinatus* — предостная мышца
5. *m. infraspinatus* — заостная мышца
6. *m. teres minor* — малая круглая мышца
7. *m. deltoideus* — дельтовидная мышца
8. *m. teres major* — большая круглая мышца
9. *caput longum* *mi. tricipitis brachii* — длинная головка трехглавой мышцы плеча
10. *caput laterale* *mi. tricipitis brachii* — латеральная головка трехглавой мышцы плеча
11. *m. biceps brachii* — двуглавая мышца плеча
12. *m. brachialis* — плечевая мышца
13. *m. extensor carpi radialis* — лучевой разгибатель запястья
14. *m. extensor digitalis communis* — общий пальцевый разгибатель
15. *m. Thierneßi* — локтевая головка (рудимент разгибателя II пальца)
16. *m. Philippi* — лучевая головка (рудимент разгибателя IV пальца)
17. *m. extensor digitalis lateralis* — боковой разгибатель пальца
18. *caput ulnare* *mi. flexoris digitalis profundus* — локтевая головка глубокого сгибателя пальца
19. *m. extensor carpi ulnaris* — локтевой разгибатель запястья
20. *os metacarpale IV.* — IV пястная кость
21. *m. flexor digitalis superficialis* — поверхностный сгибатель пальца
22. *caput tendineum* *mi. flexoris digitalis profundus* — сухожильная головка глубокого сгибателя пальца
23. *m. flexor digitalis profundus (tendo)* — глубокий сгибатель пальца (сухожилие)
24. *ramus extensorius* *mi. interossei medii* — ветвь межкостной мышцы к сухожилию разгибателя пальца
25. *fascia compedis volaris proximalis* — проксимальная волярная связка путового сустава
26. *m. abductor pollicis longus* — длинный абдуктор большого пальца
27. *m. tensor fasciae antebrachii* — напрягатель фасции предплечья

Скелет проксимального отдела грудной конечности лошади - латеральная поверхность

Рис. 125

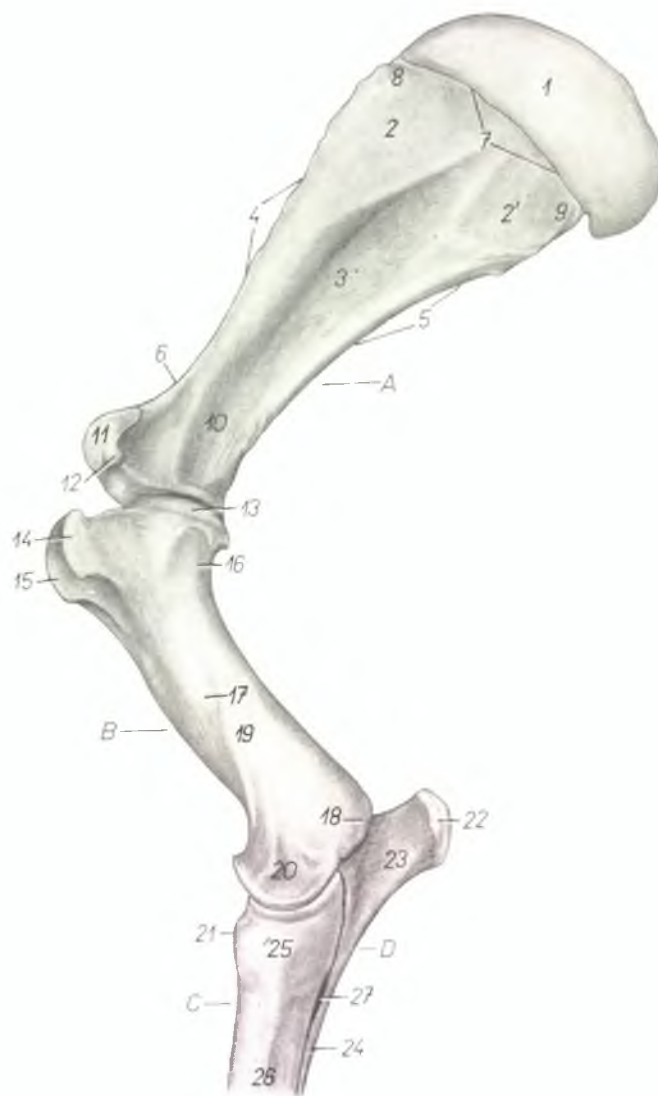


A. *scapula* — лопатка
 B. *humerus* — плечевая кость
 C. *radius* — лучевая кость
 D. *ulna* — локтевая кость

1. *cartilago scapulae* — лопаточный хрящ
2. *fossa supraspinata* — предостная ямка
3. *fossa infraspinata* — заостная ямка
4. *spina scapulae* — ость лопатки
- 4'. *tuber spinae scapulae* — бугор лопаточной ости
5. *acromion (rudiment)* — акромис
6. *margo cranialis* — краниальный край
7. *margo caudalis* — каудальный край
8. *tuberculum supraglenoidale* — бугор лопатки
9. *collum scapulae* — шейка лопатки
10. *caput humeri* — головка плечевой кости
11. *pars caudalis tuberculi majoris* — задний отдел большого бугра
12. *pars cranialis tuberculi majoris* — передний отдел большого бугра
13. *collum humeri* — шейка плечевой кости
14. *tuberositas (facies) m. infraspinati* — шероховатость для заостной мышцы
15. *tuberositas deltoidea* — дельтовидная шероховатость
16. *corpus humeri (sulcus m. brachialis)* — тело плечевой кости
17. *fossa olecrani* — локтевая ямка
18. *epicondylus lateralis* — латеральный надмыщелок
19. *condylus humeri* — блок плечевой кости (мышцелок)
20. *olecranon* — локтевой отросток
21. *tuber olecrani* — локтевой бугор
22. *spatium interosseum antebrachii* — межкостное пространство костей предплечья
23. *caput radii* — головка лучевой кости
24. *corpus radii* — тело лучевой кости

Скелет проксимального отдела грудной конечности лошади - медиальная поверхность

Рис. 126

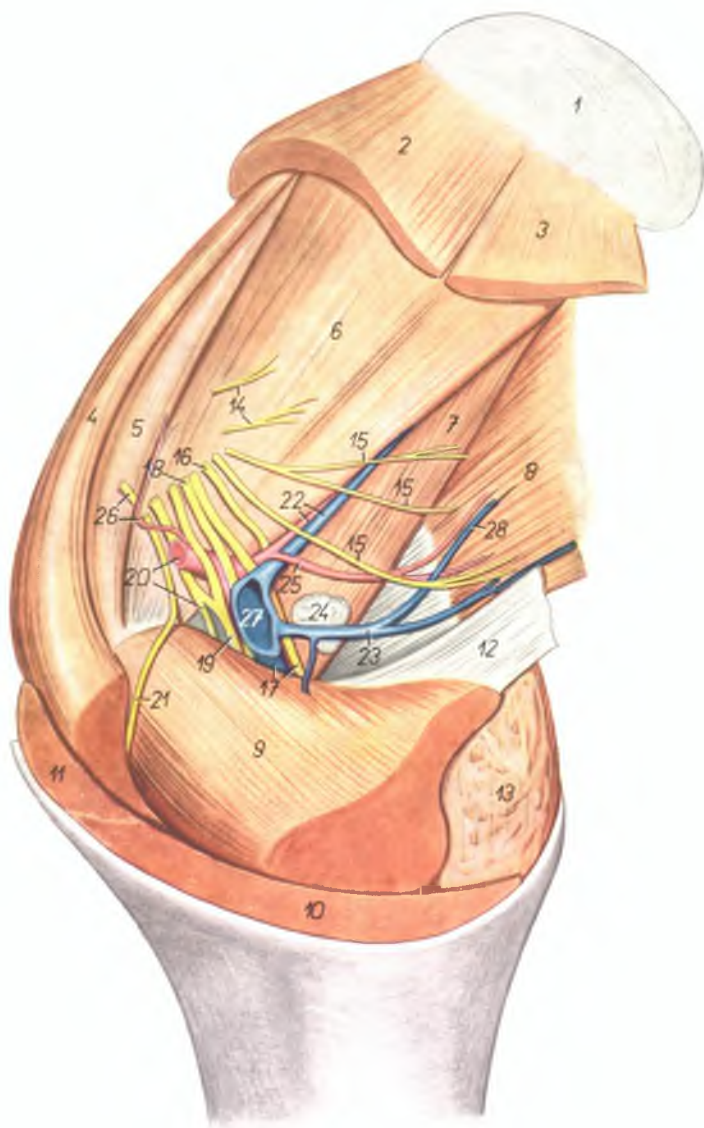


1. *cartilago scapulae* — лопаточный хрящ
- 2., 2'. *facies serratae* — зубчатая поверхность
3. *fossa subscapularis* — подлопаточная ямка
4. *margo cranialis* — краниальный край
5. *margo caudalis* — каудальный край
6. *incisura scapulae* — вырезка лопатки
7. *margo dorsalis* — основание лопатки (дорсальный край)
8. *angulus cranialis* — краниальный угол
9. *angulus caudalis* — каудальный угол
10. *collum scapulae* — шейка лопатки
11. *tuberculum supraglenoidale* — бугор лопатки
12. *processus coracoideus* — клювовидный отросток
13. *caput humeri* — головка плечевой кости
14. *pars cranialis tuberculi minoris* — медиальный бугор
15. *tuberculum intermedium* — межблоковый бугор
16. *collum humeri* — шейка плечевой кости
17. *tuberositas teres* — округлая шероховатость
18. *epicondylus medialis* — медиальный надмыщелок
19. *corpus humeri* — тело плечевой кости
20. *condylus humeri* — блок плечевой кости (мыщелок)
21. *tuberositas radii* — шероховатость лучевой кости
22. *tuber olecrani* — локтевой бугор
23. *olecranon* — локтевой отросток
24. *corpus ulnae* — тело локтевой кости
25. *caput radii* — головка лучевой кости
26. *corpus radii* — тело лучевой кости
27. *spatium interosseum antebrachii* — межкостное пространство костей предплечья
- 28.

- A. *scapula* — лопатка
 B. *humerus* — плечевая кость
 C. *radius* — лучевая кость
 D. *ulna* — локтевая кость

Мышцы, нервы и сосуды плеча лошади - медиальная поверхность. 1-ый слой

Рис. 127



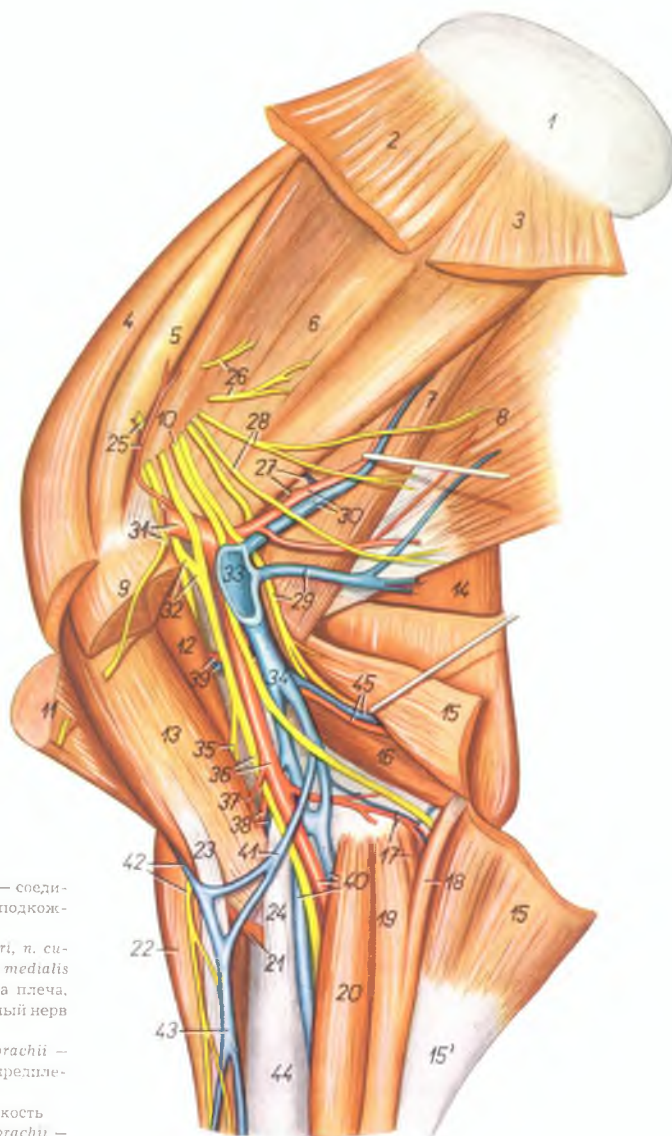
1. *cartilago scapulae* — лопаточный хрящ
2. *m. serratus ventralis cervicis* — вентральная зубчатая мышца, шейная часть
3. *m. serratus ventralis thoracis* — вентральная зубчатая мышца, грудная часть
4. *pars praescapularis m. pectoralis profundi* — предлопаточная часть глубокой грудной мышцы
5. *m. supraspinatus* — предостная мышца
6. *m. subscapularis* — подлопаточная мышца
7. *m. teres major* — большая круглая мышца
8. *m. latissimus dorsi* — широчайшая мышца спины
9. *pars humeralis m. pectoralis profundi* — плечевая часть глубокой грудной мышцы
10. *pars sternocostalis m. pectoralis superficialis* — предплечная часть поверхностной грудной мышцы
11. *pars claviculalis m. pectoralis superficialis* — плечевая часть поверхностной грудной мышцы
12. *lacertus axillaris* — подмышечная сухожильная пластинка
13. *m. tensor fasciae antebrachii* — напрягатель фасции предплечья
14. *nn. subscapulares* — подлопаточные нервы
15. *nn. pectorales caudales* — каудальные грудные нервы
16. *n. axillaris* — подмышечный нерв
17. *n. radialis, v. brachialis* — лучевой нерв, плечевая вена
18. *n. ulnaris* — локтевой нерв
19. *n. medianus et n. musculocutaneus* — срединный нерв, мышечнокожный нерв
20. *a. axillaris, ramus muscularis proximalis* — подмышечная артерия, проксимальная мышечная ветвь
21. *n. pectoralis cranialis* — краниальный грудной нерв
22. *a. et v. subscapularis* — подлопаточная артерия и вена
23. *v. thoracica externa* — наружная грудная вена
24. *lnn. axillares* — подмышечные лимфоузлы
25. *a. thoracodorsalis* — дорсальная грудная артерия
26. *a. thoracoacromialis, n. supraclavicularis* — грудоакромальная артерия, надлопаточный нерв
27. *v. axillaris* — подмышечная вена
28. *v. thoracodorsalis* — дорсальная грудная вена

Мышцы, нервы и сосуды плеча лошади - медиальная поверхность. 2-ой слой

Рис. 128

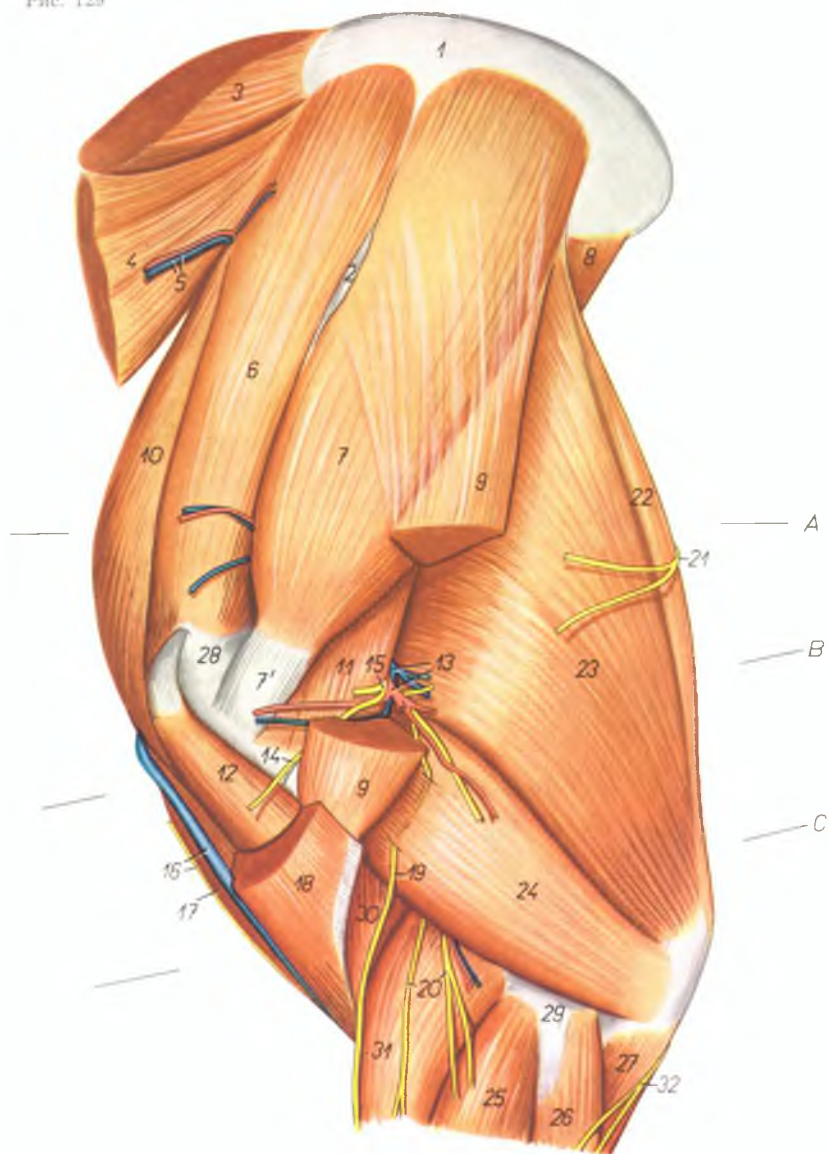
1. *cartilago scapulae* — лопаточный хрящ
2. *m. serratus ventralis cervicis* — вентральная зубчатая мышца, шейная часть
3. *m. serratus ventralis thoracis* — вентральная зубчатая мышца, грудная часть
4. *pars praescapularis m. pectoralis profundi* — предлопаточная часть глубокой грудной мышцы
5. *m. supraspinatus* — предостная мышца
6. *m. subscapularis* — подлопаточная мышца
7. *m. teres major* — большая круглая мышца
8. *m. latissimus dorsi* — широчайшая мышца спины
9. *pars humeralis m. pectoralis profundi* — плечевая часть глубокой грудной мышцы
10. *n. ulnaris* — локтевой нерв
11. *m. brachiocephalicus* — плечеголовная мышца
12. *m. coracobrachialis* — коракоидплечевая мышца
13. *m. biceps brachii* — двуглавая мышца плеча
14. *caput longum m. tricipitis brachii* — длинная головка трехглавой мышцы плеча
15. *m. tensor fasciae antebrachii* — напрягатель фасции предплечья
- 15'. *fascia antebrachii* — фасция предплечья
16. *caput mediale m. tricipitis brachii* — медиальная головка трехглавой мышцы плеча
17. *m. flexor digitorum superficialis, a. et v. collateralis ulnaris* — поверхностный сгибатель пальцев, коллатеральная локтевая артерия и вена
18. *caput ulnare m. flexoris carpi ulnaris* — локтевая головка локтевого сгибателя запястья
19. *caput humerale m. flexoris carpi ulnaris* — плечевая головка локтевого сгибателя запястья
20. *m. flexor carpi radialis* — лучевой сгибатель запястья
21. *m. brachialis* — плечевая мышца
22. *m. extensor carpi radialis* — лучевой разгибатель запястья
23. *lacertus fibrosus* — фиброзный тяж
24. *lig. collaterale mediale cubiti* — медиальная боковая связка локтевого сустава
25. *a. thoracoacromialis, n. suprascapularis* — грудоакромиальная артерия, предлопаточный нерв
26. *nn. subscapulares* — подлопаточные нервы
27. *a. et v. circumflexa scapulae* — окружная артерия и вена лопатки
28. *nn. pectorales caudales* — каудальные грудные нервы
29. *v. thoracica externa, n. radialis* — наружная грудная вена, лучевой нерв
30. *a. et v. subscapularis* — подлопаточная артерия и вена
31. *a. axillaris, n. pectoralis cranialis* — подмышечная артерия, краниальный грудной нерв
32. *n. musculocutaneus* — мышечнокожный нерв
33. *v. axillaris* — подмышечная вена
34. *v. brachialis* — плечевая вена
35. *ramus muscularis distalis et ramus cutaneus n. musculocutanei* — дистальная мышечная ветвь и кожная ветвь мышечнокожного нерва
36. *a. brachialis, n. medianus* — плечевая артерия, срединный нерв
37. *a. m. bicipitis* — артерия двуглавой мышцы
38. *a. et v. collateralis radialis* — коллатеральная лучевая артерия и вена
39. *a. et v. circumflexa humeri medialis* — медиальная окружная артерия и вена плеча
40. *a. et v. medianae* — срединная артерия и вены

41. *v. mediana cubiti* — соединительная ветвь подкожной вены плеча
42. *v. cephalica humeri, n. cutaneus antebrachii medialis* — подкожная вена плеча, медиальный кожный нерв предплечья
43. *v. cephalica antebrachii* — подкожная вена предплечья
44. *radius* — лучевая кость
45. *a. et v. profunda brachii* — глубокая плечевая артерия и вена



Мышцы, нервы и сосуды плеча лошади - латеральная поверхность

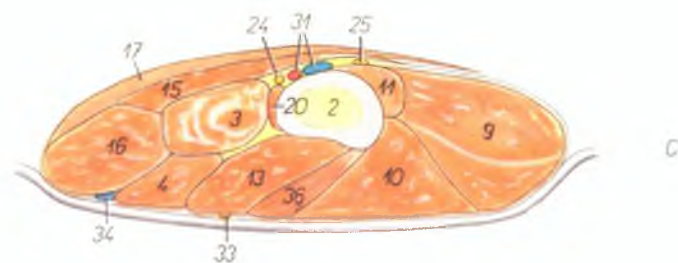
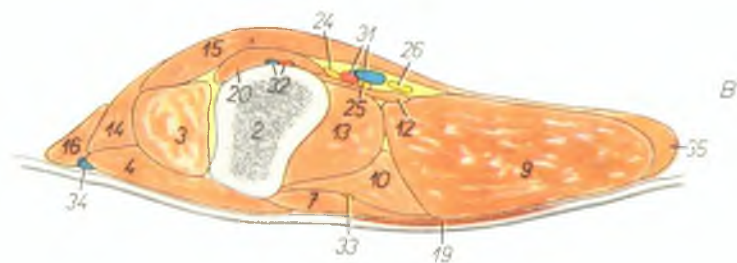
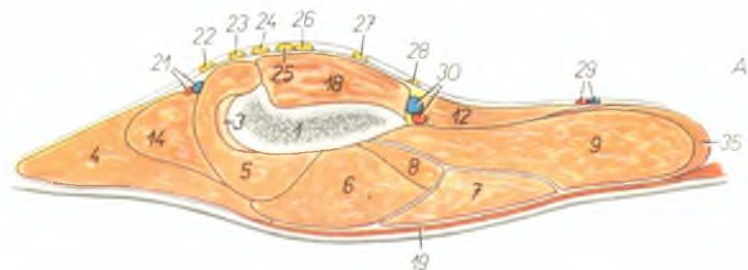
Рис. 129



1. *cartilago scapulae* — лопаточный хрящ
2. *tuber spinae scapulae* — бугор лопаточной ости
3. *m. rhomboideus* — ромбовидная мышца
4. *m. serratus ventralis cervicis* — вентральная зубчатая мышца, шейная часть
5. *ramus a. et v. transversae colli* — ветви поперечной шейной артерии и вены
6. *m. supraspinatus* — предостная мышца
7. 7'. *m. infraspinatus* — заостренная мышца
8. *m. teres major* — большая круглая мышца
9. *m. deltoideus* — дельтовидная мышца
10. *pars praescapularis m. pectoralis profundae* — предлопаточная часть глубокой грудной мышцы
11. *m. teres minor* — малая круглая мышца
12. *m. biceps brachii* — двуглавая мышца плеча
13. *a. et v. circumflexa humeri (caudalis) lateralis* — окружная латеральная артерия и вена плеча
14. *ramus muscularis n. axillaris ad m. brachiocephalicum* — ветвь подмышечного нерва для плечеголовчатой мышцы
15. *n. axillaris* — подмышечный нерв
16. *v. cephalica humeri, ramus n. supraclavicularis* — подкожная вена плеча, ветвь надключичного нерва
17. *pars clavicularis m. pectoralis superficialis* — плечевая часть поверхностной грудной мышцы
18. *m. brachiocephalicus* — плечеголовчатая мышца
19. *n. cutaneus antebrachii dorsalis* — дорсальный кожный нерв предплечья
20. *nn. cutanei antebrachii laterales* — латеральные кожные нервы предплечья
21. *rami cutanei n. thoracolateralis* — кожные ветви грудного латерального нерва
22. *m. tensor fasciae antebrachii* — напрягатель фасции предплечья
23. *caput longum m. tricipitis brachii* — длинная головка трехглавой мышцы плеча
24. *caput laterale m. tricipitis brachii* — латеральная головка трехглавой мышцы плеча
25. *m. extensor digitalis communis* — общий разгибатель пальца
26. *m. extensor carpi ulnaris* — локтевой разгибатель запястья
27. *caput ulnare m. flexoris digitalis profundae* — локтевая головка глубокого сгибателя пальца
28. *pars cranialis tuberculi majoris* — передняя часть большого бугра плечевой кости
29. *epicondylus lateralis humeri* — латеральный надмыщелок плечевой кости
30. *m. brachialis* — плечевая мышца
31. *m. extensor carpi radialis* — лучевой разгибатель запястья
32. *n. cutaneus antebrachii volaris* — волярный кожный нерв предплечья

Плечо левой грудной конечности лошади - поперечные срезы. Места разрезов показаны на рис. 129

Рис. 130



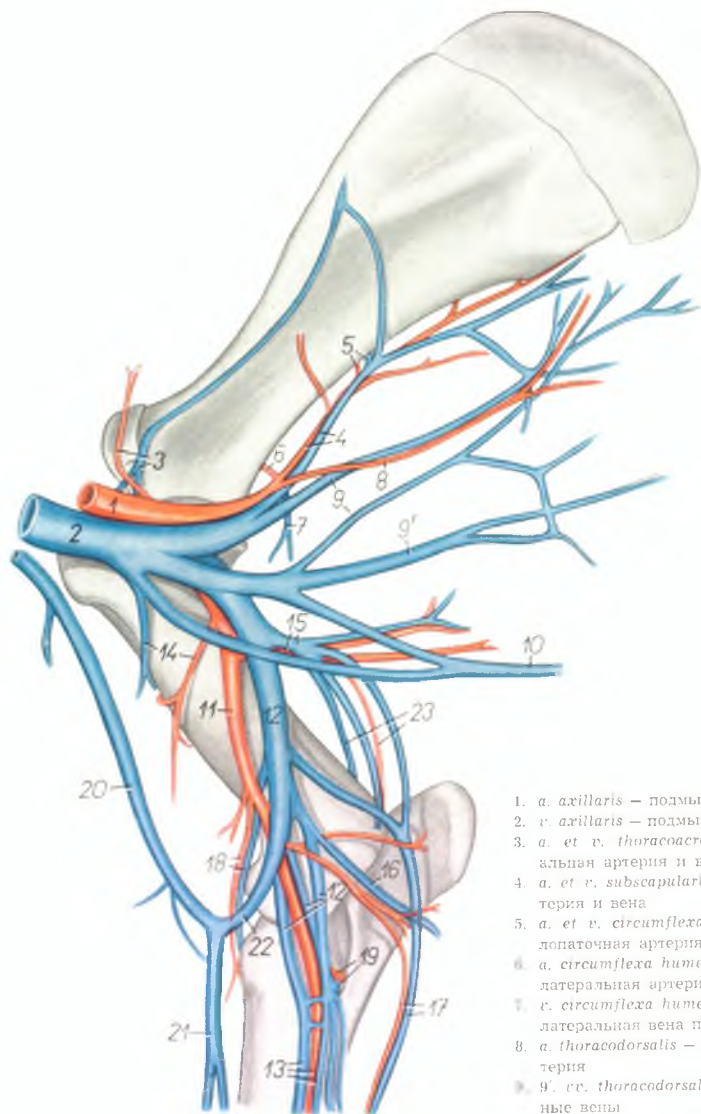
1. *scapula* — лопатка
2. *humerus* — плечевая кость
3. *m. biceps brachii* — двуглавая мышца плеча
4. *m. brachiocephalicus* — плечеголовная мышца
5. *m. supraspinatus* — предостная мышца
6. *m. infraspinatus* — заостренная мышца
7. *m. deltoideus* — дельтовидная мышца
8. *m. teres minor* — малая круглая мышца
9. *caput longum m. tricipitis brachii* — длинная головка трехглавой мышцы плеча
10. *caput laterale m. tricipitis brachii* — латеральная головка трехглавой мышцы плеча
11. *caput mediale m. tricipitis brachii* — медиальная головка трехглавой мышцы плеча
12. *m. teres major* — большая круглая мышца
13. *m. brachialis* — плечевая мышца
14. *pars praescapularis m. pectoralis profundus* — предлопаточная часть глубокой грудной мышцы
15. *pars humeralis m. pectoralis profundus* — плечевая часть глубокой грудной мышцы
16. *pars clavicularis m. pectoralis superficialis* — плечевая часть поверхностной грудной мышцы
17. *pars sternocostalis m. pectoralis superficialis* — предплечевая часть поверхностной грудной мышцы
18. *m. subscapularis* — подлопаточная мышца
19. *m. cutaneus scapulae et humeri* — лопаточно-плечевая кожная мышца
20. *m. coracobrachialis* — коракоидоплечевая мышца
21. *a. et v. thoracoacromialis* — груднокоримбальная артерия и вена
22. *n. pectoralis cranialis* — краниальный грудной нерв
23. *n. musculocutaneus* — мышечнокожный нерв
24. *n. medianus* — срединный нерв
25. *n. ulnaris* — локтевой нерв
26. *n. radialis* — лучевой нерв
27. *n. axillaris* — подмышечный нерв
28. *n. pectoralis caudalis* — каудальный грудной нерв

29. *a. et v. thoracodorsalis* — дорсальная грудная артерия и вена
30. *a. et v. subscapularis* — подлопаточная артерия и вена
31. *a. et v. brachialis* — плечевая артерия и вена
32. *a. et v. circumflexa humeri medialis* — окружающая медиальная артерия и вена

33. *n. cutaneus antebrachii dorsalis* — дорсальный кожный нерв предплечья
34. *v. cephalica humeri* — подкожная вена плеча
35. *m. tensor fasciae antebrachii* — напрягатель фасции предплечья
36. *m. extensor carpi radialis* — лучевой разгибатель запястья

Скелетотопия сосудов области плеча лошади - медиальная поверхность

Рис. 131

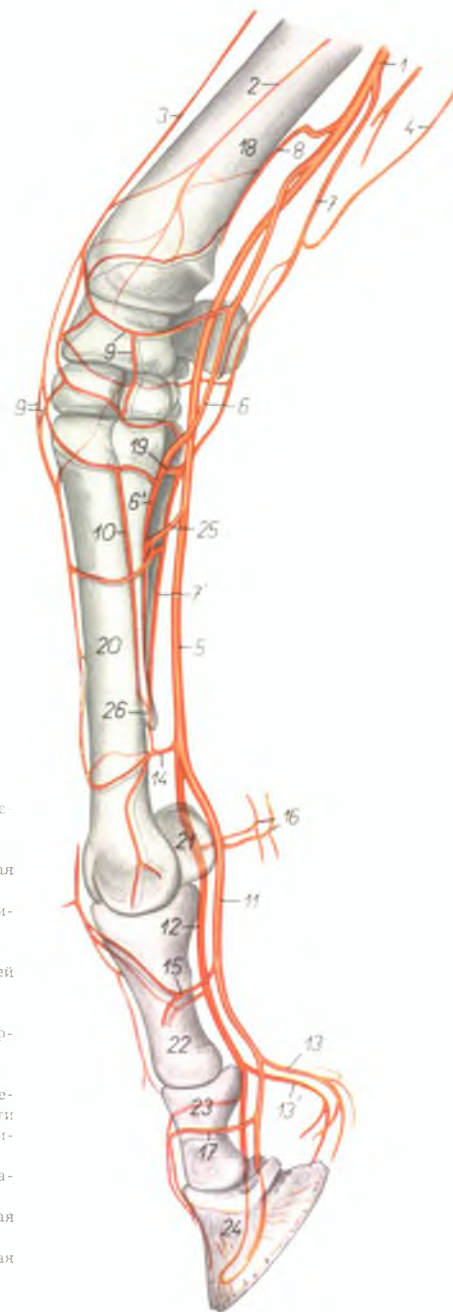


1. *a. axillaris* — подмышечная артерия
2. *v. axillaris* — подмышечная вена
3. *a. et v. thoracoacromialis* — грудноакромиальная артерия и вена
4. *a. et v. subscapularis* — подлопаточная артерия и вена
5. *a. et v. circumflexa scapulae* — окружная лопаточная артерия и вена
6. *a. circumflexa humeri lateralis* — окружная латеральная артерия плеча
7. *v. circumflexa humeri lateralis* — окружная латеральная вена плеча
8. *a. thoracodorsalis* — дорсальная грудная артерия
9. *v. thoracodorsales* — дорсальные грудные вены
- 9'. *vv. thoracodorsales* — дорсальные грудные вены
10. *v. thoracica externa* — наружная грудная вена
11. *a. brachialis* — плечевая артерия
12. *vv. brachiales* — плечевые вены

13. *a. et v. medianae* — срединная артерия и вены
14. *a. et v. circumflexa humeri medialis* — окружная медиальная артерия и вена плеча
15. *a. et v. profunda brachii* — глубокая артерия и вена плеча
16. *v. ulnaris superficialis* — поверхностная локтевая вена
17. *a. et v. collateralis ulnaris* — коллатеральная локтевая артерия и вена
18. *a. et v. collateralis radialis* — коллатеральная лучевая артерия и вена
19. *a. et v. interossea communis* — общая межкостная артерия и вена
20. *v. cephalica humeri* — подкожная вена плеча
21. *v. cephalica antebrachii* — подкожная вена предплечья
22. *v. mediana cubiti* — соединительная ветвь подкожной вены плеча
23. *a. et v. interossea recurrens* — возвратная межкостная артерия и вена

Скелетотопия артерий дистального отдела грудной конечности лошади - медиальная поверхность (по стереорентгенограмме)

Рис. 132

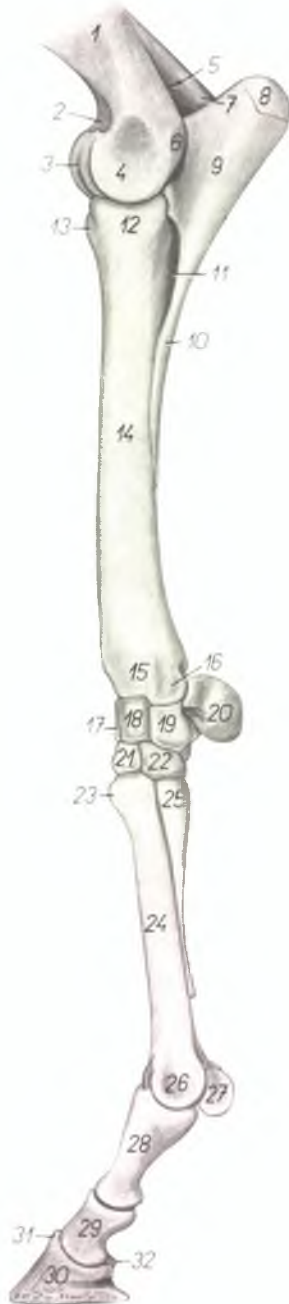


1. *a. mediana* — срединная артерия
2. *a. interossea dorsalis* — дорсальная межкостная артерия
3. *a. collateralis radialis* — коллатеральная лучевая артерия
4. *a. collateralis ulnaris* — коллатеральная локтевая артерия
5. *a. metacarpalis volaris superficialis* — поверхностная волярная пястная артерия
6. 6'. *a. metacarpalis volaris profunda medialis (s. II.)* — глубокая волярная медиальная пястная артерия
7. 7'. *a. metacarpalis volaris profunda lateralis (s. III. et IV.)* — глубокая волярная латеральная пястная артерия
8. *a. retis carpi volaris* — артерия волярной сети запястья
9. *rete carpi dorsale* — дорсальная сеть запястья
10. *a. metacarpalis dorsalis medialis* — дорсальная медиальная пястная артерия
11. *a. digitalis medialis* — медиальная пальцевая артерия

12. *a. digitalis lateralis* — латеральная пальцевая артерия
- 13., 13'. *rami pulvini* — ветви микшиа
14. *arcus volaris distalis* — дистальная волярная дуга
15. *ramus phalangis proximalis* — ветвь проксимальной фаланги
16. *rami calcaris* — ветви шпоры
17. *ramus phalangis mediae* — ветвь средней фаланги
18. *radius* — лучевая кость
19. *arcus volaris profundus* — глубокая волярная дуга
20. *os metacarpale III.* — III пястная кость
21. *os sesamoideum phalangis proximalis* — сезамовидные кости проксимальной фаланги
22. *phalanx proximalis (os compeedale)* — проксимальная фаланга
23. *phalanx media (os coronale)* — средняя фаланга
24. *phalanx distalis (os ungulare)* — дистальная фаланга
25. *arcus volaris superficialis* — поверхностная волярная дуга
26. *os metacarpale II.* — II пястная кость

Дистальный отдел скелета грудной конечности лошади -
латеральная поверхность

Рис. 133



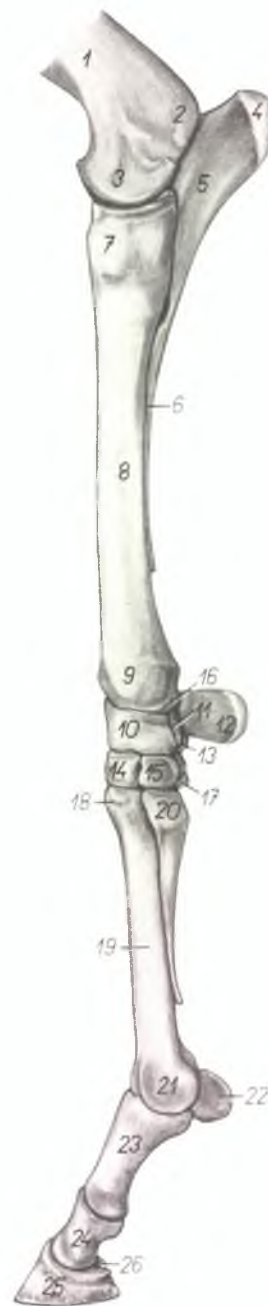
- | | |
|---|---|
| 1. <i>corpus humeri</i> — тело плечевой кости | 20. <i>os carpi accessorium (os pisiforme)</i> — добавочная кость запястья |
| 2. <i>fossa coronoidea</i> — венечная ямка | 21. <i>os carpalе III. (os carpiatum)</i> — III кость запястья |
| 3. <i>trochlea humeri</i> — блок плечевой кости | 22. <i>os carpalе IV. (os hamatum)</i> — IV кость запястья |
| 4. <i>condylus humeri</i> — мыщелок плечевой кости | 23. <i>tuberositas casis metacarpalis III.</i> — шероховатость III пястной кости |
| 5. <i>fossa olecrani</i> — локтевая ямка | 24. <i>corpus metacarpі III.</i> — тело III пястной кости |
| 6. <i>epicondylus lateralis</i> — латеральный надмыщелок | 25. <i>capitulum metacarpі IV.</i> — головка IV пястной кости |
| 7. <i>epicondylus medialis</i> — медиальный надмыщелок | 26. <i>trochlea metacarpі III.</i> — блок III пястной кости |
| 8. <i>tuber olecrani</i> — локтевой бугор | 27. <i>os sesamoideum phalangis proximalis</i> — сесамовидная кость проксимальной фаланги |
| 9. <i>olecranon</i> — локтевой отросток | 28. <i>phalanx proximalis (os compeedale)</i> — проксимальная фаланга |
| 10. <i>corpus ulnae</i> — тело локтевой кости | 29. <i>phalanx media (os coronale)</i> — средняя фаланга |
| 11. <i>spatium interosseum antebrachii</i> — межкостное пространство предплечья | 30. <i>phalanx distalis (os ungulare)</i> — дистальная фаланга |
| 12. <i>caput radii</i> — головка лучевой кости | 31. <i>processus extensorius</i> — разгибательный отросток |
| 13. <i>tuberositas radii</i> — шероховатость лучевой кости | 32. <i>os sesamoideum phalangis distalis</i> — сесамовидная кость дистальной фаланги |
| 14. <i>corpus radii</i> — тело лучевой кости | |
| 15. <i>trochlea radii</i> — блок лучевой кости | |
| 16. <i>processus styloideus lateralis</i> — латеральный грифельвидный отросток | |
| 17. <i>os carpi radiale (os scaphoideum)</i> — лучевая кость запястья | |
| 18. <i>os carpi intermedium (os lunatum)</i> — промежуточная кость запястья | |
| 19. <i>os carpi ulnare (os triquetrum)</i> — локтевая кость запястья | |

Дистальный отдел скелета грудной конечности лошади - медиальная поверхность

Рис. 134

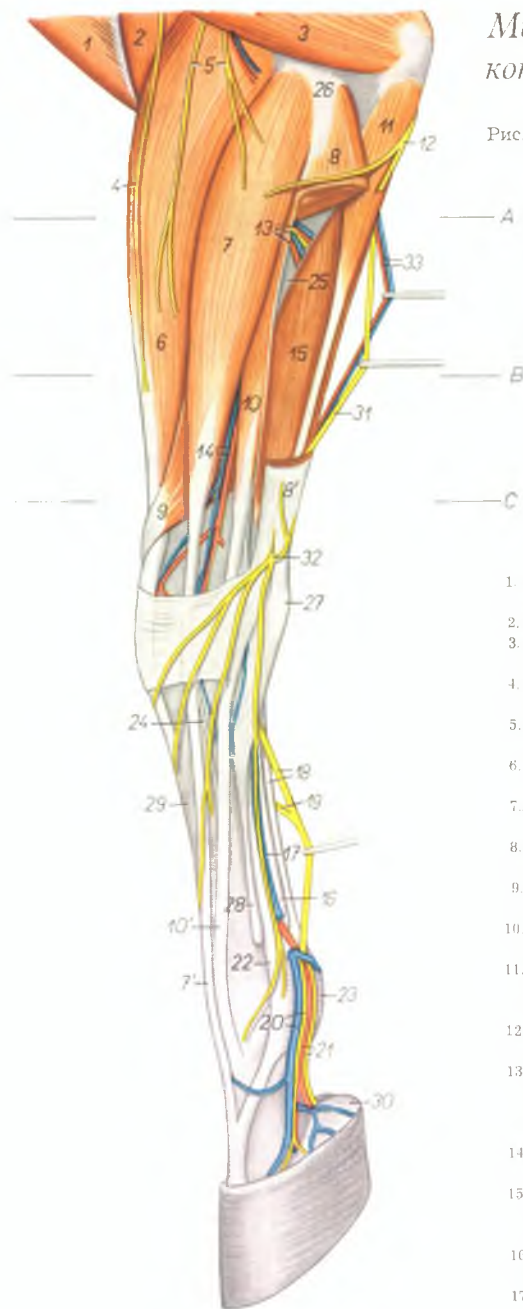
1. *corpus humeri* — тело плечевой кости
2. *epicondylus medialis* — медиальный надмыщелок
3. *condylus humeri* — блок плечевой кости (мышцелок)
4. *tuber olecrani* — локтевой бугор
5. *olecranon* — локтевой отросток
6. *corpus ulnae* — тело локтевой кости
7. *caput radii* — головка лучевой кости
8. *corpus radii* — тело лучевой кости
9. *trochlea radii* — блок лучевой кости
10. *os carpi radiale (os scaphoideum)* — лучевая кость запястья
11. *os carpi intermedium (os lunatum)* — промежуточная кость запястья
12. *os carpi accessorium (os pisiforme)* — добавочная кость запястья
13. *os carpi ulnare (os triquetrum)* — локтевая кость запястья
14. *os carpale III. (os capitatum)* — III кость запястья
15. *os carpale II. (os trapezoideum)* — II кость запястья

16. *processus styloideus medialis* — медиальный грифельовидный отросток
17. *os carpale IV. (os hamatum)* — IV кость запястья
18. *tuberositas ossis metacarpalis III.* — шероховатость III пястной кости
19. *corpus metacarpi III.* — тело III пястной кости
20. *capitulum metacarpi II.* — головка II пястной кости
21. *trochlea metacarpi III.* — блок III пястной кости
22. *os sesamoideum phalangis proximalis* — сезамовидная кость проксимальной фаланги
23. *phalanx proximalis (os compeedale)* — проксимальная фаланга
24. *phalanx media (os coronariae)* — средняя фаланга
25. *phalanx distalis (os ungulare)* — дистальная фаланга
26. *os sesamoideum phalangis distalis* — сезамовидная кость дистальной фаланги



Мышцы, нервы и сосуды дистальной половины грудной конечности лошади - латеральная поверхность

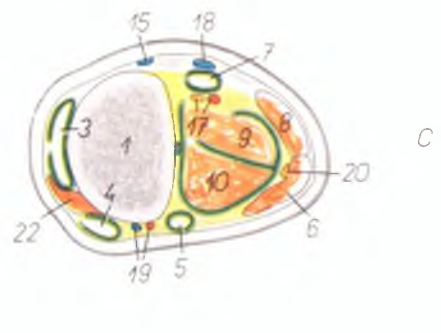
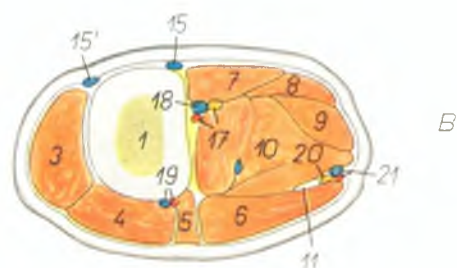
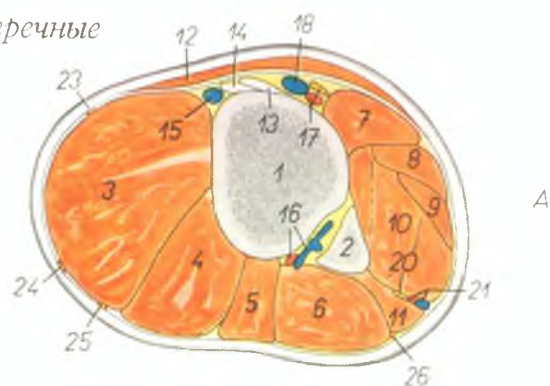
Рис. 135



1. *m. brachiocephalicus* — плечеголовная мышца
2. *m. brachialis* — плечевая мышца
3. *caput laterale m. tricipitis brachii* — латеральная головка трехглавой мышцы плеча
4. *n. cutaneus antebrachii dorsalis* — дорсальный кожный нерв предплечья
5. *nn. cutanei antebrachii laterales* — латеральные кожные нервы предплечья
6. *m. extensor carpi radialis* — лучевой разгибатель запястья
- 7, 7'. *m. extensor digitalis communis* — общий пальцевый разгибатель
- 8, 8'. *m. extensor carpi ulnaris* — локтевой разгибатель запястья
9. *m. abductor pollicis longus* — длинный абдуктор большого пальца
- 10, 10'. *m. extensor digitalis lateralis* — латеральный пальцевый разгибатель
11. *caput ulnare m. flexoris digitalis profundus* — локтевая головка глубокого сгибателя пальца
12. *n. cutaneus antebrachii volaris* — волярный кожный нерв предплечья
13. *rami musculares a. et v. interossee communis, n. interosseus* — мышечные ветви общей межкостной артерии и вены, межкостный нерв
14. *a. et v. interossea dorsalis* — дорсальная межкостная артерия и вена
15. *caput humerale m. flexoris digitalis profundus* — плечевая головка глубокого сгибателя пальца
16. *tendo m. flexoris digitalis profundus* — сухожилие глубокого сгибателя пальца
17. *v. metacarpalis volaris superficialis lateralis* — латеральная поверхностная волярная вена
18. *tendo m. flexoris digitalis superficialis, n. volaris lateralis* — сухожилие поверхностного сгибателя пальца, волярный латеральный пястный нерв
19. *ramus communicans nervorum volarium* — соединительная ветвь между волярными нервами
20. *v. digitalis lateralis, ramus dorsalis m. volaris lateralis* — латеральная пальцевая вена, дорсальная ветвь латерального волярного нерва
21. *a. digitalis lateralis, ramus volaris n. volaris lateralis* — латеральная пальцевая артерия, волярная ветвь латерального волярного нерва
22. *m. interosseus medius* — средняя межкостная мышца
23. *fascia compedis volaris proximalis* — проксимальная волярная связка путового сустава
24. *m. Phillipi* — рудимент разгибателя IV пальца
25. *ulna* — локтевая кость
26. *epicondylus lateralis humeri* — латеральный надмыщелок плечевой кости
27. *os carpi accessorium (os pisiforme)* — добавочная кость запястья
28. *os metacarpale IV.* — IV пястная кость
29. *os metacarpale III.* — III пястная кость
30. *cartilago unguulae* — мякишиный хрящ
31. *n. ulnaris* — локтевой нерв
32. *ramus dorsalis n. ulnaris* — дорсальная ветвь локтевого нерва
33. *a. et v. collateralis ulnaris* — коллатеральная локтевая артерия и вена

Предплечье левой грудной конечности лошади - поперечные разрезы. Места разрезов обозначены на рис. 135

Рис. 136

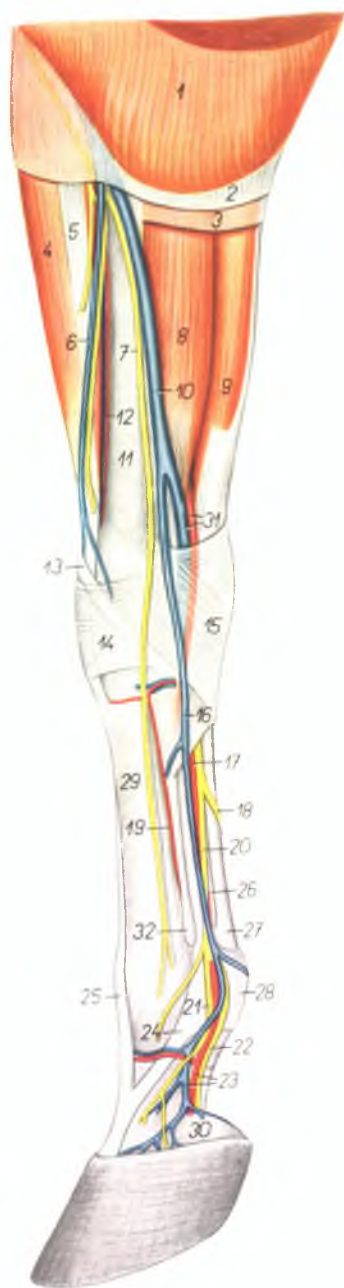


1. *radius* — лучевая кость
2. *ulna* — локтевая кость
3. *m. extensor carpi radialis* — лучевой разгибатель запястья
4. *m. extensor digitalis communis* — общий разгибатель пальца
5. *m. extensor digitalis lateralis* — латеральный разгибатель пальца
6. *m. extensor carpi ulnaris* — локтевой разгибатель запястья
7. *m. flexor carpi radialis* — лучевой сгибатель запястья
8. *m. flexor carpi ulnaris* — локтевой сгибатель запястья
9. *m. flexor digitalis superficialis* — поверхностный сгибатель пальца
10. *m. flexor digitalis profundus* — глубокий сгибатель пальца
11. *caput ulnare m. flexoris digitalis profundus* — локтевая головка глубокого сгибателя пальца
12. *pars sternocostalis m. pectoralis superficialis* — предплечная часть поверхностной грудной мышцы
13. *lig. collaterale mediale cubiti* — боковая медиальная связка локтевого сустава

14. *insertio m. brachialis* — закрепление плечевой мышцы
15. *v. cephalica antebrachii* — подкожная вена предплечья
- 15'. *v. cephalica accessoria* — добавочная подкожная вена предплечья
16. *a. et v. interossea communis* — общая межкостная артерия и вена
17. *a. et n. medianus* — срединная артерия и нерв
18. *v. mediana* — срединная вена
19. *a. et v. interossea dorsalis* — дорсальная межкостная артерия и вена
20. *n. ulnaris* — локтевой нерв
21. *a. et v. collateralis ulnaris* — коллатеральная локтевая артерия и вена
22. *m. abductor pollicis longus* — длинный абдуктор большого пальца
23. *n. cutaneus antebrachii medialis* — медиальный кожный нерв предплечья
24. *n. cutaneus antebrachii dorsalis* — дорсальный кожный нерв предплечья
25. *n. cutaneus antebrachii lateralis* — латеральный кожный нерв предплечья
26. *n. cutaneus antebrachii volaris* — волярный кожный нерв предплечья

Мышцы, нервы и сосуды медиальной поверхности
дистального отдела правой грудной конечности лошади -
поверхностный слой

Рис. 137

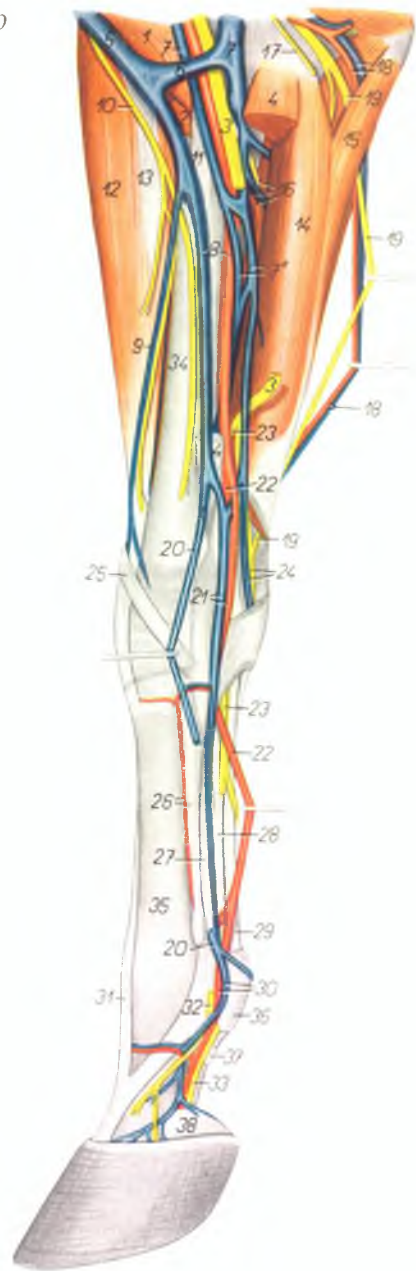


1. *pars sternocostalis m. pectoralis superficialis* — предплечная часть поверхностной грудной мышцы
2. *lamina superficialis fasciae antebrachii* — поверхностный листок фасции предплечья
3. *lamina profunda fasciae antebrachii* — глубокий листок фасции предплечья
4. *m. extensor carpi radialis* — лучевой разгибатель запястья
5. *lacertus fibrosus* — сухожильный тяж
6. *v. cephalica accessoria* — добавочная подкожная вена предплечья
7. *n. cutaneus antebrachii medialis* — медиальный кожный нерв предплечья
8. *m. flexor carpi radialis* — лучевой сгибатель запястья
9. *m. flexor carpi ulnaris* — локтевой сгибатель запястья
10. *v. cephalica antebrachii* — подкожная вена предплечья
11. *radius* — лучевая кость
12. *a. collateralis radialis* — коллатеральная лучевая артерия
13. *m. abductor pollicis longus* — длинный абдуктор большого пальца
14. *lig. carpi dorsale superficiale* — поверхностная дорсальная связка запястья
15. *lig. carpi volare superficiale* — поверхностная волярная связка запястья
16. *v. metacarpalis volaris superficialis medialis* — поверхностная медиальная волярная ластная вена
17. *a. metacarpalis volaris superficialis medialis* — поверхностная медиальная волярная ластная артерия
18. *ramus communicans nervorum volarium* — соединительная ветвь между волярными нервами
19. *a. metacarpalis dorsalis medialis* — дорсальная медиальная ластная артерия
20. *n. volaris medialis* — медиальный волярный нерв
21. *ramus dorsalis n. volaris medialis* — дорсальная ветвь медиального волярного нерва
22. *ramus volaris n. volaris medialis* — волярная ветвь медиального волярного нерва
23. *a. et v. digitalis medialis* — медиальная пальцевая артерия и вена
24. *m. interosseus medius* — средняя межкостная мышца
25. *m. extensor digitalis communis* — общий разгибатель пальца
26. *tendo m. flexoris digitalis profundus* — сухожилие глубокого сгибателя пальца
27. *tendo m. flexoris digitalis superficialis* — сухожилие поверхностного сгибателя пальца
28. *fascia compedis volaris proximalis* — проксимальная волярная связка путового сустава
29. *os metacarpale III* — III ластная кость
30. *cartilago pulvinaris (ungulae)* — мякишиный хрящ
31. *a. et v. metacarpalis volaris profunda medialis* — глубокая волярная медиальная ластная артерия и вена
32. *os metacarpale II* — II ластная кость

Мышцы, нервы и сосуды медиальной поверхности дистального отдела правой грудной конечности лошади - глубокий слой

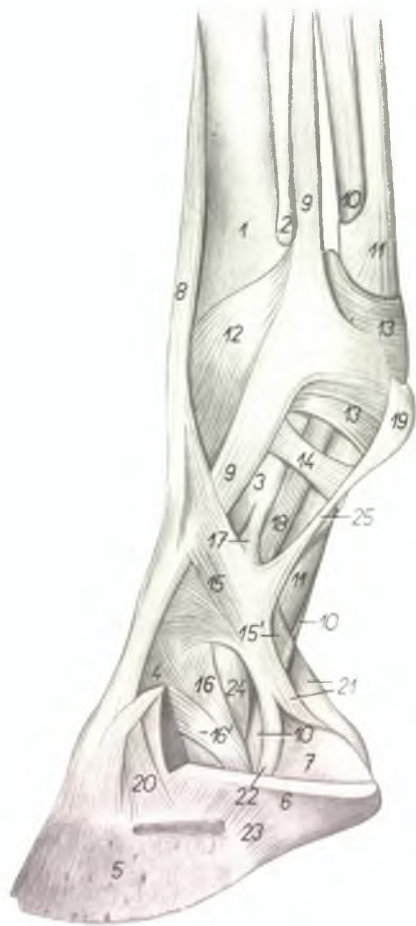
Рис. 138

- 1 *m. biceps brachii* — двуглавая мышца плеча
- 2 *m. brachialis* — плечевая мышца
- 3 *n. medianus* — срединный нерв
- 4 *m. flexor carpi radialis* — лучевой сгибатель запястья
- 5 *v. cephalica humeri* — подкожная вена плеча
- 6 *v. mediana cubiti* — соединительная ветвь подкожной вены плеча
- 7, 7', 7'' *v. medianae* — срединные вены
- 8 *v. cephalica antebrachii, a. mediana* — подкожная вена предплечья, срединная артерия
- 9 *v. cephalica accessoria* — подкожная вена предплечья
- 10 *n. cutaneus antebrachii medialis* — медиальный кожный нерв предплечья
- 11 *lig. collaterale mediale cubiti* — боковая медиальная связка локтевого сустава
- 12 *m. extensor carpi radialis* — лучевой разгибатель запястья
- 13 *lacertus fibrosus* — сухожильный тяж
- 14 *caput humerale m. flexoris carpi ulnaris* — плечевая головка локтевого сгибателя запястья
- 15 *caput ulnare m. flexoris carpi ulnaris* — локтевая головка локтевого сгибателя запястья
- 16 *a. et v. interossea communis, n. interosseus* — общая межкостная артерия и вена, межкостный нерв
- 17 *n. cutaneus antebrachii volaris* — волярный кожный нерв предплечья
- 18 *a. et v. collateralis ulnaris* — коллатеральная локтевая артерия и вена
- 19 *n. ulnaris* — локтевой нерв
- 20 *v. metacarpalis volaris superficialis medialis* — поверхностная волярная медиальная пястная вена
- 21 *a. et v. metacarpalis volaris profunda medialis* — глубокая волярная медиальная пястная артерия и вена
- 22 *a. metacarpalis volaris superficialis medialis* — поверхностная волярная медиальная пястная артерия
- 23 *n. volaris medialis* — медиальный волярный нерв
- 24 *v. metacarpalis volaris superficialis lateralis, n. volaris lateralis* — поверхностная волярная латеральная пястная вена, латеральный волярный нерв
- 25 *m. abductor pollicis longus* — длинный абдуктор большого пальца
- 26 *a. metacarpalis dorsalis medialis, os metacarpale II* — дорсальная медиальная пястная артерия, II пястная кость
- 27 *m. interosseus medius* — средняя межкостная мышца
- 28 *tendo m. flexoris digitalis profundi* — сухожилие глубокого сгибателя пальца
- 29 *tendo m. flexoris digitalis superficialis* — сухожилие поверхностного сгибателя пальца
- 30 *a. et v. digitalis medialis* — медиальная пальцевая артерия и вена
- 31 *m. extensor digitalis communis* — общий пальцевый разгибатель
- 32 *ramus dorsalis n. volaris medialis* — дорсальная ветвь медиального волярного нерва
- 33 *ramus volaris m. volaris medialis* — волярная ветвь медиального волярного нерва
- 34 *radius* — лучевая кость
- 35 *os metacarpale III* — III пястная кость
- 36 *fascia compedis volaris proximalis* — волярная связка проксимальной фаланги
- 37 *fascia compedis volaris distalis* — волярная связка дистальной фаланги
- 38 *cartilago pulvinaris (ungulae)* — мякишный хрящ



Связки пальца лошади - медиальная поверхность (по А. Кёллеру)

Рис. 139



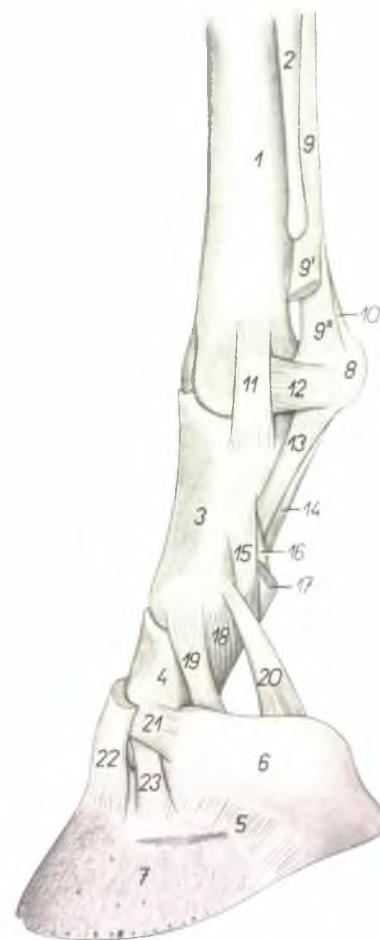
1. *os metacarpale III.* — III пястная кость
2. *os metacarpale II.* — II пястная кость
3. *phalanx proximalis (os compedale)* — проксимальная фаланга
4. *phalanx media (os coronale)* — средняя фаланга
5. *phalanx distalis (os ungulare)* — дистальная фаланга

6. *cartilago pulvinaris (ungulae)* — мякишный хрящ
7. *pulvinus subcutaneus ungulae* — пальцевый мякиш
8. *m. extensor digitalis communis* — общий пальцевый разгибатель
9. *m. interosseus medius* — средняя межкостная мышца
10. *m. flexor digitalis profundus* — глубокий пальцевый сгибатель
11. *m. flexor digitalis superficialis* — поверхностный пальцевый сгибатель
12. *fascia compedis dorsalis proximalis* — дорсальная связка путового сустава
13. *fascia compedis volaris proximalis* — волярная связка путового сустава
14. *fascia compedis volaris distalis* — волярная связка проксимальной фаланги
- 15., 15'. *fascia terminalis digiti* — фасция пальца
- 16., 16'. *lig. sesamoideum collaterale mediale* — коллатеральная медиальная связка челоночной кости

17. *lig. volare articulationis interphalangeae proximalis* — волярная связка межфалангового сустава
18. *lig. sesamoideum distale obliquum* — косая связка сезамовидных костей
19. *calcar* — шпора
20. *lig. collaterale mediale articulationis interphalangeae distalis* — медиальная связка копытного сустава
21. *ligg. chondrocompedalia* — связка проксимальной фаланги с мякишным хрящом
22. *lig. chondroungulocompedale* — связка ветви копытной кости
23. *lig. chondroungulare collaterale mediale* — связка мякишного хряща с копытной костью
24. *lig. collaterale mediale articulationis interphalangeae proximalis* — медиальная связка межфалангового сустава
25. *lig. calcaris mediale* — медиальная связка шпоры

Связки суставов пальцев грудной конечности лошади - медиальная поверхность

Рис. 140



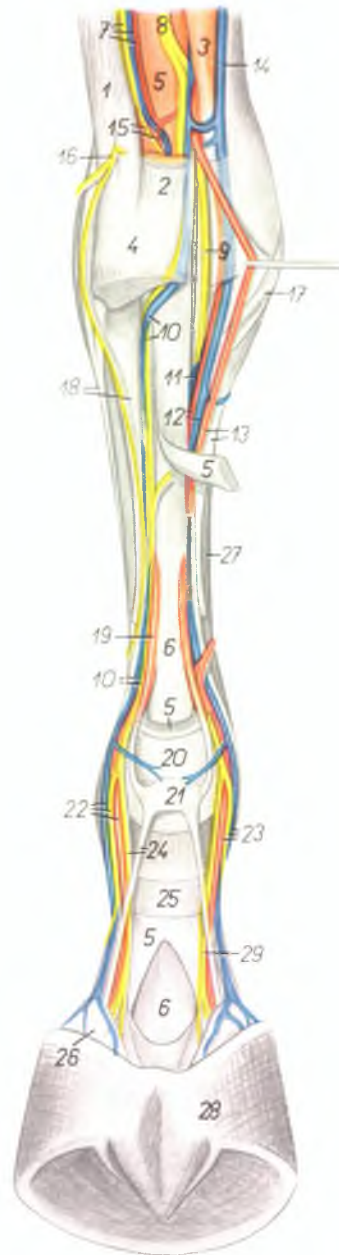
1. *os metacarpale III.* — III пястная кость
2. *os metacarpale II.* — II пястная кость
3. *phalanx proximalis (os compedale)* — проксимальная фаланга
4. *phalanx media (os coronale)* — средняя фаланга
5. *lig. chondroungulare collaterale mediale* — связка мягкого хряща и копытной кости
6. *cartilago pulvinaris (ungulae)* — мягкий хрящ
7. *phalanx distalis (os ungulae)* — дистальная фаланга (копытная кость)
8. *os sesamoideum phalangis proximalis* — сезамовидная кость проксимальной фаланги
- 9., 9', 9'' *m. interosseus medius* — средняя межкостная мышца
10. *lig. metacarpointersesamoideum* — кистосезамовидная связка
11. *lig. collaterale mediale articulationis metacarpophalangeae* — медиальная боковая связка пястнофалангового (дугового) сустава
12. *lig. sesamoideum collaterale mediale* — боковая медиальная связка сезамовидных костей

13. *lig. sesamoideum distale obliquum* — косая связка сезамовидных костей
14. *lig. sesamoideum distale rectum* — прямая связка сезамовидных костей
15. *lig. volare externum articulationis interphalangeae proximalis* — наружная волырица связка межфалангового сустава
16. *lig. volare axiale (mediale) articulationis interphalangeae proximalis* — средняя волырица межфалангового сустава
17. *insertio m. flexoris digitalis superficialis* — закрепление поверхностного сгибателя пальца
18. *lig. collaterale mediale articulationis interphalangeae proximalis* — боковая медиальная связка межфалангового сустава
19. *lig. sesamoideum collaterale mediale* — боковая медиальная связка сезамовидной кости
20. *lig. chondrocompedale* — связка проксимальной фаланги с мягким хрящом
21. *lig. chondrocoronale mediale* — связка мягкого хряща и средней фаланги

22. *insertio m. extensoris digitalis communis* — закрепление сухожилия общего разгибателя пальца
23. *lig. collaterale mediale articulationis interphalangeae distalis* — боковая медиальная связка копытного сустава

Мышцы, нервы и сосуды пясти и пальца левой грудной конечности лошади - волярная поверхность

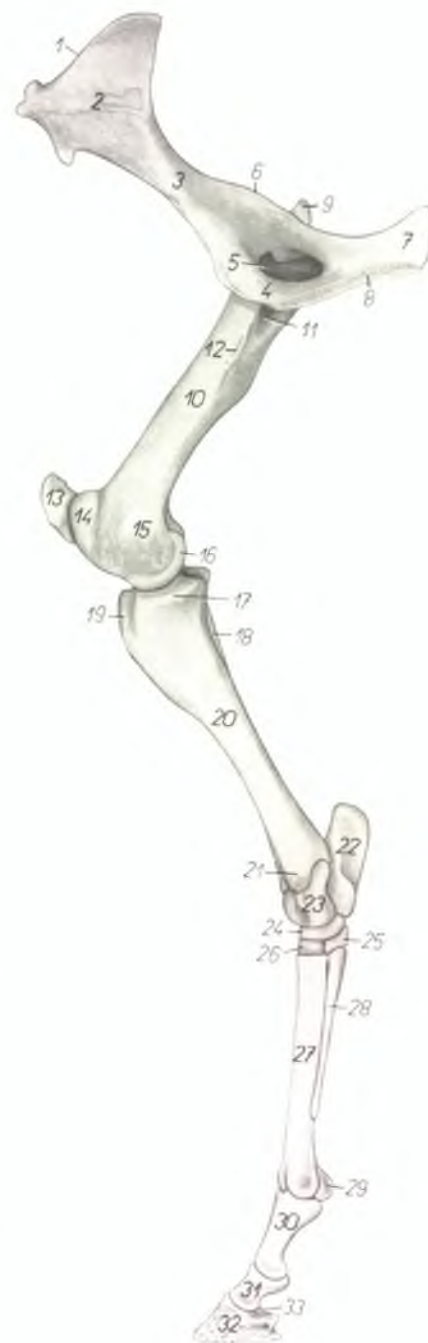
Рис. 141



1. *m. extensor carpi ulnaris* — локтевой разгибатель запястья
2. *m. flexor carpi ulnaris* — локтевой сгибатель запястья
3. *m. flexor carpi radialis* — лучевой сгибатель запястья
4. *os carpi accessorium* — добавочная кость за запястьем
5. *m. flexor digitalis superficialis* — поверхностный сгибатель пальца
6. *m. flexor digitalis profundus* — глубокий сгибатель пальца
7. *n. ulnaris, a. et v. collateralis ulnaris* — локтевой нерв, коллатеральная локтевая артерия и вена
8. *n. medianus* — срединный нерв
9. *n. volaris medialis* — волярный медиальный нерв
10. *n. volaris lateralis, v. metacarpalis volaris superficialis lateralis* — латеральный волярный нерв, поверхностная волярная латеральная пястная вена
11. *v. metacarpalis volaris profunda medialis* — глубокая волярная медиальная пястная вена
12. *a. metacarpalis volaris profunda medialis, v. metacarpalis volaris superficialis medialis* — глубокая волярная медиальная пястная артерия, поверхностная волярная медиальная пястная вена
13. *a. metacarpalis volaris superficialis medialis, os metacarpale II.* — поверхностная волярная медиальная пястная артерия, II пястная кость
14. *v. cephalica antebrachii* — подкожная вена предплечья
15. *ramus communicans nervi ulnaris ad nervum volarem lateralem, a. metacarpalis volaris profunda lateralis* — соединительная ветвь между локтевым и латеральным волярным нервом, глубокая латеральная волярная пястная артерия
16. *ramus dorsalis ni. ulnaris* — дорсальная ветвь локтевого нерва
17. *m. abductor pollicis longus* — длинный абдуктор большого пальца
18. *m. extensor digitalis lateralis, os metacarpale IV.* — латеральный разгибатель пальца, IV пястная кость
19. *m. lumbricalis sinister* — левая червеобразная мышца
20. *fascia compedis volaris proximalis* — проксимальная волярная связка путового сустава
21. *calcar cutaneus (s. pulvinus metacarpalis)* — шпора
22. *a. et v. digitalis lateralis, ramus dorsalis ni. volaris lateralis* — латеральная пальцевая артерия и вена, дорсальная ветвь латерального волярного нерва
23. *a. et v. digitalis medialis, ramus dorsalis ni. volaris medialis* — медиальная пальцевая артерия и вена, дорсальная ветвь медиального волярного нерва
24. *ramus volaris ni. volaris lateralis, lig. laterale calcaris* — волярная ветвь латерального волярного нерва, латеральная связка шпоры
25. *fascia compedis volaris distalis* — волярная связка первой фаланги
26. *cartilago pulvinaris (ungulae)* — мякищный хрящ
27. *os metacarpale III.* — III пястная кость
28. *capsula unguis* — копыто
29. *ramus volaris ni. volaris medialis* — волярная ветвь медиального волярного нерва

Скелет тазовой конечности лошади - медиальная поверхность

Рис. 142

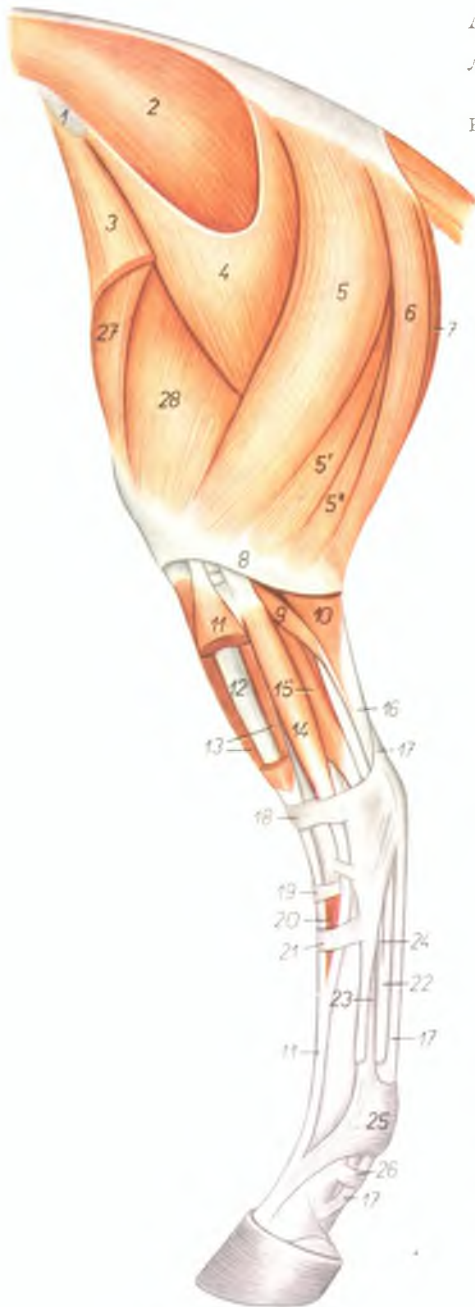


1. *crista iliaca* — подвздошный гребень
2. *ala ossis ilium* — крыло подвздошной кости
3. *corpus ossis ilium* — тело подвздошной кости
4. *os pubis* — лонная кость
5. *foramen obturatum* — запортое отверстие
6. *spina ischiadica* — седалищная ость
7. *corpus ossis ischi* — тело седалищной кости
8. *symphysis pelvis* — тазовое сращение
9. *trochanter major femoris* — большой вертел бедренной кости
10. *corpus femoris* — тело бедренной кости
11. *fossa trochanterica* — вертлужная ямка
12. *trochanter minor* — малый вертел
13. *patella* — коленная чашка
14. *trochlea femoris* — блок бедренной кости
15. *epicondylus medialis femoris* — медиальный надмыщелок бедренной кости
16. *condylus medialis femoris* — медиальный мыщелок бедренной кости
17. *condylus medialis tibiae* — медиальный мыщелок большеберцовой кости
18. *fibula* — малоберцовая кость
19. *tuberositas tibiae* — гребень большеберцовой кости

20. *corpus tibiae* — тело большеберцовой кости
21. *malleolus medialis* — медиальная лодыжка
22. *calcaneus* — пяточная кость
23. *talus* — таранная кость
24. *os tarsi centrale (os naviculare)* — центральная кость заплюсны
25. *os tarsale I. et II. (os cuneiforme mediointermedium)* — I и II заплюсневая кость
26. *os tarsale III. (os cuneiforme laterale)* — III заплюсневая кость
27. *os metatarsale III.* — III плюсневая кость
28. *os metatarsale II.* — II плюсневая кость
29. *os sesamoideum phalangis proximalis* — сезамовидная кость проксимальной фаланги
30. *phalanx proximalis (os compedale)* — проксимальная фаланга
31. *phalanx media (os coronata)* — средняя фаланга
32. *phalanx distalis (os ungulare)* — дистальная фаланга
33. *os sesamoideum phalangis distalis* — сезамовидная кость дистальной фаланги (челючная кость)

Мышцы таза и тазовой конечности лошади - латеральная поверхность

Рис. 143



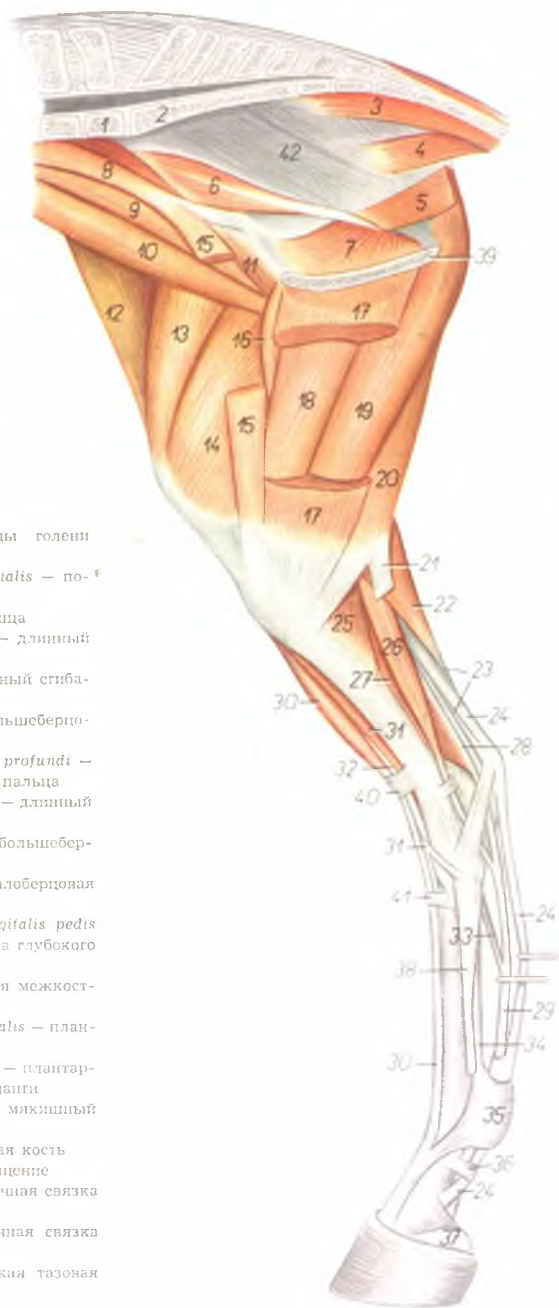
1. *tuber coxae (spina iliaca ventralis)* — наружный подвздошный бугор
2. *m. gluteus medius* — средняя ягодичная мышца
3. *m. tensor fasciae latae* — напрягатель широкой фасции
4. *m. gluteus superficialis* — поверхностная ягодичная мышца
- 5, 5', 5". *m. biceps femoris* — двуглавая мышца бедра
6. *m. semitendinosus* — полусухозильная мышца
7. *m. semimembranosus* — полуперепончатая мышца
8. *fascia cruris* — фасция голени
9. *m. soleus* — пяточная мышца
10. *m. gastrocnemius lateralis* — латеральная головка икроножной мышцы
11. *m. extensor digitalis pedis longus* — длинный разгибатель пальца
12. *m. fibularis tertius* — третья малоберцовая мышца
13. *m. tibialis anterior* — передняя большеберцовая мышца
14. *m. extensor digitalis pedis lateralis* — латеральный разгибатель пальца
15. *m. flexor hallucis longus* — длинный сгибатель большого пальца
16. *tendo m. tricipitis surae (tendo Achillis)* — сухожилие трехглавой мышцы голени (ахиллово сухожилие)
17. *tendo m. flexoris digitalis pedis superficialis* — сухожилие поверхностного сгибателя пальца
18. *lig. transversum cruris* — поперечная связка голени
19. *lig. cruciatum* — поперечная связка заплюсны
20. *m. extensor digitalis pedis brevis* — короткий разгибатель пальца
21. *lig. fundiforme tarsi* — поперечная связка плюсны
22. *tendo m. flexoris digitalis pedis profundus* — сухожилие глубокого сгибателя пальца
23. *m. interosseus medius* — средняя межкостная мышца
24. *caput tendineum m. flexoris digitalis pedis profundus* — сухожильная головка глубокого сгибателя пальца
25. *fascia compedis plantaris proximalis* — плантарная связка путового сустава
26. *fascia compedis plantaris distalis* — плантарная связка проксимальной фаланги
27. *m. rectus femoris* — прямая мышца бедра
28. *m. vastus lateralis* — толстая латеральная мышца

Мышцы таза и тазовой конечности лошади - медialная поверхность

Рис. 144

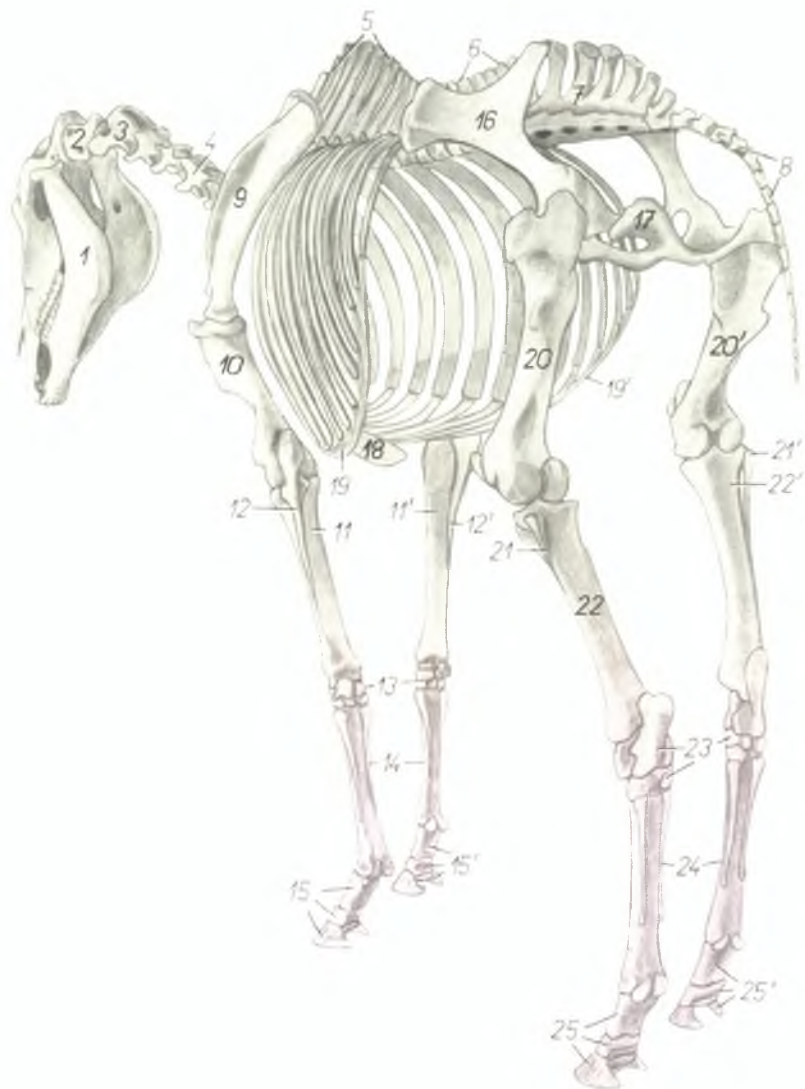
1. *vertebra lumbalis VI.* — VI поясничный позвонок
2. *os sacrum* — крестцовая кость
3. *m. sacrococcygeus ventralis medialis* — короткий опускатель хвоста
4. *m. coccygeus* — хвостовая мышца
5. *m. levator ani* — подниматель ануса
6. *pars iliaca m. obturatoris interni* — подвздошная часть внутреннего запирателя
7. *pars ischiofibica m. obturatoris interni* — седалищнолонная часть внутреннего запирателя
8. *m. psoas minor* — малая поясничная мышца
9. *m. psoas major* — большая поясничная мышца
10. *m. iliacus lateralis* — латеральная подвздошная мышца
11. *m. iliacus medialis* — медиальная подвздошная мышца
12. *m. tensor fasciae latae* — напрягатель широкой фасции
13. *m. rectus femoris* — прямая мышца бедра
14. *m. vastus medialis* — медиальная толстая мышца
15. *m. sartorius* — портняжная мышца
16. *m. pectineus* — гребешковая мышца
17. *m. gracilis* — стройная мышца
18. *m. adductor* — приводящая мышца бедра
19. *m. semimembranosus* — полуперепончатая мышца
20. *m. semitendinosus* — полусухожильная мышца
21. *crus tendinis accessorii* — добавочная сухожильная ножка
22. *m. gastrocnemius medialis* — медиальная головка икроножной мышцы
23. *tendo m. tricipitis surae (tendo Achilles)* —

- сухожилие трехглавой мышцы голени (ахиллово сухожилие)
24. *m. flexor digitalis pedis superficialis* — поверхностный сгибатель пальца
25. *m. popliteus* — подколенная мышца
26. *m. flexor digitalis pedis longus* — длинный сгибатель пальца
27. *m. flexor hallucis longus* — длинный сгибатель большого пальца
28. *m. tibialis posterior* — задняя большеберцовая мышца
29. *tendo m. flexoris digitalis pedis profundi* — сухожилие глубокого сгибателя пальца
30. *m. extensor digitalis pedis longus* — длинный разгибатель пальца
31. *m. tibialis anterior* — передняя большеберцовая мышца
32. *m. fibularis tertius* — третья малоберцовая мышца
33. *caput tendineum m. flexoris digitalis pedis profundi* — сухожильная головка глубокого сгибателя пальца
34. *m. interosseus medius* — средняя межкостная мышца
35. *fascia compedis plantaris proximalis* — плантарная связка путового сустава
36. *fascia compedis plantaris distalis* — плантарная связка проксимальной фаланги
37. *cartilago pulvinaris (ungulae)* — мякшиный хрящ
38. *os metatarsale II.* — II плюсневая кость
39. *symphysis pelvis* — тазовое сращение
40. *lig. transversum cruris* — поперечная связка голени
41. *lig. fundiforme tarsi* — поперечная связка заплюсны
42. *lig. sacrospinotuberale* — широкая тазовая связка



Скелет лошади - вид сзади и слева

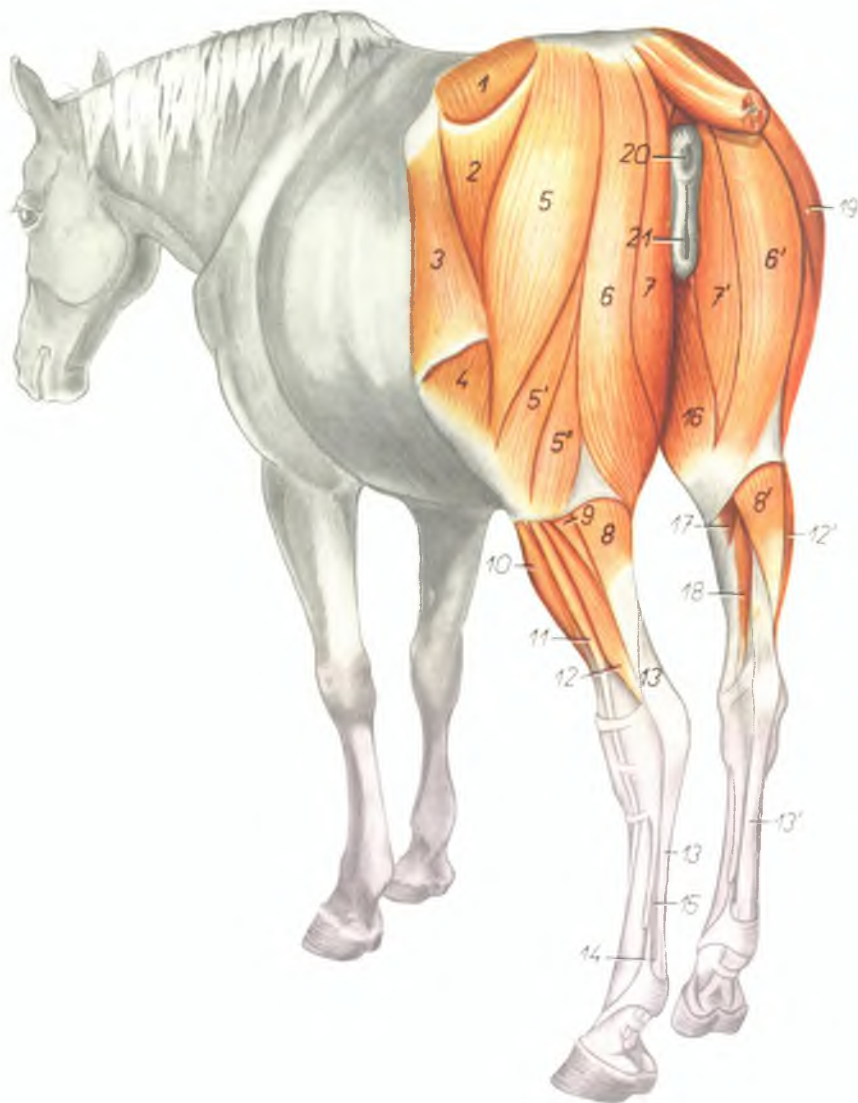
Рис. 145



1. *mandibula* — нижняя челюсть
2. *atlas* — атлант
3. *axis (epistropheus)* — эпистрофей
4. *vertebra cervicalis V.* — V шейный позвонок
5. *vertebrae thoracicae* — грудные позвонки
6. *vertebrae lumbales* — поясничные позвонки
7. *os sacrum* — крестцовая кость
8. *vertebrae coccygeae* — хвостовые позвонки
9. *scapula* — лопатка
10. *humerus* — плечевая кость
- 11., 11'. *radius* — лучевая кость
- 12., 12'. *ulna* — локтевая кость
13. *ossa carpalia* — кости запястья
14. *ossa metacarpalia* — кости пясти
- 15., 15'. *phalanges digitorum membri thoracici* — фаланги пальцев грудной конечности
16. *os ilium* — подвздошная кость
17. *os ischii* — седалищная кость
18. *cartilago xiphoidea* — мечевидный хрящ
- 19., 19'. *arcus costarum* — реберная дуга
- 20., 20'. *femur* — бедренная кость
- 21., 21'. *fibula* — малоберцовая кость
- 22., 22'. *tibia* — большеберцовая кость
23. *ossa tarsalia* — кости заплюсны
24. *ossa metatarsalia* — кости плюсны
- 25., 25'. *phalanges digitorum membri pelvini* — фаланги пальцев тазовой конечности

Мышцы таза и тазовой конечности лошади - вид сзади и слева

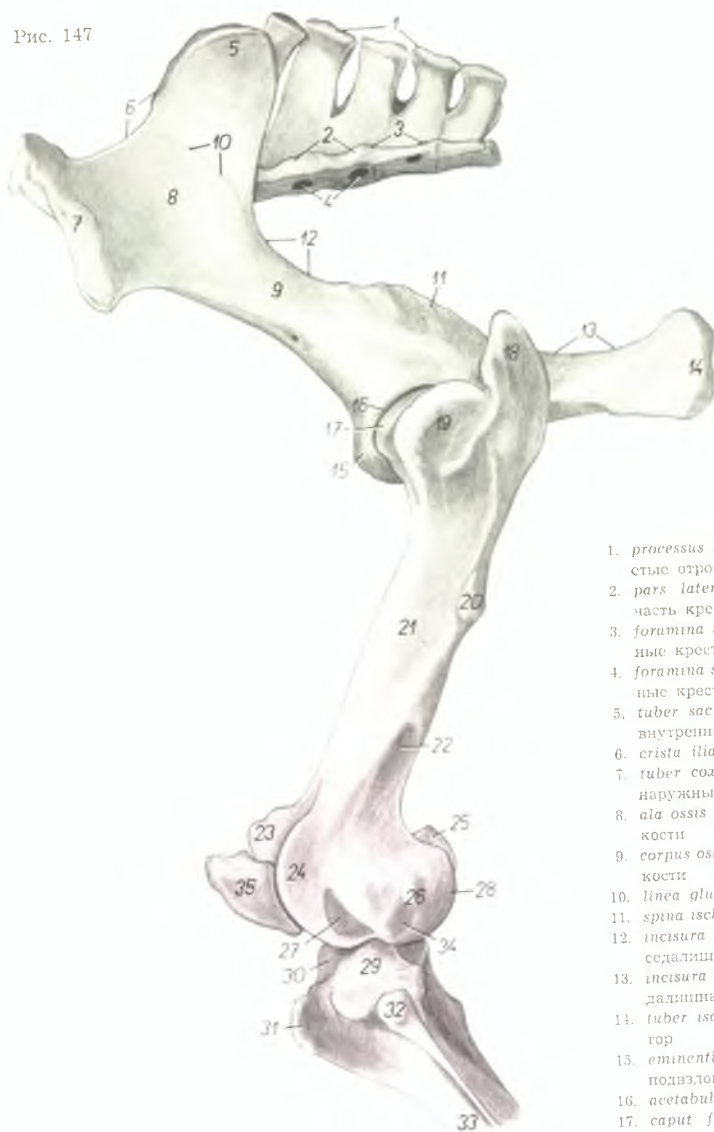
Рис 146



1. *m. gluteus medius* — средняя ягодичная мышца
2. *m. gluteus superficialis* — поверхностная ягодичная мышца
3. *m. tensor fasciae latae* — напрягатель широкой фасции
4. *m. vastus lateralis* — толстая латеральная мышца
- 5., 5', 5". *m. biceps femoris* — двуглавая мышца бедра
- 6., 6'. *m. semitendinosus* — полусухожильная мышца
7. *m. semimembranosus* — полуперепончатая мышца
- 8., 8'. *m. gastrocnemius* — икроножная мышца
9. *m. soleus* — пяточная мышца
10. *m. extensor digitorum longus* — длинный пальцевый разгибатель
11. *m. extensor digitorum pedis lateralis* — латеральный пальцевый разгибатель
- 12., 12'. *m. flexor hallucis longus* — длинный сгибатель большого пальца
- 13., 13'. *tendo m. flexoris digitorum pedis superficialis* — сухожилие поверхностного пальцевого сгибателя
14. *m. interosseus medius* — средняя межкостная мышца
15. *tendo m. flexoris digitorum pedis profundus* — сухожилие глубокого пальцевого сгибателя
16. *m. gracilis* — стройшая мышца
17. *m. popliteus* — подколенная мышца
18. *m. flexor digitorum pedis longus* — длинный пальцевый сгибатель
19. *m. biceps femoris (dexter)* — двуглавая мышца бедра (правая)
20. *anus* — анус
21. *vulva* — вульва

Скелет таза и проксимального отдела тазовой конечности лошади - латеральная поверхность

Рис. 147

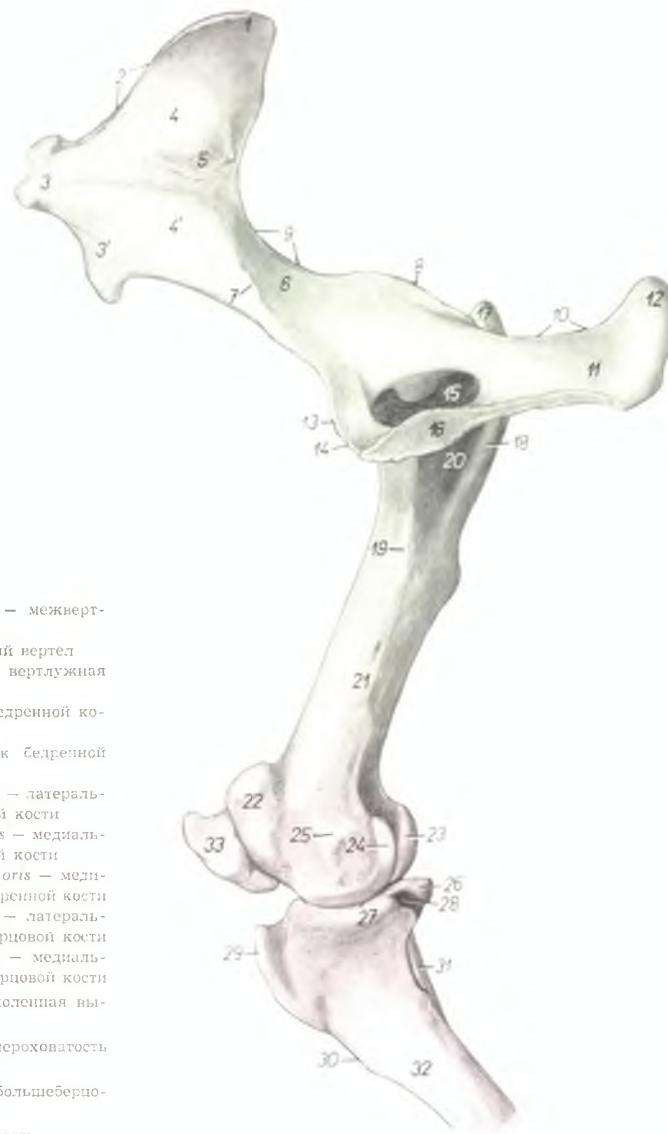


1. *processus spinales ossis sacri* — остистые отростки крестцовой кости
2. *pars lateralis ossis sacri* — боковая часть крестцовой кости
3. *foramina sacralia dorsalia* — дорсальные крестцовые отверстия
4. *foramina sacralia ventralia* — вентральные крестцовые отверстия
5. *tuber sacrale (spina iliaca dorsalis)* — внутренний подвздошный бугор
6. *crista iliaca* — подвздошный гребень
7. *tuber coxae (spina iliaca ventralis)* — наружный подвздошный бугор
8. *ala ossis ilium* — крыло подвздошной кости
9. *corpus ossis ilium* — тело подвздошной кости
10. *linea glutea* — ягодичная линия
11. *spina ischiadica* — седалищная ость
12. *incisura ischiadica major* — большая седалищная вырезка
13. *incisura ischiadica minor* — малая седалищная вырезка
14. *tuber ischiadicum* — седалищный бугор
15. *eminentia iliopubica (s. iliopectinea)* — подвздошнолонное возвышение
16. *acetabulum* — суставная впадина
17. *caput femoris* — головка бедренной кости
18. *trochanter major — pars caudalis* — большой вертел

19. *trochanter major — pars cranialis* — средний вертел
20. *trochanter tertius* — третий вертел
21. *corpus femoris* — тело бедренной кости
22. *fossa supracondylaris (fossa plantaris)* — плантарная ямка
- 23, 24. *trochlea femoris* — блок бедренной кости
25. *condylus medialis* — медиальный мыщелок
26. *epicondylus lateralis* — латеральный надмыщелок
27. *fossa extensoria (fossa muscularis cranialis)* — разгибательная ямка
28. *condylus lateralis femoris* — латеральный мыщелок бедренной кости
29. *condylus lateralis tibiae* — латеральный мыщелок большеберцовой кости
30. *eminentia intercondylaris* — межмыщелковое возвышение
31. *tuberositas tibiae* — шероховатое утолщение большеберцовой кости
32. *capitulum fibulae* — головка малоберцовой кости
33. *corpus tibiae* — тело большеберцовой кости
34. *fossa musculi poplitei (fossa muscularis caudalis)* — ямка подколенной мышцы
35. *patella* — коленная чашка

Скелет таза и проксимального отдела тазовой конечности лошади - медиальная поверхность

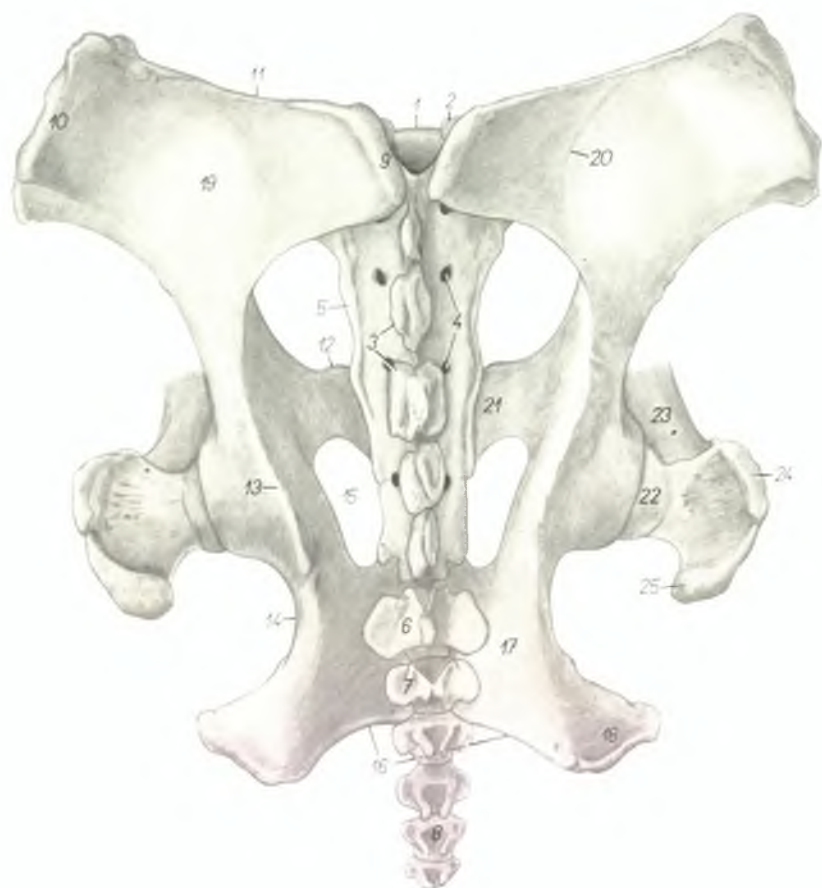Рис. 148



- | | |
|---|---|
| 1. <i>tuber sacrale (spina iliaca dorsalis)</i> — внутренний подвздошный бугор | 18. <i>crista intertrochanterica</i> — межвертлужный гребень |
| 2. <i>crista iliaca</i> — подвздошный гребень | 19. <i>trochanter minor</i> — малый вертел |
| 3., 3' <i>tuber coxae (spina iliaca ventralis)</i> — паружный подвздошный бугор | 20. <i>fossa trochanterica</i> — вертлужная ямка |
| 4., 4' <i>ala ossis ilium</i> — крыло подвздошной кости | 21. <i>corpus femoris</i> — тело бедренной кости |
| 5. <i>facies auricularis</i> — ушковидная поверхность | 22. <i>trochlea femoris</i> — блок бедренной кости |
| 6. <i>corpus ossis ilium</i> — тело подвздошной кости | 23. <i>condylus lateralis femoris</i> — латеральный мыщелок бедренной кости |
| 7. <i>tuberculum mi. psoas minoris</i> — поясничный бугорок | 24. <i>condylus medialis femoris</i> — медиальный мыщелок бедренной кости |
| 8. <i>spina ischiadica</i> — седалищная ось | 25. <i>epicondylus medialis femoris</i> — медиальный надмыщелок бедренной кости |
| 9. <i>incisura ischiadica major</i> — большая седалищная вырезка | 26. <i>condylus lateralis tibiae</i> — латеральный мыщелок большеберцовой кости |
| 10. <i>incisura ischiadica minor</i> — малая седалищная вырезка | 27. <i>condylus medialis tibiae</i> — медиальный мыщелок большеберцовой кости |
| 11. <i>corpus ossis ischii</i> — тело седалищной кости | 28. <i>incisura poplitea</i> — подколенная вырезка |
| 12. <i>tuber ischiadicum</i> — седалищный бугор | 29. <i>tuberositas tibiae</i> — шероховатость большеберцовой кости |
| 13. <i>eminentia iliopubica (s. ileopectinea)</i> — подвздошнолонное возвышение | 30. <i>crista tibiae</i> — гребень большеберцовой кости |
| 14. <i>pecten ossis pubis</i> — лонный гребень | 31. <i>fibula</i> — малоберцовая кость |
| 15. <i>foramen obturatum</i> — запертое отверстие | 32. <i>corpus tibiae</i> — тело большеберцовой кости |
| 16. <i>symphysis pelvis</i> — тазовое сращение | 33. <i>patella</i> — коленная чашка |
| 17. <i>trochanter major — pars caudalis</i> — большой вертел | |

Скелет таза лошади - дорсальная поверхность

Рис. 149



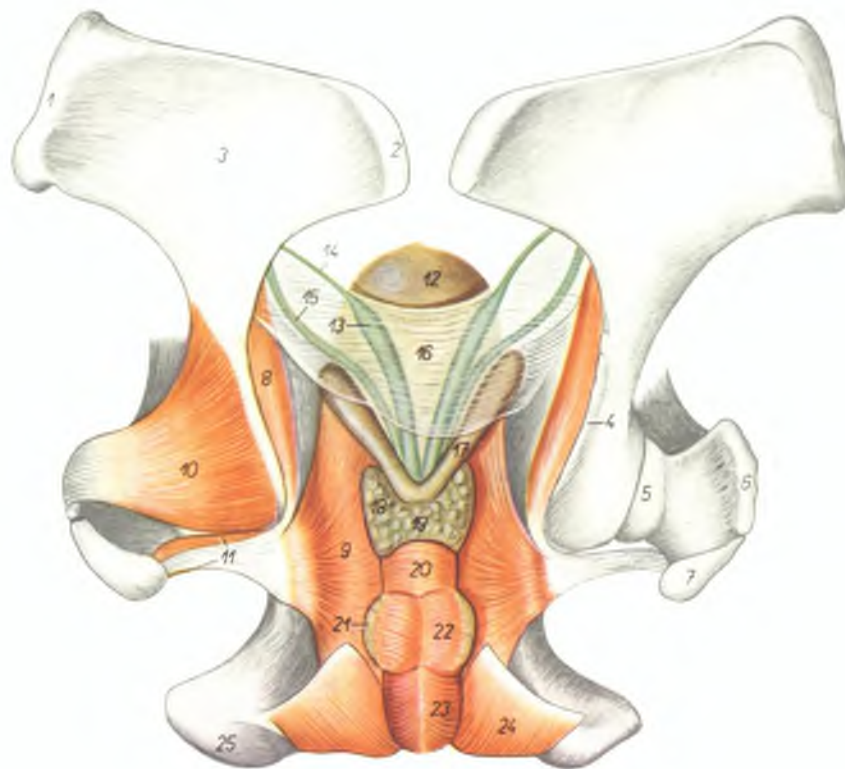
1. *promontorium* — мыс
2. *processus articularis cranialis* — краниальные суставные отростки
3. *processus spinales ossis sacri* — остистые отростки крестцовой кости
4. *foramina sacralia dorsalia* — дорсальные крестцовые отверстия
5. *pars lateralis ossis sacri* — латеральная часть крестцовой кости

6. *vertebra coccygea I.* — I хвостовой позвонок
7. *vertebra coccygea II.* — II хвостовой позвонок
8. *vertebra coccygea V.* — V хвостовой позвонок
9. *tuber sacrale* — (*spina iliaca dorsalis*) — внутренний подвздошный бугор
10. *tuber coxae* (*spina iliaca ventralis*) — наружный подвздошный бугор

11. *crista iliaca* — подвздошный гребень
12. *eminentia iliopubica* (s. *theopectinea*) — подвздошно-лонное возвышение
13. *spina ischiadica* — седалищная ость
14. *incisura ischiadica minor* — малая седалищная вырезка
15. *foramen obturatum* — запятое отверстие
16. *arcus ischiadicus* — седалищная дуга
17. *tabula ossis ischii* — тело седалищной кости
18. *tuber ischiadicum* — седалищный бугор
19. *ala ossis ilium* — крыло подвздошной кости
20. *linea glutea* — ягодичная линия
21. *ramus cranialis ossis pubis* — краниальная ветвь лонной кости
22. *caput femoris* — головка бедренной кости
23. *corpus femoris* — тело бедренной кости
24. *pars cranialis trochanteris majoris* — большой вертел
25. *pars caudalis trochanteris majoris* — средний вертел

Топография придаточных половых желез жеребца

Рис. 150



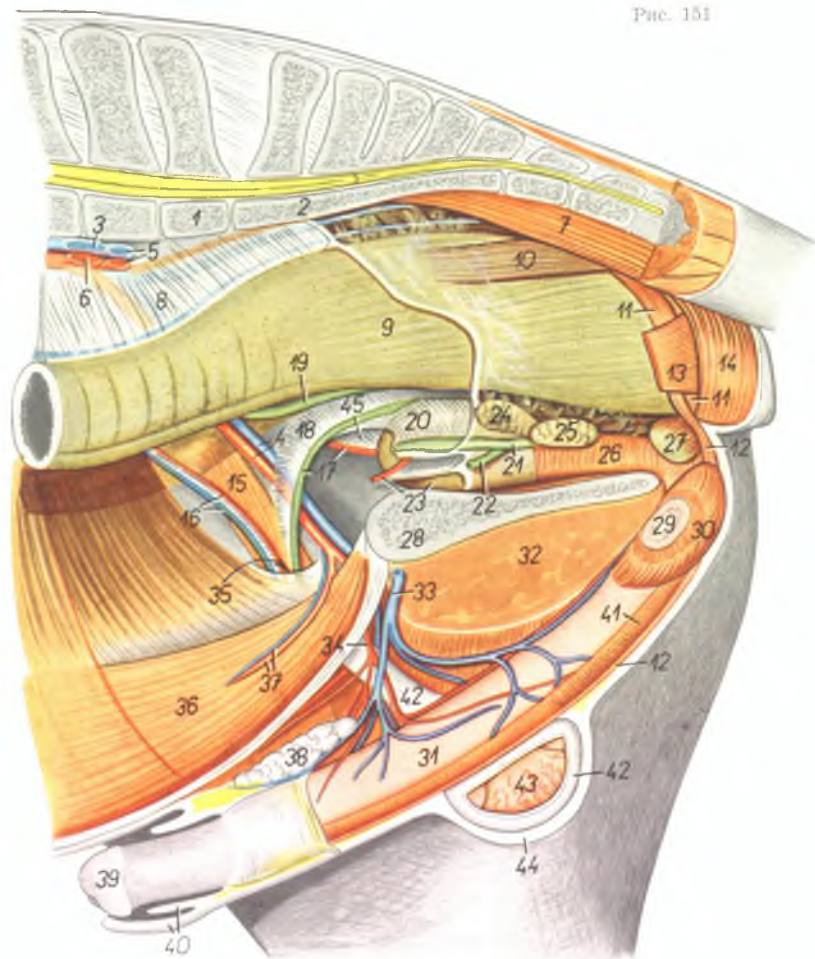
1. *tuber coxae (spina iliaca ventralis)* — наружный подвздошный бугор
2. *tuber sacrale (spina iliaca dorsalis)* — внутренний подвздошный бугор
3. *ala ossis ilium* — крыло подвздошной кости
4. *spina ischiadica* — седалищная ость
5. *caput femoris* — головки бедренной кости
6. *pars cranialis trochanteris majoris* — большой вертел
7. *pars caudalis trochanteris majoris* — средний вертел
8. *pars iliaca m. obturatoris interni* — подвздошная часть внутренней запирающей мышцы
9. *pars ischiopubica m. obturatoris interni* — седалищнолонная часть внутренней запирающей мышцы
10. *m. gluteus profundus* — глубокая ягодичная мышца
11. *mm. gemelli* — двойничные мышцы
12. *vesica urinaria* — мочевой пузырь
13. *ampulla ductus deferentis* — ампулла семяпровода
14. *ductus deferens* — семяпровод

15. *ureter* — мочеточник
16. *plica urogenitalis* — мочеполая складка
17. *glandula vesiculosa (vesicula seminalis)* — пузырьковидная железа
18. *corpus glandulae prostaticae* — тело предстательной железы
19. *isthmus glandulae prostaticae* — перешеек предстательной железы
20. *m. urethralis* — мочеполая мышца

21. *glandula bulbourethralis* — луковичная железа
22. *m. ischioglandularis* — седалищнолуковичная мышца
23. *m. bulbocavernosus* — луковичнокавернозная мышца
24. *m. ischioavernosus* — седалищнокавернозная мышца
25. *tuber ischiadicum* — седалищный бугор

Газовые органы жеребца *in situ* - левая сторона.
Левая тазовая конечность и левая половина таза удалены

Рис. 151



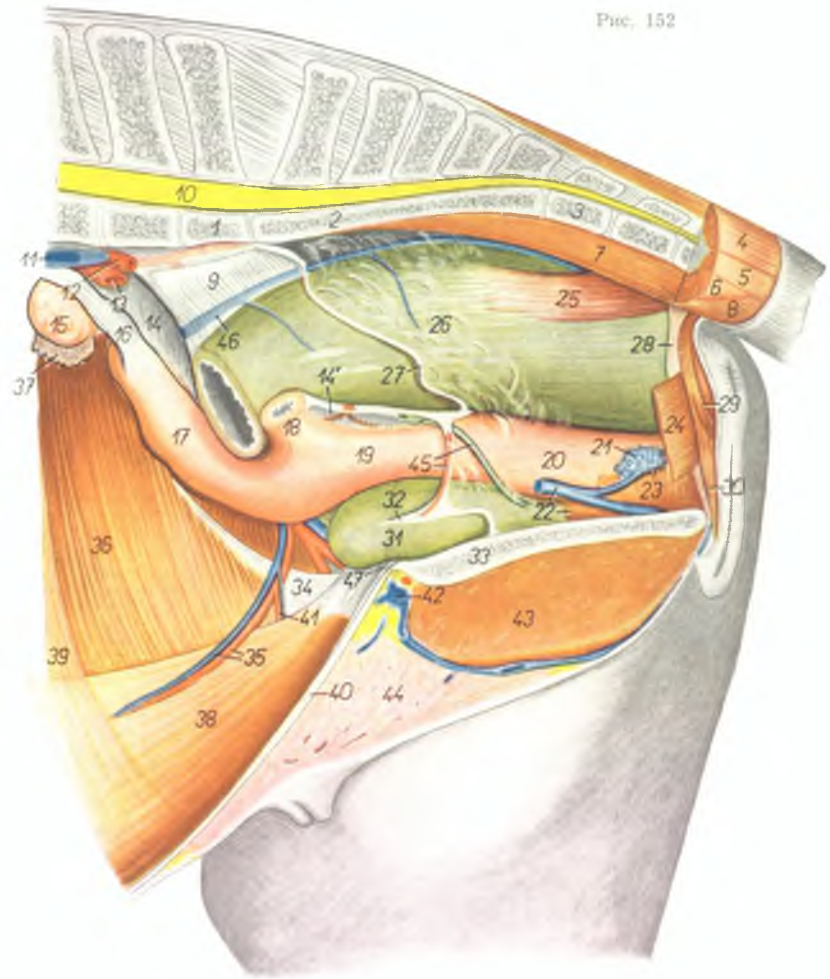
1. *vertebra lumbalis VI.* - VI поясничный позвонок
2. *os sacrum* - крестцовая кость
3. *v. iliaca externa sinistra* - левая наружная подвздошная вена
4. *a. et v. iliaca externa dextra* - правая наружная подвздошная артерия и вена

5. *a. et v. iliaca interna sinistra* - левая внутренняя подвздошная артерия и вена
6. *a. iliaca externa sinistra* - левая наружная подвздошная артерия
7. *m. sacrocoecygeus ventralis medialis* - короткий опускатель хвоста
8. *mesorectum* - брыжjenка прямой кишки

9. *ampulla recti* - ампулла прямой кишки
10. *m. rectococcygeus* - прямокишечно-хвостовая мышца
11. *ansa analis ventralis* - вентральная петля ануса
12. *m. retractor penis* - ретрактор полового члена
13. *m. levator ani* - подниматель ануса
14. *m. sphincter ani externus* - наружный сфинктер ануса
15. *m. cremaster* - подниматель семенника
16. *a. et v. spermatica interna* - внутренняя семенная артерия и вена
17. *ductus deferens dexter, a. umbilicalis dextra* - правый семяпровод, правая пупочная артерия
18. *plica ductus deferentis* - складка семяпровода
19. *ureter dexter* - правый мочеточник
20. *plica urogenitalis* - мочеполая складка
21. *ductus deferens (ampulla) sinister* - левый семяпровод (ампулла)
22. *ureter sinister* - левый мочеточник
23. *vesica urinaria, a. umbilicalis sinistra* - мочевого пузыря, левая пупочная артерия
24. *glandula vesiculosa (vesicula seminalis)* - пузырьковидная железа
25. *prostate* - предстательная железа
26. *pars pelvina urethrae (m. urethralis)* - тазовая часть уретры (уретральная мышца)
27. *glandula bulbourethralis et m. bulbocavernosus* - луковичная железа и луковичнокавернозная мышца
28. *symphysis pelvis* - тазовое сращение
29. *crus sinistrum penis* - левая ножка полового члена
30. *m. ischiacavernosus* - седалищнокавернозная мышца
31. *corpus penis* - тело полового члена
32. *m. gracilis* - стройная мышца
33. *v. pudenda externa* - наружная срамная вена
34. *a. pudenda externa* - наружная срамная артерия
35. *canalis inguinalis* - паховый канал
36. *m. rectus abdominis* - прямая брюшная мышца
37. *a. et v. epigastrica caudalis* - каудальная надчревая артерия и вена
38. *lnn. inguinales superficiales* - поверхностные паховые лимфоузлы
39. *glans penis* - головка полового члена
40. *praeputium* - препуций
41. *m. bulbocavernosus* - луковичнокавернозная мышца
42. *processus vaginalis fasciae transversae et peritonei (tunica vaginalis communis)* - влагалищный отросток поперечной брюшной фасции и брюшины (общая влагалищная оболочка)
43. *testis dexter* - правый семенник
44. *scrotum* - мошонка (семенниковый мешок)

Газовые органы кобылы *in situ* - левая сторона.
Левая половина таза и левая тазовая конечность удалены

Рис. 152



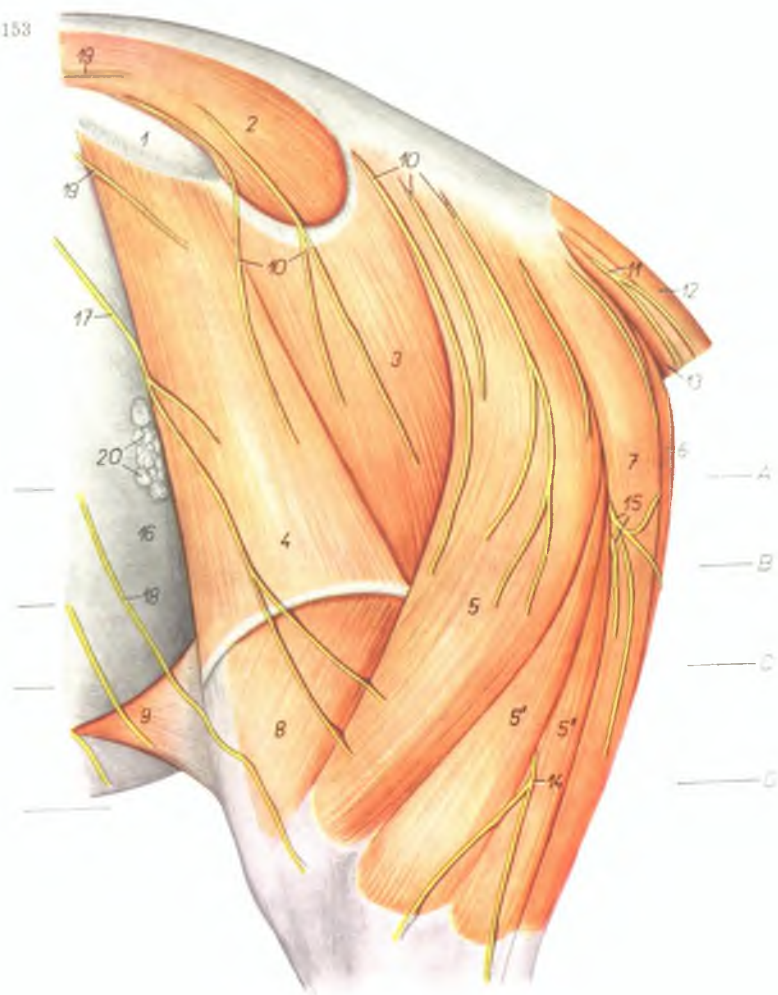1. *vertebra lumbalis VI* - VI поясничный позвонок
2. *os sacrum* - крестцовая кость
3. *vertebra coccygea I* - I хвостовой позвонок
4. *m. sacrococcygeus dorsalis lateralis* - длинный подниматель хвоста
5. *m. intertransversarius caudae* - межпоперечная мышца хвоста
6. *m. coccygeus* - хвостовая мышца
7. *m. sacrococcygeus ventralis medialis* - короткий опускаватель хвоста
8. *m. sacrococcygeus ventralis lateralis* - длинный опускаватель хвоста
9. *mesorectum* - брыжейка прямой кишки
10. *medulla spinalis* - спинной мозг
11. *v. iliaca communis sinistra* - общая подвздошная вена (левая)
12. *a. iliaca interna sinistra* - левая внутренняя подвздошная артерия
13. *a. iliaca externa sinistra* - левая наружная подвздошная артерия
14. *lig. latum uteri dextrum* - правая широкая маточная связка
- 14'. *lig. latum uteri sinistrum* - левая широкая маточная связка
15. *ovarium dextrum* - правый яичник
16. *lig. ovarii proprium* - специальная связка яичника
17. *cornu uteri dextrum* - правый рог матки
18. *cornu uteri sinistrum* - левый рог матки
19. *corpus uteri* - тело матки
20. *vagina* - влагалище
21. *corpus cavernosum vestibuli* - пещеристое тело преддверия
22. *m. urethralis, v. pudenda interna* - уретральная мышца, внутренняя срамная вена
23. *m. constrictor vestibuli* - констриктор преддверия
24. *m. levator ani* - подниматель ануса
25. *m. rectococcygeus* - мышца прямой кишки и хвоста
26. *ampulla recti* - ампулла прямой кишки
27. *margo peritonei* - край брюшины
28. *ansa analis ventralis* - подвешивающая связка ануса
29. *m. sphincter ani externus* - наружный сфинктер ануса
30. *m. constrictor cunni (s. vulvae)* - сжиматель половой щели
31. *vesica urinaria* - мочевого пузыря
32. *lig. laterale vesicae* - латеральная связка мочевого пузыря
33. *symphysis pelvis* - тазовое сращение
34. *crus laterale m. obliqui abdominis externi* - латеральная ветвь наружной косой брюшной мышцы
35. *a. et v. epigastrica caudalis* - каудальная надчрепная артерия и вена
36. *m. obliquus abdominis internus* - внутренняя косая брюшная мышца
37. *fimbria tubae* - бахрома яйцепровода
38. *m. rectus abdominis* - прямая брюшная мышца

39. *m. transversus abdominis* - поперечная брюшная мышца
40. *linea alba abdominis* - белая линия живота
41. *a. pudenda externa* - наружная срамная артерия
42. *v. pudenda externa* - наружная срамная вена
43. *m. gracilis* - стреловидная мышца

44. *corpus mammae* - молочная железа (тело)
45. *a. umbilicalis, ureter sinister* - пупочная артерия, левый мочеточник
46. *v. rectalis media* - средняя вена прямой кишки
47. *lig. vesicourethralis* - лупочнопупурный связка

Мышцы и нервы области таза и бедра лошади с левой стороны -
поверхностный слой

Рис. 153



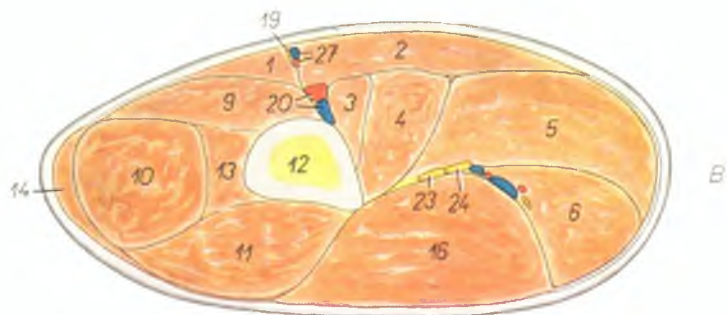
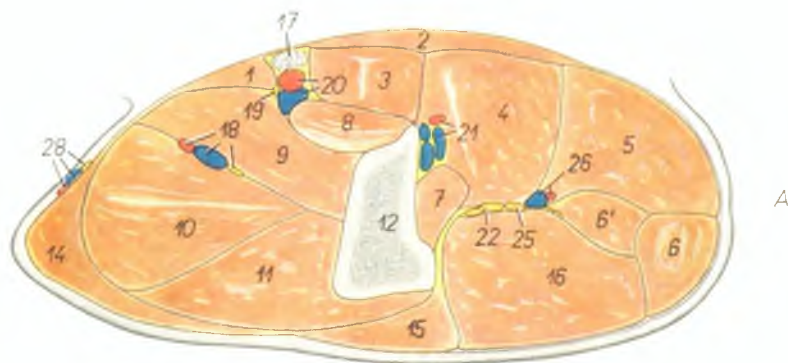
1. *tuber coxae (spina iliaca ventralis)* — наружный подвздошный бугор
2. *m. gluteus medius* — средняя ягодичная мышца
3. *m. gluteus superficialis* — поверхностная ягодичная мышца

4. *m. tensor fasciae latae* — напрягатель широкой фасции
5. 5', 5'', *m. biceps femoris* — двуглавая мышца бедра
6. *m. semimembranosus* — полуперепончатая мышца

7. *m. semitendinosus* — полусухожильная мышца
8. *m. vastus lateralis* — латеральная толстая мышца
9. *plica praegenualis (m. cutaneus marginis)* — надколенная складка
10. *nn. clunium medi* — кожные средние ягодичные нервы
11. *ramus cutaneus ni. coccygei* — кожная ветвь хвостового нерва
12. *m. sacrococcygeus dorsalis lateralis* — длинный подниматель хвоста
13. *m. sacrococcygeus ventralis lateralis* — длинный опускающий хвоста
14. *n. cutaneus surae dorsalis* — дорсальный кожный нерв голени
15. *nn. clunium caudales* — кожные каудальные ягодичные нервы
16. *paries abdominis (crus laterale m. obliqui abdominis externi)* — брюшная стенка
17. *ramus cutaneus ni. ilioinguinalis* — кожная ветвь подвздошно-пахового нерва
18. *ramus cutaneus ni. iliohypogastrici* — кожная ветвь подвздошно-подчревного нерва
19. *nn. clunium craniales* — кожные краниальные ягодичные нервы
20. *lpp. subilici* — лимфатические узлы коленной складки

Левое бедро лошади - поперечные разрезы. Уровень разрезов (А, В) показан на рис. 153 и 155

Рис. 154



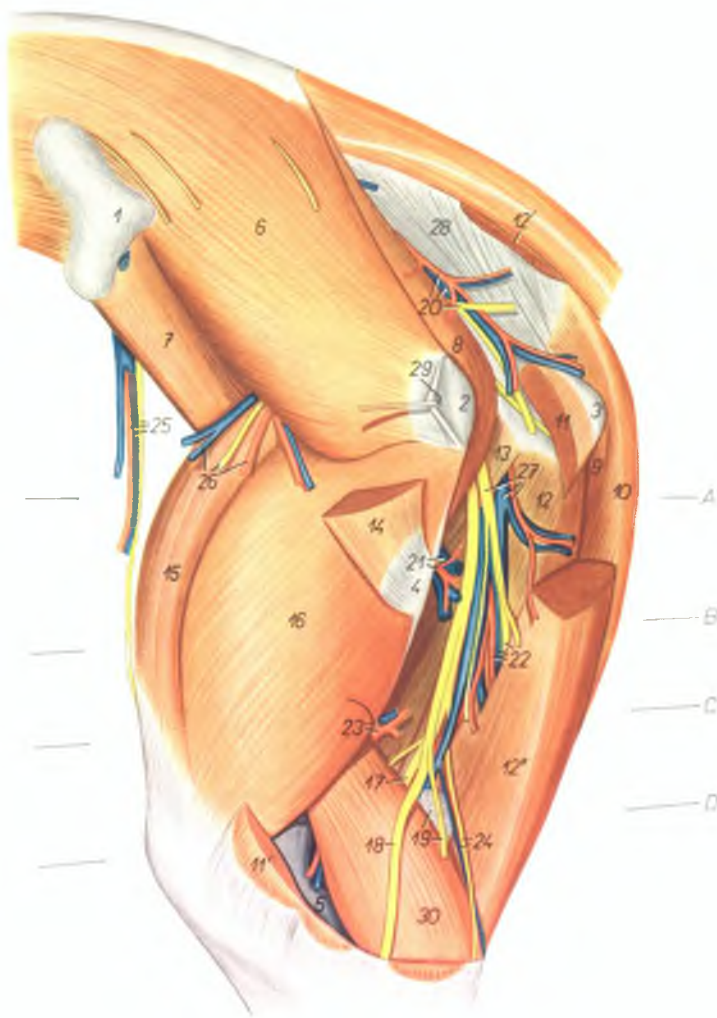
1. *m. sartorius* – портяжная мышца
2. *m. gracilis* – стройная мышца
3. *m. pectineus* – гребешковая мышца
4. *m. adductor* – приводящая мышца бедра
5. *m. semimembranosus* – полунерепончатая мышца
6. 6'. *m. semitendinosus* – полусухожильная мышца
- 6'. *caput pelvium m. semitendinosi* – тазовая головка полусухожильной мышцы
7. *m. quadratus femoris* – квадратная мышца бедра
8. *m. iliopsoas (insertio)* – подвздошно-поясничная мышца
9. *m. vastus medialis* – толстая медиальная мышца
10. *m. rectus femoris* – прямая мышца бедра
11. *m. vastus lateralis* – толстая латеральная мышца
12. *femur* – бедренная кость
13. *m. vastus intermedius* – промежуточная толстая мышца
14. *m. tensor fasciae latae* – напрягатель широкой фасции
15. *m. gluteus superficialis* – поверхностная ягодичная мышца

16. *m. biceps femoris* – двуглавая мышца бедра
17. *lmm. inguinales profundi* – глубокие паховые лимфоузлы
18. *a. et v. femoris cranialis, n. femoralis* – краиниальная бедренная артерия и вена, бедренный нерв
19. *n. saphenus* – нерв сафенус
20. *a. et v. femoralis* – бедренная артерия и вена
21. *a. et v. profunda femoris* – глубокая бедренная артерия и вена
22. *n. ischiadicus* – седалищный нерв
23. *n. fibularis* – малоберцовый нерв

24. *n. tibialis* – большеберцовый нерв
25. *ramus muscularis proximalis n. tibialis* – проксимальная мышечная ветвь большеберцового нерва
26. *rami a. et v. obturatoriae* – ветви запирающей артерии и вены
27. *a. et v. saphena* – артерия сафена и медиальная вена сафена
28. *a. et v. circumflexa ilium profunda, n. cutaneus femoris lateralis* – глубокая окружная подвздошная артерия и вена, латеральный кожный нерв бедра

Мышцы, нервы и сосуды области таза и бедра лошади с левой стороны - глубокий слой

Рис. 155



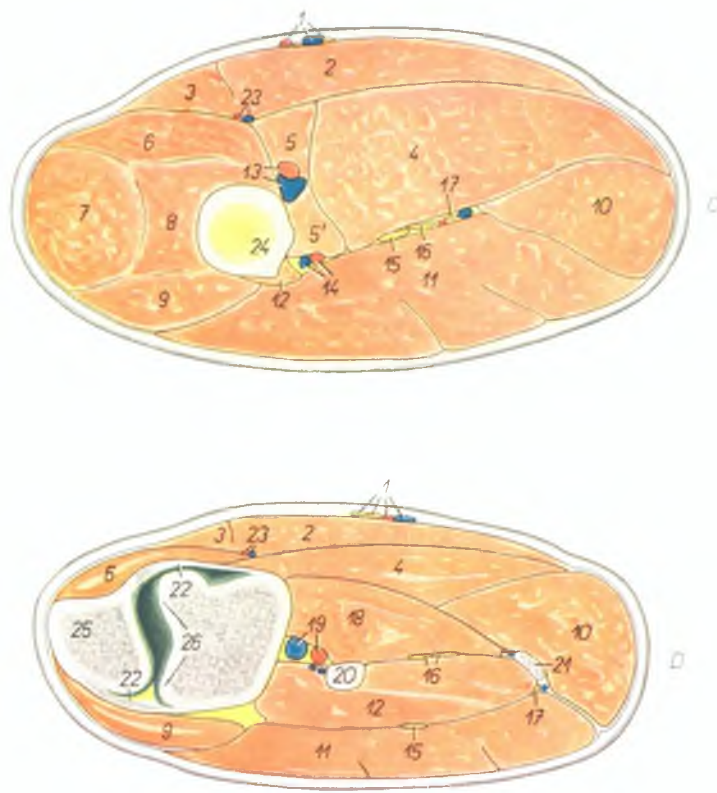
1. *tuber coxae (spina iliaca ventralis)* — наружный подздошный бугор
2. *trochanter major femoris* — большой вертел бедренной кости
3. *tuber ischiadicum* — седящий бугор
4. *trochanter tertius* — третий вертел

5. *condylus lateralis femoris* — латеральный мыщелок бедренной кости
6. *m. gluteus medius* — средняя ягодичная мышца
7. *m. iliacus lateralis* — латеральная подздошная мышца

8. *m. piriformis* — грушевидная мышца
9. *caput pelvium m. semitendinosi* — тазовая головка полуперепончатой мышцы
10. *caput vertebrale m. semitendinosi* — позвоночная головка полуперепончатой мышцы
11. *caput pelvium m. bicipitis femoris* — тазовая головка двуглавой мышцы бедра
- 11'. *insertio m. bicipitis femoris* — двуглавая мышца бедра
- 12., 12', 12'', *m. semitendinosus* — полусухожильная мышца
12. *caput pelvium* — тазовая головка
- 12'. *origo capitis vertebralis* — позвоночная головка (начало)
- 12''. *venter capitis vertebralis* — брюшко позвоночной головки
13. *m. quadratus femoris* — квадратная мышца бедра
14. *m. gluteus superficialis* — поверхностная ягодичная мышца
15. *m. rectus femoris* — прямая мышца бедра
16. *m. vastus lateralis* — латеральная толстая мышца
17. *n. tibialis* — большеберцовый нерв
18. *n. fibularis* — малоберцовый нерв
19. *ln. popliteus, ramus muscularis (m. bicipitis) n. fibularis* — подколенный лимфоузел, мышечная ветвь малоберцового нерва
20. *a. et v. glutea caudalis, n. cutaneus femoris caudalis* — каудальная ягодичная артерия и вена, каудальный кожный нерв бедра
21. *a. et v. circumflexa femoris caudalis* — каудальная окружная бедренная артерия и вена
22. *rami musculares m. semitendinosi (a., v. et n.)* — артерия, вена и нерв полусухожильной мышцы
23. *a. et v. femoris caudalis* — каудальная бедренная артерия и вена
24. *n. cutaneus surae plantaris, v. saphena parva* — плантарный кожный нерв голени, латеральная вена сафена
25. *a. et v. circumflexa ilium profunda, n. cutaneus femoris lateralis* — глубокая окружная подздошная артерия и вена, латеральный кожный нерв бедра
26. *rami a., v. et n. glutei cranialis* — ветви крашальной ягодичной артерии, вены и нерва
27. *rami a. et v. obturatoriae, ramus muscularis proximalis n. tibialis* — ветви запирающей артерии и вены, проксимальная мышечная ветвь большеберцового нерва
28. *lig. sacrospinotuberale latum* — широкая тазовая связка
29. *bursa trochanterica* — подмышечная bursa
30. *m. gastrocnemius lateralis* — латеральная икроножная мышца

Левое бедро лошади - поперечные разрезы. Уровень разрезов (C, D) показан на рис. 153 и 155

Рис. 156



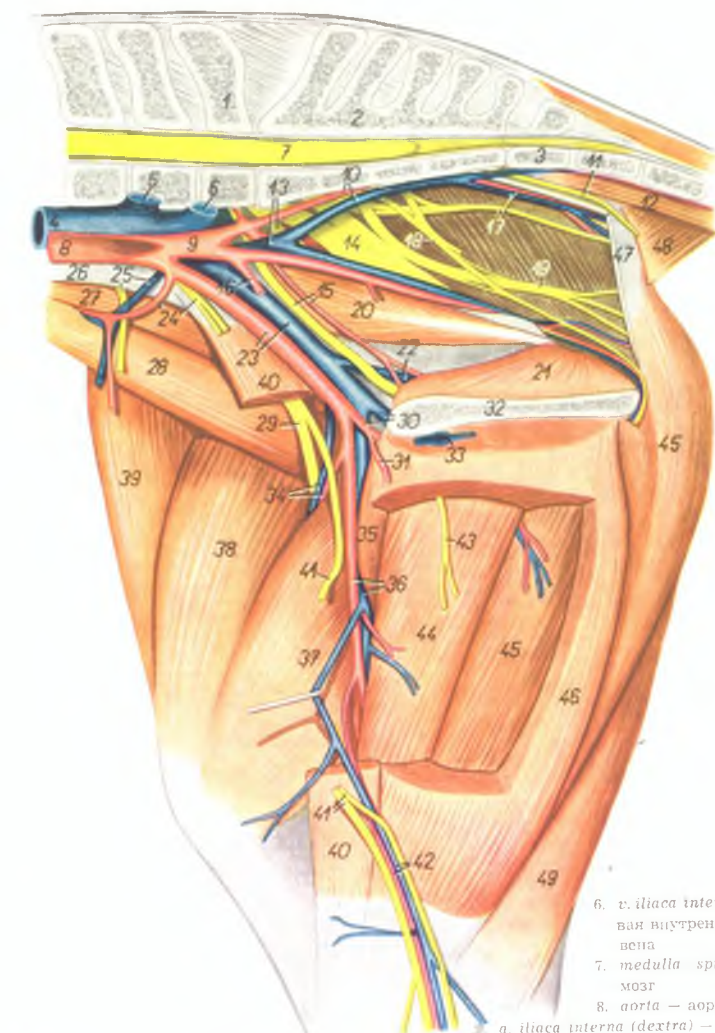
1. a. v. et n. saphenus — артерия, вена и нерв сафены
2. m. gracilis — стройная мышца
3. m. sartorius — портяжная мышца
4. m. semimembranosus — полуперепончатая мышца
- 5, 5'. m. adductor — приводящая мышца бедра
6. m. vastus medialis — медиальная толстая мышца
7. m. rectus femoris — прямая бедренная мышца
8. m. vastus intermedius — промежуточная толстая мышца

9. m. vastus lateralis — латеральная толстая мышца
10. m. semitendinosus — полусухожильная мышца
11. m. biceps femoris — двуглавая мышца бедра
12. m. gastrocnemius lateralis — латеральная икроножная мышца
13. a. et v. femoralis — бедренная артерия и вена
14. a. et v. femoris caudalis — каудальная бедренная артерия и вена
15. n. fibularis — малоберцовый нерв
16. n. tibialis — большеберцовый нерв
17. n. cutaneus surae plantaris — плантарный кожный нерв голени

18. m. gastrocnemius medialis — медиальная икроножная мышца
19. a. et v. poplitea — подколенная артерия и вена
20. m. flexor digitalis pedis superficialis — поверхностный сгибатель пальца
21. ln. popliteus — подколенный лимфатический узел
22. capsula articularis — суставная капсула
23. a. et v. genus descendens — проксимальная артерия и вена колена
24. corpus femoris — тело бедренной кости
25. patella — коленная чашка
26. trochlea femoris — блок бедренной кости

Мышцы, нервы и сосуды области таза и бедра лошади -
медialьная поверхность

Рис. 157



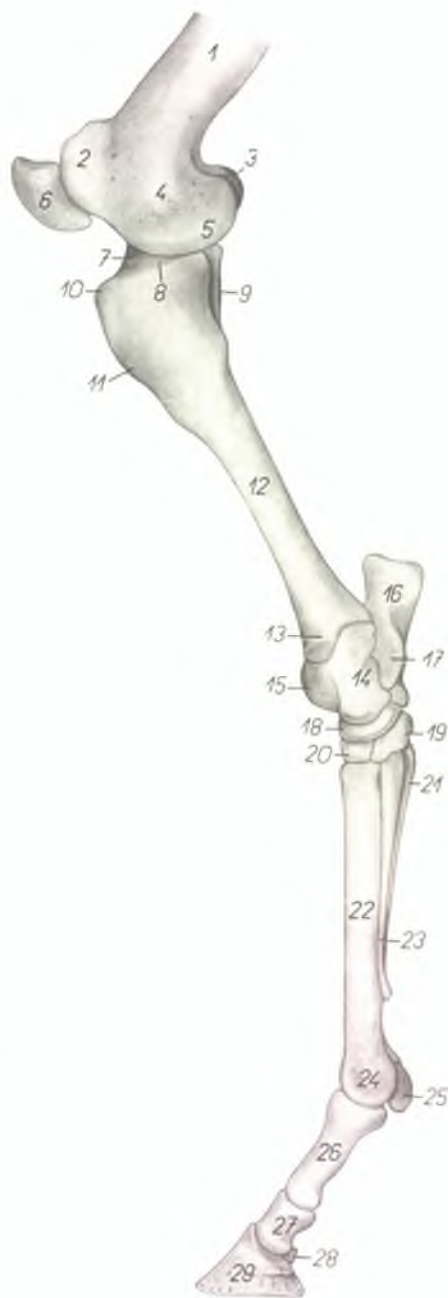
1. *vertebra lumbalis VI.* — VI поясничный позвонок
2. *os sacrum* — крестцовая кость
3. *vertebra coccygea I.* — I хвостовой позвонок
4. *v. cava caudalis* — каудальная полая вена
5. *v. iliaca externa sinistra* — левая наружная подвздошная вена

6. *v. iliaca interna sinistra* — левая внутренняя подвздошная вена
7. *medulla spinalis* — спинной мозг
8. *aorta* — аорта
9. *iliaca interna (dextra)* — внутренняя подвздошная артерия (правая)
10. *a. et v. sacralis lateralis* — латеральная крестцовая артерия и вена
11. *n. rectalis caudalis* — каудальный нерв прямой кишки
12. *m. sacrococcygeus ventralis medialis* — короткий опускатель хвоста

13. *v. iliaca interna (dextra), n. gluteus cranialis* — внутренняя подвздошная вена (правая), краниальный ягодичный нерв
14. *n. ischiadicus* — седалищный нерв
15. *n. et a. obturatoria* — запирательная артерия и нерв
16. *a. umbilicalis* — пупочная артерия
17. *n. gluteus caudalis, a. et v. gluteae caudalis* — каудальный ягодичный нерв, каудальная ягодичная артерия и вена
18. *n. pudendus* — срамной нерв
19. *n. cutaneus femoris caudalis* — каудальный кожный нерв бедра
20. *m. obturator internus — pars iliaca* — внутренний запиратель (подвздошная часть)
21. *m. obturator internus — pars ischiopubica* — внутренний запиратель (седалищнолобная часть)
22. *v. obturatoria* — запирательная вена
23. *a. et v. iliaca externa* — наружная подвздошная артерия и вена
24. *n. genitofemoralis, a. circumflexa ilium profunda* — наружный срамной нерв, глубокая окружная подвздошная артерия
25. *n. ilioinguinalis, v. circumflexa ilium profunda* — подвздошнопаховый нерв, глубокая окружная подвздошная вена
26. *m. psoas minor (tendo)* — малая поясничная мышца (сухожилие)
27. *m. psoas major* — большая поясничная мышца
28. *m. iliacus lateralis* — латеральная подвздошная мышца
29. *n. femoralis* — бедренный нерв
30. *a. et v. profunda femoris* — глубокая бедренная артерия и вена
31. *truncus pudendoepigastricus* — надчревно-срамной ствол
32. *symphysis pelvis* — тазовое сращение
33. *v. pudenda externa* — наружная срамная вена
34. *a. et v. femoris cranialis* — краниальная бедренная артерия и вена
35. *m. pectineus* — гребешковая мышца
36. *a. et v. femoralis* — бедренная артерия и вена
37. *m. vastus medialis* — медиальная толстая мышца
38. *m. rectus femoris* — прямая бедренная мышца
39. *m. tensor fasciae latae* — напрягатель широкой фасции
40. *m. sartorius* — портняжная мышца
41. *n. saphenus* — нерв сафенус
42. *a. et v. saphena* — артерия и вена сафена
43. *ramus n. obturatorii* — ветвь запирательного нерва
44. *m. adductor* — приводящая мышца бедра
45. *m. semimembranosus* — полусухожильная мышца
46. *m. gracilis* — стройная мышца
47. *lig. sacrospinotuberale latum* — широкая тазовая связка
48. *m. coccygeus* — хвостовая мышца
49. *m. semitendinosus* — полусухжильная мышца

Скелет конца правой тазовой конечности лошади -
медиальная поверхность

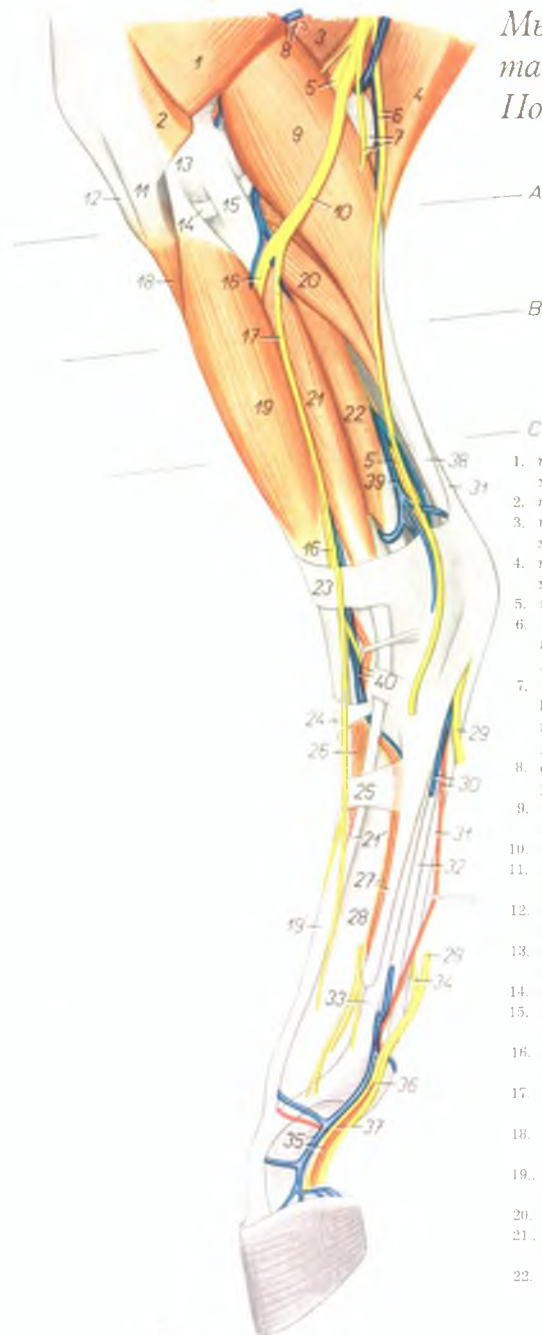
Рис. 158



- | | |
|--|---|
| 1. <i>corpus femoris</i> — тело бедренной кости | 17. <i>sustentaculum tali</i> — держатель таранной кости |
| 2. <i>trochlea femoris</i> — блок бедренной кости | 18. <i>os tarsi centrale (os naviculare)</i> — центральная заплюсневая кость |
| 3. <i>condylus lateralis femoris</i> — латеральный мыщелок бедренной кости | 19. <i>os tarsale I, et II. (os cuneiforme mediointermedium)</i> — I и II заплюсневые кости |
| 4. <i>epicondylus medialis femoris</i> — медиальный надмыщелок бедренной кости | 20. <i>os tarsale III. (os cuneiforme laterale)</i> — III заплюсневая кость |
| 5. <i>condylus medialis femoris</i> — медиальный мыщелок бедренной кости | 21. <i>os metatarsale IV.</i> — IV плюсневая кость |
| 6. <i>patella</i> — коленная чашка | 22. <i>os metatarsale III.</i> — III плюсневая кость |
| 7. <i>eminentia intercondylaris</i> — межмыщелковое возвышение | 23. <i>os metatarsale II.</i> — II плюсневая кость |
| 8. <i>condylus medialis tibiae</i> — медиальный мыщелок большеберцовой кости | 24. <i>trochlea metatarsi III.</i> — блок III плюсневой кости |
| 9. <i>fibula</i> — малоберцовая кость | 25. <i>os sesamoideum phalangis proximalis</i> — сезамовидная кость проксимальной фаланги |
| 10. <i>tuberositas tibiae</i> — шероховатость большеберцовой кости | 26. <i>phalanx proximalis (os compedale)</i> — проксимальная фаланга (путьная кость) |
| 11. <i>crista tibiae</i> — гребень большеберцовой кости | 27. <i>phalanx media (os coronale)</i> — средняя фаланга |
| 12. <i>corpus tibiae</i> — тело большеберцовой кости | 28. <i>os sesamoideum phalangis distalis</i> — сезамовидная кость дистальной фаланги |
| 13. <i>malleolus medialis</i> — медиальный мыщелок большеберцовой кости | 29. <i>phalanx distalis (os ungulare)</i> — дистальная фаланга (копытная кость) |
| 14. <i>corpus tali</i> — тело таранной кости | |
| 15. <i>trochlea tali</i> — блок таранной кости | |
| 16. <i>tuber calcanei</i> — пяточный бугор | |

Мышцы, нервы и сосуды дистального отдела левой тазовой конечности лошади - латеральная поверхность. Поверхностный слой

Рис. 159

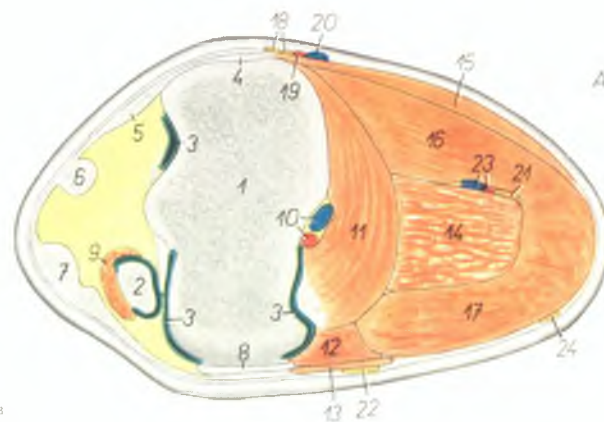


1. *m. vastus lateralis* — латеральная толстая мышца
2. *m. biceps femoris* — двуглавая мышца бедра
3. *m. semimembranosus* — полуперепончатая мышца
4. *m. semitendinosus* — полусухожильная мышца
5. *n. tibialis* — большеберцовый нерв
6. *n. cutaneus surae plantaris, v. saphena (parva) lateralis* — плантарный кожный нерв голени, латеральная вена сафена
7. *ramus muscularis (m. bicipitis) n. fibularis. In popliteus* — мышечная ветвь малоберцового нерва, подколенный лимфатический узел
8. *a. et v. femoris caudalis* — каудальная бедренная артерия и вена
9. *m. gastrocnemius lateralis* — латеральная икроножная мышца
10. *n. fibularis* — малоберцовый нерв
11. *lig. rectum patellae laterale* — прямая латеральная связка коленной чашки
12. *lig. rectum patellae intermedium* — прямая средняя связка коленной чашки
13. *condylus lateralis femoris* — латеральный мыщелок бедренной кости
14. *meniscus lateralis* — латеральный мениск
15. *lig. collaterale laterale* — латеральная связка коленного сустава
16. *n. fibularis profundus* — глубокий малоберцовый нерв
17. *n. fibularis superficialis* — поверхностный малоберцовый нерв
18. *m. tibialis anterior* — передняя большеберцовая мышца
19. 19'. *m. extensor digitalis pedis longus* — длинный разгибатель пальца
20. *m. soleus* — пяточная мышца
21. 21'. *m. extensor digitalis pedis lateralis* — латеральный разгибатель пальца
22. *m. flexor hallucis longus* — длинный сгибатель большого пальца

23. *lig. transversum cruris* — поперечная связка голени
24. *lig. cruciatum* — поперечная связка заплюсны
25. *lig. fundiforme tarsi* — поперечная связка плюсны
26. *m. extensor digitalis pedis brevis* — короткий разгибатель пальца
27. *a. metatarsalis dorsalis lateralis, os metatarsale IV.* — дорсальная латеральная плюсневая артерия, IV плюсневая кость
28. *os metatarsale III.* — III плюсневая кость
29. *n. plantaris lateralis* — латеральный плантарный нерв
30. *a. et v. metatarsalis plantaris superficialis lateralis* — поверхностная плантарная плюсневая латеральная артерия и вена
31. *tendo m. flexoris digitalis pedis superficialis* — сухожилие поверхностного сгибателя пальца
32. *tendo m. flexoris digitalis pedis profundi* — сухожилие глубокого сгибателя пальца
33. *m. interosseus medius* — средняя межкостная мышца
34. *ramus communicans nervorum plantarum* — соединительная ветвь плантарных нервов
35. *a. et v. digitalis pedis lateralis* — латеральная пальцевая артерия и вена
36. *ramus plantaris n. plantaris lateralis* — плантарная ветвь плантарного латерального нерва
37. *ramus dorsalis m. plantaris lateralis* — дорсальная ветвь плантарного латерального нерва
38. *tendo m. tricipitis surae (tendo Achilles)* — сухожилие трехглавой мышцы голени (ахиллово сухожилие)
39. *v. tibialis recurrens* — возвратная большеберцовая вена
40. *a. et v. tibialis anterior* — передняя большеберцовая артерия и вена

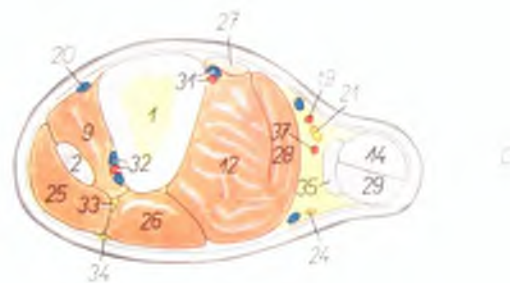
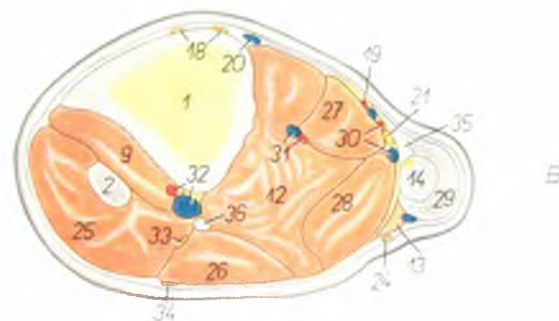
Левая голень лошади - поперечные разрезы. Места разрезов обозначены на рис. 159

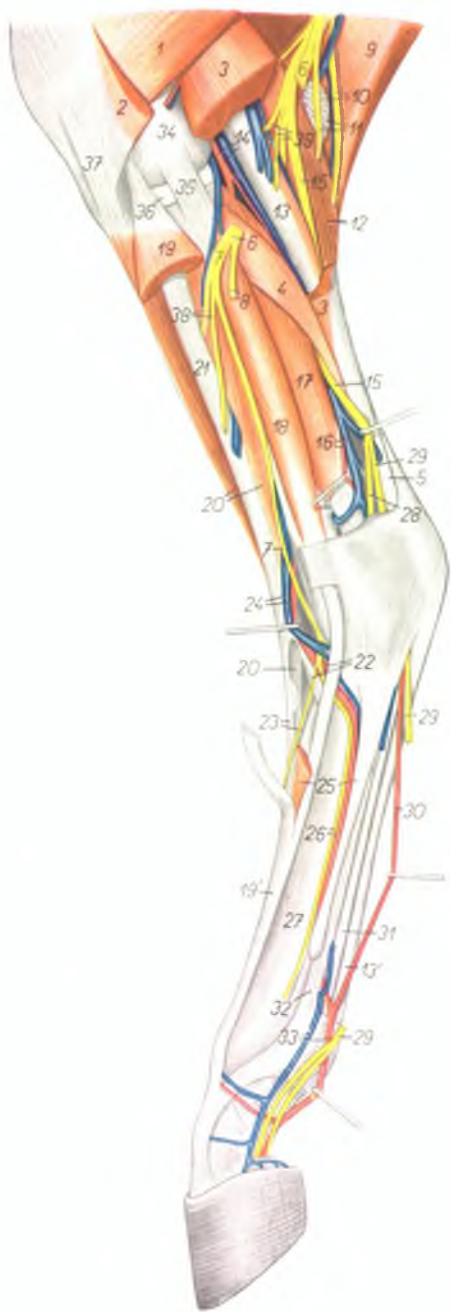Рис. 160



1. *tibia* — большеберцовая кость
2. *m. fibularis tertius* — третья малоберцовая мышца
3. *caput articulare* — полость сустава
4. *lig. collaterale mediale* — медиальная боковая связка
5. *lig. rectum patellae mediale* — медиальная прямая связка коленной чашки
6. *lig. rectum patellae intermedium* — средняя прямая связка коленной чашки
7. *lig. rectum patellae laterale* — латеральная прямая связка коленной чашки
8. *lig. collaterale laterale* — латеральная боковая связка
9. *m. tibialis anterior* — передняя большеберцовая мышца
10. *a. et v. poplitea* — подколенная артерия и вена
11. *m. popliteus* — подколенная мышца
12. *m. flexor hallucis longus* — длинный сгибатель большого пальца
13. *m. soleus* — пяточная мышца
14. *m. flexor digitalis pedis superficialis* — поверхностный сгибатель пальца
15. *insertio m. semitendinosi et m. gracilis* — подсухожильная и стройная мышцы
16. *m. gastrocnemius medialis* — медиальная икроножная мышца
17. *m. gastrocnemius lateralis* — латеральная икроножная мышца
18. *rami n. sapheni* — ветви нерва сифонуса
19. *a. saphena* — артерия сифона
20. *v. saphena* — вена сифона

21. *n. tibialis* — большеберцовый нерв
22. *n. fibularis* — малоберцовый нерв
23. *rami a. et v. femoris caudalis* — ветви каудальной бедренной артерии и вены
24. *n. cutaneus surae plantaris* — кожный плантарный нерв голени
25. *m. extensor digitalis pedis longus* — длинный разгибатель пальца
26. *m. extensor digitalis pedis lateralis* — латеральный разгибатель пальца
27. *m. flexor digitalis pedis longus* — длинный сгибатель пальца
28. *m. tibialis posterior* — задняя большеберцовая мышца
29. *tendo m. tricipitis surae (tendo Achillis)* — сухожилие трехглавой мышцы голени (ахиллово сухожилие)
30. *ramus a. et v. femoris caudalis* — ветви каудальной бедренной артерии и вены
31. *a. et v. tibialis posterior* — задняя большеберцовая артерия и вена
32. *a. et v. tibialis anterior* — передняя большеберцовая артерия и вена
33. *n. fibularis profundus* — глубокий малоберцовый нерв
34. *n. fibularis superficialis* — поверхностный малоберцовый нерв
35. *tendo solei* — сухожилие пяточной мышцы
36. *fibula* — малоберцовая кость
37. *ramus communicans a. femoris caudalis et a. tibialis recurrens* — анастомоз каудальной бедренной артерии и возвратной большеберцовой артерии





Мышцы, нервы и сосуды дистального отдела левой тазовой конечности лошади - латеральная поверхность. Глубокий слой

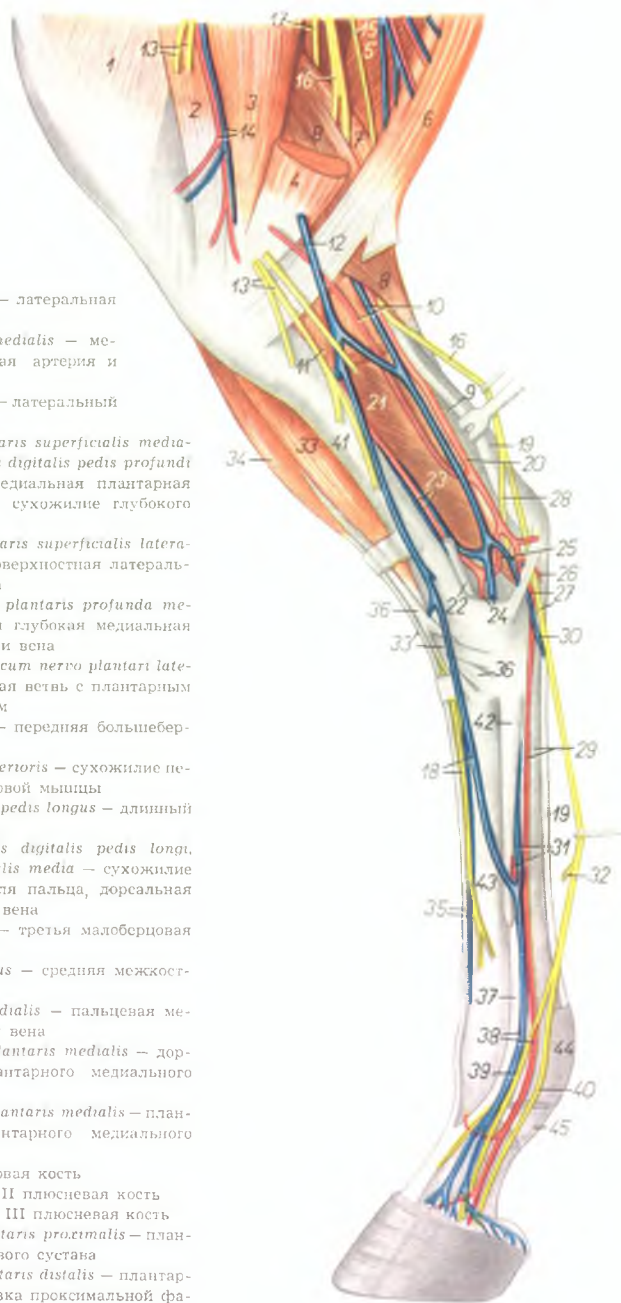
Рис. 161

1. *m. vastus lateralis* — латеральная толстая мышца
2. *m. biceps femoris* — двуглавая мышца бедра
3. *m. gastrocnemius lateralis* — латеральная икроножная мышца
4. *m. soleus* — пяточная мышца
5. *tendo m. tricipitis surae (tendo Achilles)* — сухожилие трехглавой мышцы голени (ахиллово сухожилие)
6. *n. fibularis* — малоберцовый нерв
7. *n. fibularis profundus* — глубокий малоберцовый нерв
8. *n. fibularis superficialis* — поверхностный малоберцовый нерв
9. *m. semitendinosus* — полусухожильная мышца
10. *n. cutaneus surae plantaris, v. saphena lateralis (parva)* — кожный плантарный нерв голени, латеральная вена сафена
11. *ramus muscularis (m. dicripitis) m. fibularis. ln. popliteus* — мышечная ветвь малоберцового нерва, подколенный лимфатический узел
12. *m. gastrocnemius medialis* — медиальная икроножная мышца
13. *m. flexor digitalis pedis superficialis* — поверхностный сгибатель пальца
- 13'. *tendo m. flexoris digitalis pedis superficialis* — сухожилие поверхностного сгибателя пальца
14. *a. et v. poplitea* — подколенная артерия и вена
15. *n. tibialis* — малоберцовый нерв
16. *a. et v. tibialis recurrens* — возвратная малоберцовая артерия и вена
17. *m. flexor hallucis longus* — длинный сгибатель большого пальца
18. *m. extensor digitalis pedis lateralis* — латеральный разгибатель пальца
19. *m. extensor digitalis pedis longus* — длинный разгибатель пальца
20. *m. tibialis anterior* — передняя большеберцовая мышца
21. *m. fibularis tertius* — третья малоберцовая мышца
22. *crus laterale m. fibularis tertii, a. perforans tarsi* — латеральная ножка третьей малоберцовой мышцы, артерия прободящая запястье
23. *crus intermedium m. fibularis tertii, ramus medialis n. fibularis profundus (n. metatarsalis dorsalis III.)* — средняя ножка третьей малоберцовой мышцы, III дорсальный плюсневый нерв
24. *a. et v. tibialis anterior* — передняя большеберцовая артерия и вена
25. *m. extensor digitalis pedis brevis, os metatarsale IV* — короткий разгибатель пальца, IV плюсовая кость
26. *a. metatarsalis dorsalis lateralis, ramus lateralis n. fibularis profundus (n. metatarsalis dorsalis III.)* — дорсальная латеральная плюсовая артерия, дорсальный III плюсневый нерв
27. *os metatarsale III.* — III плюсовая кость
28. *n. plantaris medialis* — плантарный медиальный нерв
29. *n. plantaris lateralis* — плантарный латеральный нерв
30. *a. metatarsalis plantaris superficialis* — поверхностная плантарная плюсовая артерия
31. *tendo m. flexoris digitalis pedis profundus* — сухожилие глубокого сгибателя пальца
32. *m. interosseus medius* — средняя межкостная мышца
33. *a. et v. digitalis pedis lateralis* — латеральная пальцевая артерия и вена
34. *condylus lateralis femoris* — латеральный мыщелок бедренной кости
35. *lig. collaterale laterale* — латеральная боковая связка
36. *meniscus lateralis* — латеральный мениск
37. *lig. rectum patellae laterale* — латеральная прямая связка коленной чашки
38. *rami musculares n. fibularis* — мышечная ветвь малоберцового нерва
39. *rami musculares n. tibialis* — мышечная ветвь большеберцового нерва

Мышцы, нервы и сосуды дистального отдела правой тазовой конечности лошади - медиальная поверхность

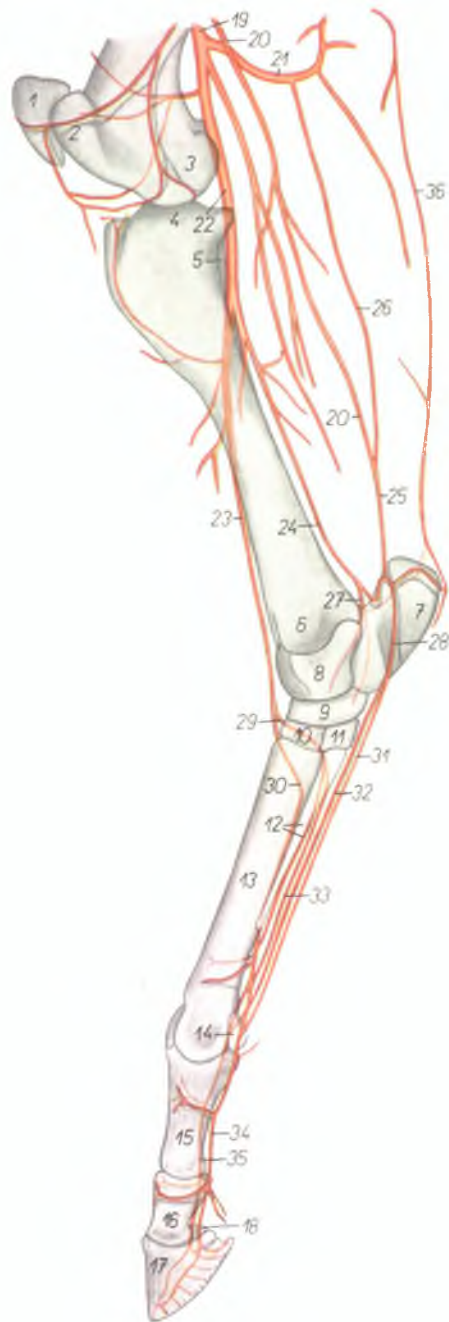Рис. 162

1. *m. vastus medialis* — медиальная толстая мышца
2. *m. sartorius* — портняжная мышца
3. *m. adductor femoris* — аддуктор бедра
4. *m. semimembranosus* — полуперепончатая мышца
5. *m. biceps femoris* — двуглавая мышца бедра
6. *m. semitendinosus* — полусухожильная мышца
7. *m. gastrocnemius lateralis* — латеральная икроножная мышца
8. *m. gastrocnemius medialis* — медиальная икроножная мышца
9. *tendo m. tricipitis surae (tendo Achillis)* — сухожилие трехглавой мышцы голени (ахиллово сухожилие)
10. *a. saphena, v. tibialis recurrens* — артерия сафена, возвратная большеберцовая вена
11. *m. popliteus* — подколенная мышца
12. *v. saphena medialis (magna)* — медиальная вена сафена
13. *n. saphenus* — нерв сафенус
14. *a. et v. genus descendens* — нисходящая коленная артерия и вена
15. *n. cutaneus femoris plantaris* — кожный плантарный нерв голени
16. *n. tibialis* — большеберцовый нерв
17. *n. fibularis* — малоберцовый нерв
18. *ramus medialis n. fibularis profundus, v. metatarsalis dorsalis medialis* — медиальная ветвь глубокого малоберцового нерва, дорсальная медиальная плюсневая вена
19. *tendo m. flexoris digitalis pedis superficialis* — сухожилие поверхностного сгибателя пальца
20. *a. tibialis recurrens* — возвратная большеберцовая артерия
21. *m. flexor hallucis longus* — длинный сгибатель большого пальца
22. *m. flexor digitalis pedis longus* — длинный сгибатель пальца
23. *a. et v. tibialis posterior* — задняя большеберцовая артерия и вена
24. *a. et v. tarsalis lateralis* — латеральная заплюсневая артерия и вена
25. *a. et v. tarsalis medialis* — медиальная заплюсневая артерия и вена
26. *a. plantaris lateralis* — латеральная плантарная артерия
27. *a. et n. plantaris medialis* — медиальная плантарная артерия и нерв
28. *n. plantaris lateralis* — латеральный плантарный нерв
29. *a. metatarsalis plantaris superficialis medialis, tendo m. flexoris digitalis pedis profundus* — поверхностная медиальная плантарная плюсневая артерия, сухожилие глубокого сгибателя пальца
30. *v. metatarsalis plantaris superficialis lateralis* — плантарная поверхностная латеральная плюсневая вена
31. *a. et v. metatarsalis plantaris profunda medialis* — плантарная глубокая медиальная плюсневая артерия и вена
32. *ramus communicans cum nervo plantari laterali* — соединительная ветвь с плантарным латеральным нервом
33. *m. tibialis anterior* — передняя большеберцовая мышца
- 33'. *tendo m. tibialis anterioris* — сухожилие передней большеберцовой мышцы
34. *m. extensor digitalis pedis longus* — длинный разгибатель пальца
35. *tendo m. extensoris digitalis pedis longi, v. metatarsalis dorsalis media* — сухожилие длинного разгибателя пальца, дорсальная средняя плюсневая вена
36. *m. fibularis tertius* — третья малоберцовая мышца
37. *m. interosseus medius* — средняя межкостная мышца
38. *a. et v. digitalis medialis* — пальцевая медиальная артерия и вена
39. *ramus dorsalis n. plantaris medialis* — дорсальная ветвь плантарного медиального нерва
40. *ramus plantaris n. plantaris medialis* — плантарная ветвь плантарного медиального нерва
41. *tibia* — большеберцовая кость
42. *os metatarsale II.* — II плюсневая кость
43. *os metatarsale III.* — III плюсневая кость
44. *fascia compedis plantaris proximalis* — плантарная связка путового сустава
45. *fascia compedis plantaris distalis* — плантарная дистальная связка проксимальной фаланги



Скелетотомия артерий дистального отдела тазовой конечности лошади — медиальная поверхность (по стереорентгенограмме)

Рис. 163



1. *patella* — коленная чашка
2. *trachlea femoris* — блок бедренной кости
3. *condylus medialis femoris* — медиальный мыщелок бедренной кости
4. *condylus medialis tibiae* — медиальный мыщелок большеберцовой кости
5. *fibula* — малоберцовая кость
6. *malleolus medialis tibiae* — медиальная лодыжка большеберцовой кости
7. *calcaneus* — пяточная кость
8. *talus* — таранная кость
9. *os tarsi centrale (os naviculare)* — центральная кость заплюсны
10. *os tarsale III. (os cuneiforme laterale)* — III заплюсневая кость
11. *os tarsale I. et II. (os cuneiforme mediointermedium)* — I и II заплюсневая кость
12. *os metatarsale II., a. metatarsalis plantaris profunda lateralis* — II плюсневая кость, плантарная латеральная глубокая плюсневая артерия
13. *os metatarsale III.* — III плюсневая кость
14. *os sesamoideum phalangis proximalis* — сезамовидная кость проксимальной фаланги
15. *phalanx proximalis (os compedale)* — проксимальная фаланга
16. *phalanx media (os coronale)* — средняя фаланга
17. *phalanx distalis (os ungularis)* — дистальная фаланга
18. *os sesamoideum phalangis distalis* — сезамовидная кость дистальной фаланги
19. *a. femoralis* — бедренная артерия
20. *a. saphena* — артерия сафена
21. *a. femoris caudalis* — каудальная бедренная артерия
22. *a. poplitea* — подколенная артерия
23. *a. tibialis anterior* — передняя большеберцовая артерия
24. *a. tibialis posterior* — задняя большеберцовая артерия
25. *a. tibialis recurrens* — возвратная большеберцовая артерия
26. *ramus communicans a. femoris caudalis et a. tibialis recurrens* — анастомоз каудальной бедренной артерии и возвратной большеберцовой артерии
27. *a. tarsalis lateralis* — заплюсневая латеральная артерия
28. *a. tarsalis medialis* — заплюсневая медиальная артерия
29. *a. tarsalis perforans* — заплюсневая прободящая артерия
30. *a. metatarsalis dorsalis lateralis* — дорсальная латеральная плюсневая артерия
31. *a. metatarsalis plantaris superficialis medialis* — поверхностная плантарная медиальная плюсневая артерия
32. *a. metatarsalis plantaris superficialis lateralis* — поверхностная плантарная латеральная плюсневая артерия
33. *a. metatarsalis plantaris profunda medialis* — плантарная глубокая медиальная плюсневая артерия
34. *a. digitalis pedis medialis* — медиальная пальцевая артерия
35. *a. digitalis pedis lateralis* — латеральная пальцевая артерия
36. *ramus a. profundae femoris* — ветвь глубокой бедренной артерии

Копыто лошади

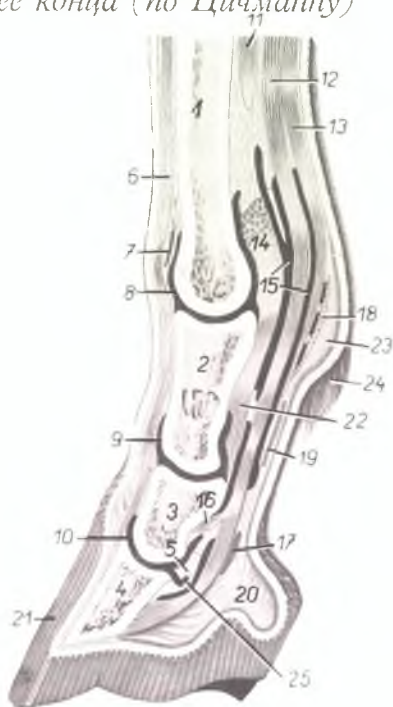Рис. 164

1. *torus ungulae corneus* — роговой слой подушки мякоти
2. *crus cunei (furcae) cornei* — ножка стрелки
3. *apex cunei cornei* — верхушка стрелки
4. *sulcus medius cunei cornei* — межножковая борозда стрелки
5. *sulcus lateralis cunei cornei (sulcus parafurcalis)* — боковая борозда стрелки
6. *partes ungulae* — подошвенный край стенки копыта
7. *corpus soleae ungulae* — роговая подошва копыта
8. *crus soleae ungulae* — ножка подошвы
9. *pila angularis ungulae* — заворотная часть копыта
10. *angulus ungulae* — заворотный угол копыта
11. *linea alba (zona lamellata) ungulae* — белая линия копыта
12. *corium limitans* — основа кожи копытной каймы
13. *corium coronale* — основа кожи копытного венчика
14. *corium parietale* — основа кожи копытной стенки
15. *contura capsulae ungulae* — контур копыта

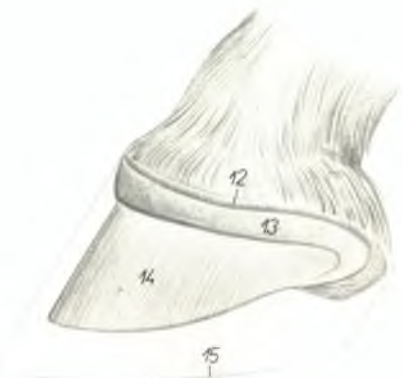

Грудная конечность лошади - сагиттальный разрез ее конца (по Цицману)

Рис. 165



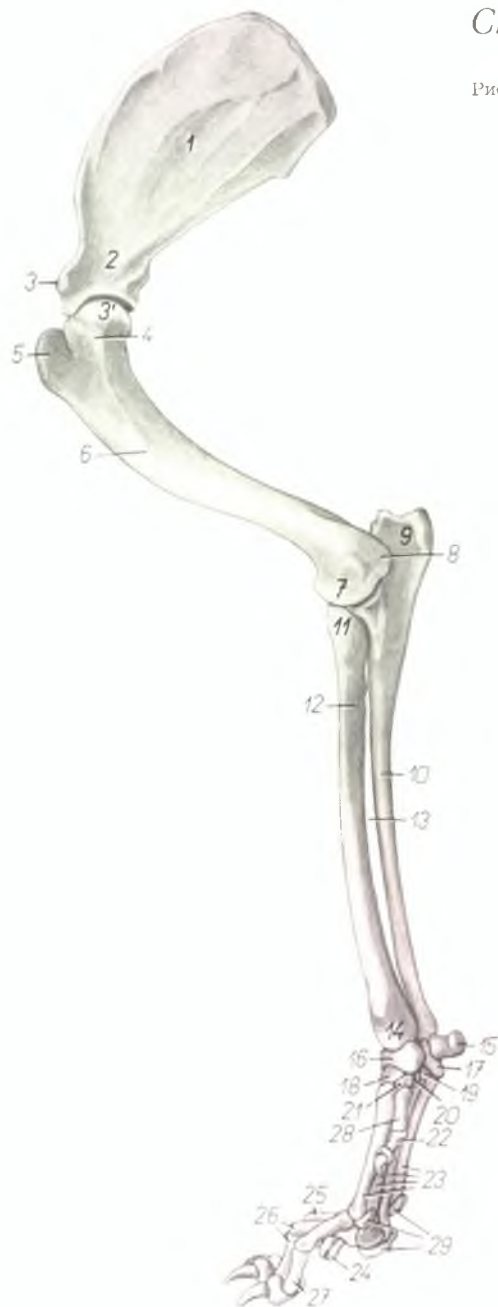
1. *os metacarpale III.* — III пястная кость
2. *phalanx proximalis (os compeedale)* — проксимальная фаланга
3. *phalanx media (os coronale)* — средняя фаланга
4. *phalanx distalis (os ungulare)* — дистальная фаланга
5. *os sesamoideum phalangis distalis* — сезамовидная кость дистальной фаланги
6. *tendo m. extensoris digitalis communis* — сухожилие общего разгибателя пальцев
7. *bursa synovialis subtendinea* — подсухожильная синовиальная bursa
8. *capsula articuli phalangis proximalis* — капсула путового сустава
9. *capsula articuli phalangis mediae* — капсула венечного сустава
10. *capsula articuli phalangis distalis* — капсула копытного сустава
11. *m. interosseus medius* — средняя межкостная мышца
12. *m. flexor digitalis profundus* — глубокий пальцевый сгибатель
13. *m. flexor digitalis superficialis (tendo)* — поверхностный пальцевый сгибатель
14. *lig. intersesamoideum* — межсезамовидная связка



15. *ragina tendinis synovialis* — синовиальная влагалище сухожилия
16. *crus coronale m. flexoris digitalis profundi* — средняя ножка глубокого сгибателя пальца
- 17., 18., 19. *fasciae compeedales* — пальцевые фасции
20. *pulvinus subcutaneus* — пальцевый мякиш
21. *capsula ungulae* — капсула копыта
22. *lig. sesamoideum rectum* — прямая сезамовидная связка
23. *calcar* — цинора
24. *cirrus pedis* — щетка
25. *bursa podotrochlearis* — подсухожильная bursa челночной кости

Скелет грудной конечности собаки – медиальная поверхность

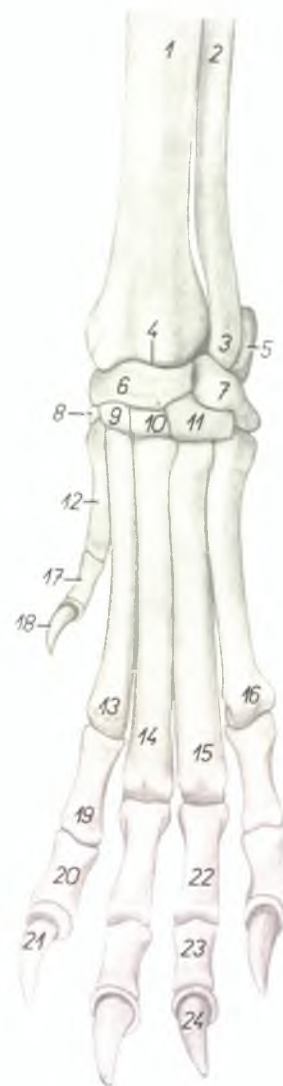
Рис. 166



1. *fossa subscapularis* – подлопаточная ямка
2. *collum scapulae* – шейка лопатки
3. *tuberculum supraglenoidale* – бугор лопатки
- 3'. *caput humeri* – головка плечевой кости
4. *tuberculum minus humeri* – малый бугор плечевой кости
5. *tuberculum majus humeri* – большой бугор плечевой кости
6. *tuberositas teres* – округлая шероховатость
7. *condylus humeri* – мыщелок плечевой кости
8. *epicondylus medialis* – медиальный надмыщелок
9. *olecranon* – локтевой отросток
10. *corpus ulnae* – тело локтевой кости
11. *caput radii* – головка лучевой кости
12. *corpus radii* – тело лучевой кости
13. *spatium interosseum antebrachii* – межкостное пространство
14. *trochlea radii* – блок лучевой кости
15. *os accessorium carpi (os pisiforme)* – добавочная кость запястья
16. *os carpi intermedioradiale (os scapholunatum)* – промежуточноручевая кость запястья
17. *os carpi ulnare (os triquetrum)* – локтевая кость запястья
18. *os carpalum II. (os trapezoideum)* – II кость запястья
19. *os carpalum IV. (os hamatum)* – IV кость запястья
20. *os carpalum III. (os capitatum)* – III кость запястья
21. *os carpalum I. (os trapezium)* – I кость запястья
22. *digitus I.* – первый палец
23. *ossa metacarpalia II–V.* – пястные кости II–V
24. *digitus V.* – пятый палец
25. *digitus IV.* – четвертый палец
26. *digitus III.* – третий палец
27. *digitus II.* – второй палец
28. *os metacarpale I.* – I пястная кость
29. *ossa sesamoidea phalangum proximalium* – сезамовидные кости проксимальных фаланг

Скелет конца левой грудной конечности собаки -
дорсальная поверхность

Рис. 167

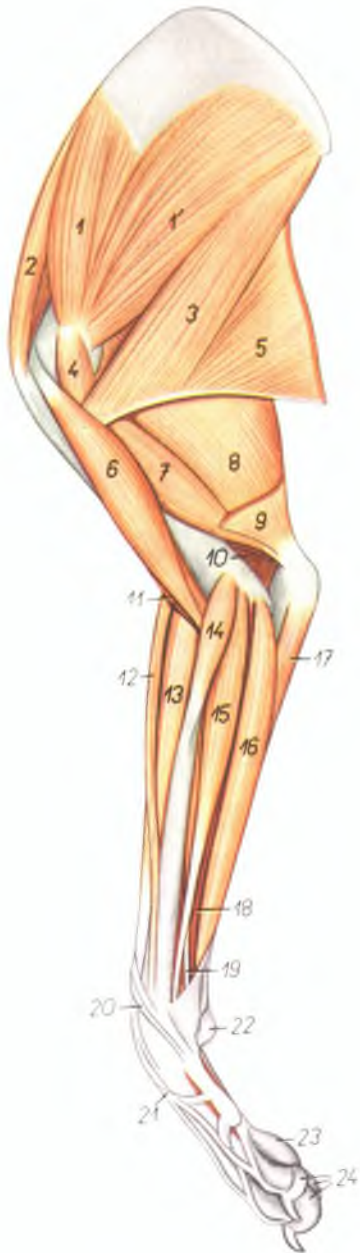


1. *corpus radii* — тело лучевой кости
2. *corpus ulnae* — тело локтевой кости
3. *capitulum ulnae* — головка локтевой кости
4. *trochlea radii* — блок лучевой кости
5. *os carpi accessorium (os pisiforme)* — добавочная кость запястья
6. *os carpi intermedioradiale (os scapholunatum)* — промежуточно-лучевая кость запястья
7. *os carpi ulnare (os triquetrum)* — локтевая кость запястья
8. *os carpal I. (os trapezium)* — I кость запястья
9. *os carpal II. (os trapezoidum)* — II кость запястья
10. *os carpal III. (os caritatum)* — III кость запястья
11. *os carpal IV. (os hamatum)* — IV кость запястья
12. *os metacarpale I.* — I пястная кость

13. *os metacarpale II.* — II пястная кость
14. *os metacarpale III.* — III пястная кость
15. *os metacarpale IV.* — IV пястная кость
16. *os metacarpale V.* — V пястная кость
17. *phalanx proximalis digiti I.* — первая фаланга I пальца
18. *phalanx distalis digiti I.* — третья фаланга I пальца
19. *phalanx proximalis digiti II.* — первая фаланга II пальца
20. *phalanx media digiti II.* — вторая фаланга II пальца
21. *phalanx distalis digiti II.* — третья фаланга II пальца
22. *phalanx proximalis digiti IV.* — первая фаланга IV пальца
23. *phalanx media digiti IV.* — вторая фаланга IV пальца
24. *phalanx distalis digiti IV.* — третья фаланга IV пальца

Мышцы правой грудной конечности собаки - медиальная поверхность

Рис. 168

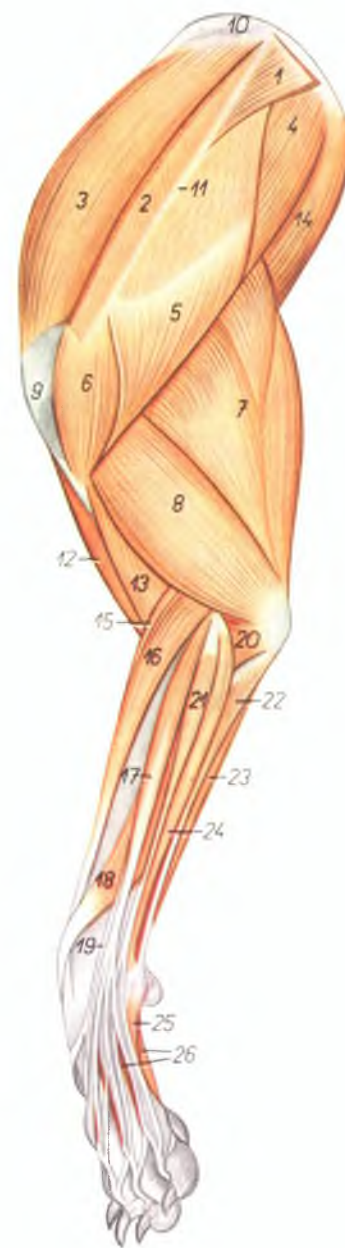


- 1, 1'. *m. subscapularis* — подлопаточная мышца
2. *m. supraspinatus* — предостная мышца
3. *m. teres major* — большая круглая мышца
4. *m. coracobrachialis* — клювовидноплечевая мышца
5. *m. latissimus dorsi* — широчайшая мышца спины
6. *m. biceps brachii* — двуглавая мышца плеча
7. *caput mediale m. tricipitis brachii* — медиальная головка трехглавой мышцы плеча
8. *caput longum m. tricipitis brachii* — длинная головка трехглавой мышцы плеча
9. *m. tensor fasciae antebrachii* — напрягатель фасции предплечья
10. *m. anconeus* — локтевая мышца
11. *m. brachialis* — плечевая мышца
12. *m. brachioradialis (supinator longus)* — длинный супинатор
13. *m. extensor carpi radialis* — лучевой разгибатель запястья
14. *m. pronator teres* — круглый пронатор

15. *m. flexor carpi radialis* — лучевой сгибатель запястья
16. *m. flexor digitalis superficialis* — поверхностный сгибатель пальцев
17. *caput ulnare m. flexoris carpi ulnaris* — локтевая головка локтевого сгибателя запястья
18. *caput humerale m. flexoris digitalis profundi* — плечевая головка глубокого сгибателя пальцев
19. *caput radiale m. flexoris digitalis profundi* — лучевая головка глубокого сгибателя пальцев
20. *m. abductor pollicis longus* — длинный абдуктор большого пальца
21. *m. extensor digitalis communis* — общий разгибатель пальцев
22. *pulvinus carpalis (s. proximalis)* — запястный мякиш
23. *pulvinus metacarpalis (s. medius)* — пястный мякиш
24. *pulvini digitales (s. distales)* — пальцевые мякиши

Мышцы левой грудной конечности собаки - латеральная поверхность

Рис. 169

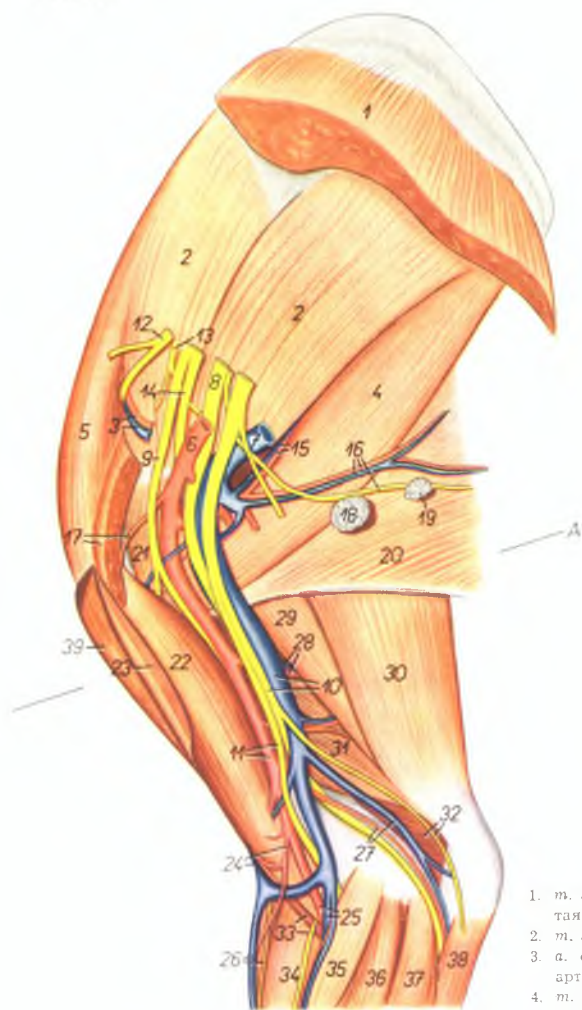


1. *m. trapezius thoracis* — грудная часть трапецевидной мышцы
2. *m. trapezius cervicis* — шейная часть трапецевидной мышцы
3. *m. supraspinatus* — предостная мышца
4. *m. infraspinatus* — заостренная мышца
5. *pars scapularis m. deltoidei* — лопаточная часть дельтовидной мышцы
6. *pars acromialis m. deltoidei* — акромиальная часть дельтовидной мышцы
7. *caput longum m. tricipitis brachii* — длинная головка трехглавой мышцы плеча
8. *caput laterale m. tricipitis brachii* — латеральная головка трехглавой мышцы плеча
9. *tuberculum majus humeri* — большой бугор плечевой кости
10. *cartilago scapulae* — лопаточный хрящ
11. *spina scapulae* — ость лопатки
12. *m. biceps brachii* — двуглавая мышца плеча
13. *m. brachialis* — плечевая мышца
14. *m. teres major* — большая круглая мышца
15. *m. brachioradialis (supinator longus)* — длинный супинатор

16. *m. extensor carpi radialis* — лучевой разгибатель запястья
17. *m. extensor digitalis communis* — общий пальцевый разгибатель
18. *m. abductor pollicis longus* — длинный абдуктор большого пальца
19. *m. extensor pollicis longus et indicis proprius* — длинный разгибатель большого пальца и специальный разгибатель II пальца
20. *m. anconeus* — локтевая мышца
21. *m. extensor digitalis lateralis* — латеральный пальцевый разгибатель
22. *caput ulnare m. flexoris carpi ulnaris* — локтевая головка локтевого сгибателя запястья
23. *caput humerale m. flexoris carpi ulnaris* — плечевая головка локтевого сгибателя запястья
24. *m. extensor carpi ulnaris* — локтевой разгибатель запястья
25. *m. abductor digiti V.* — абдуктор V пальца
26. *mm. interossei* — межкостные мышцы

Мышцы, нервы и сосуды лопатки и плеча правой конечности собаки - медиальная поверхность

Рис. 170



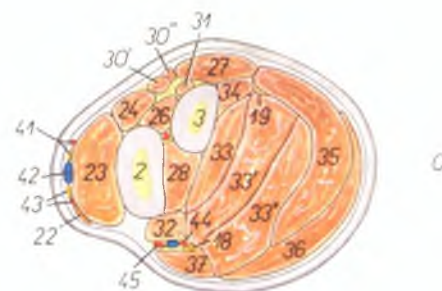
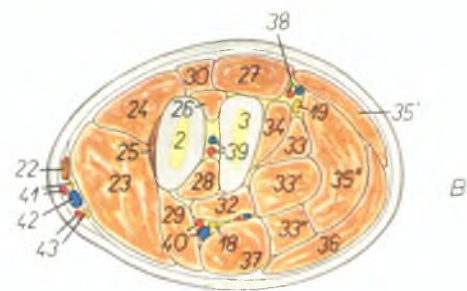
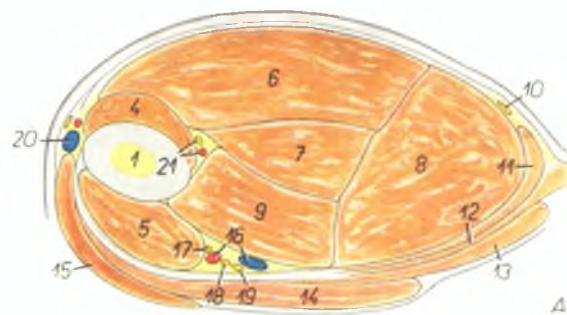
1. *m. serratus ventralis* — ventральная зубчатая мышца
2. *m. subscapularis* — подлопаточная мышца
3. *a. et v. suprascapularis* — предлопаточная артерия и вена
4. *m. teres major* — большая круглая мышца
5. *m. supraspinatus* — предостная мышца
6. *a. axillaris* — подмышечная артерия
7. *v. axillaris* — подмышечная вена
8. *n. radialis* — лучевой нерв
9. *n. musculocutaneus* — кожно-мышечный нерв
10. *v. brachialis, n. ulnaris* — плечевая вена, локтевой нерв

11. *a. brachialis, n. medianus* — плечевая артерия, срединный нерв
12. *n. suprascapularis* — предлопаточный нерв
13. *n. subscapularis* — подлопаточный нерв
14. *n. axillaris* — подмышечный нерв
15. *a. et v. subscapularis* — подлопаточная артерия и вена
16. *n. thoracodorsalis, a. et v. thoracodorsalis* — дорсальный грудной нерв, артерия и вена
17. *a. circumflexa humeri cranialis, m. pectoralis profundus* — краниальная окружная артерия плеча, глубокая грудная мышца
18. *ln. axillaris* — подмышечный лимфоузел
19. *ln. axillaris accessorius* — добавочный подмышечный лимфоузел
20. *m. latissimus dorsi* — широчайшая мышца спины
21. *m. coracobrachialis* — клювовидноплечевая мышца
22. *m. biceps brachii* — двуглавая мышца плеча
23. *m. pectoralis superficialis* — поверхностная грудная мышца
24. *v. cephalica humeri, a. collateralis radialis proximalis* — подкожная вена плеча, коллатеральная лучевая проксимальная артерия
25. *a. et v. mediana* — срединная артерия и вена
26. *v. cephalica antebrachii, n. radialis superficialis* — подкожная вена предплечья, поверхностный лучевой нерв
27. *a. et v. collateralis ulnaris* — коллатеральная локтевая артерия и вена
28. *a. et v. profunda brachii* — глубокая плечевая артерия и вена
29. *caput longum m. tricipitis brachii* — длинная головка трехглавой мышцы плеча
30. *m. tensor fasciae antebrachii* — натягиватель фасции предплечья
31. *caput mediale m. tricipitis brachii* — медиальная головка трехглавой мышцы плеча
32. *n. cutaneus antebrachii volaris, m. anconeus* — кожный волярный нерв предплечья, локтевая мышца
33. *m. brachialis, n. cutaneus antebrachii medialis* — плечевая мышца, кожный медиальный нерв предплечья
34. *m. extensor carpi radialis* — лучевой разгибатель запястья
35. *m. pronator teres* — круглый пронатор
36. *m. flexor carpi radialis* — лучевой сгибатель запястья
37. *m. flexor digitalis superficialis* — поверхностный сгибатель пальцев
38. *caput ulnare m. flexoris carpi ulnaris* — локтевая головка локтевого сгибателя запястья
39. *m. brachiocephalicus* — плечеголовная мышца

1. *humerus* — плечевая кость
2. *radius* — лучевая кость
3. *ulna* — локтевая кость
4. *m. brachialis* — плечевая мышца
5. *m. biceps brachii* — двуглавая мышца плеча
6. *caput laterale m. tricipitis brachii* — латеральная головка трехглавой мышцы плеча
7. *caput accessorium m. tricipitis brachii* — добавочная головка трехглавой мышцы плеча
8. *caput longum m. tricipitis brachii* — длинная головка трехглавой мышцы плеча
9. *caput mediale m. tricipitis brachii* — медиальная головка трехглавой мышцы плеча
10. *n. interocostobrachialis* — подмышечный межреберноплечевой нерв
11. *m. tensor fasciae antebrachii* — напрягатель фасции предплечья
12. *m. latissimus dorsi* — широчайшая мышца спины
13. *m. pectoralis profundus* — глубокая грудная мышца
14. *m. pectoralis superficialis* — поверхностная грудная мышца
15. *m. brachiocephalicus* — плечеголовная мышца
16. *a. et v. brachialis* — плечевая артерия и вена
17. *n. musculocutaneus* — кожномышечный нерв
18. *n. medianus* — срединный нерв
19. *n. ulnaris* — локтевой нерв
20. *v. cephalica humeri* — подкожная вена плеча
21. *a. collateralis radialis proximalis, n. radialis* — коллатеральная проксимальная лучевая артерия, лучевой нерв
22. *m. brachioradialis (supinator longus)* — длинный супинатор
23. *m. extensor carpi radialis* — лучевой разгибатель запястья
24. *m. extensor digitorum communis* — общий пальцевый разгибатель
25. *m. supinator (brevis)* — короткий супинатор
26. *m. abductor pollicis longus* — длинный абдуктор большого пальца
27. *m. extensor carpi ulnaris* — локтевой разгибатель запястья
28. *m. pronator quadratus* — квадратный пронатор
29. *m. pronator teres* — круглый пронатор
30. *30', 30'', m. extensor digitorum lateralis* — латеральный (боковой) разгибатель пальцев
- 30'. *m. extensor digiti III. et IV.* — разгибатель III и IV пальцев
- 30''. *m. extensor digiti V.* — разгибатель V пальца
31. *m. extensor pollicis longus et indicis proprius* — разгибатель большого и специального разгибатель II пальца
32. *33, 34. m. flexor digitorum profundus* — глубокий сгибатель пальцев
32. *caput radiale m. flexoris digitorum profundus* — лучевая головка глубокого сгибателя пальцев
33. *33', 33'', caput humerale m. flexoris digitorum profundus* — плечевая головка глубокого сгибателя пальцев

Область плеча и предплечья собаки - поперечные разрезы. Уровень разрезов показан на рис. 170 и 172

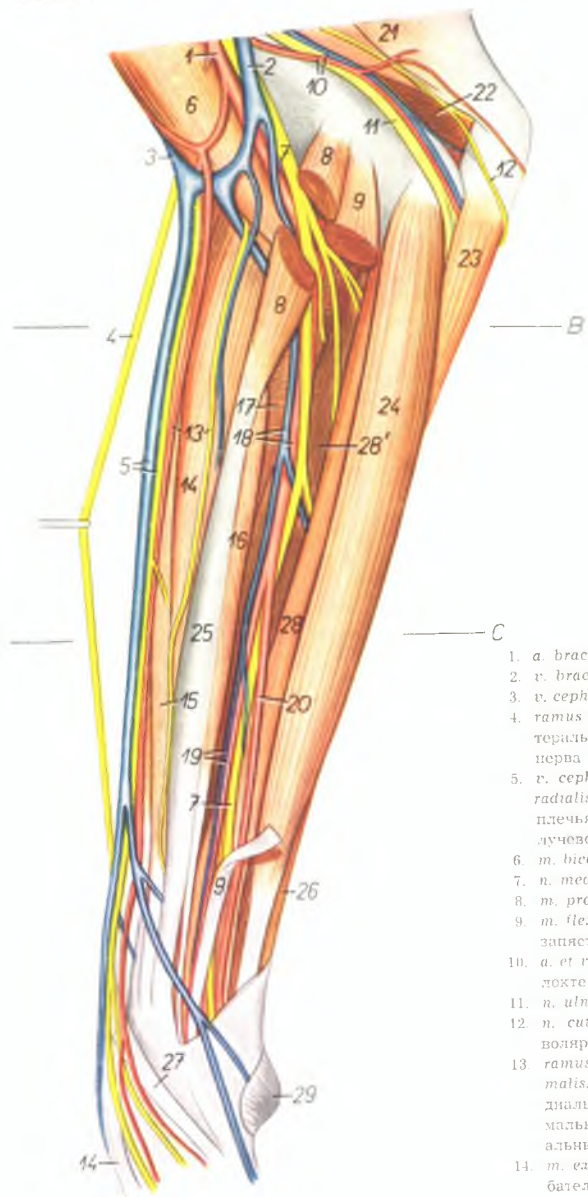
Рис. 171



34. *caput ulnare m. flexoris digitorum profundus* — локтевая головка глубокого сгибателя пальцев
35. *35', 35'', m. flexor carpi ulnaris* — локтевой сгибатель запястья
- 35'. *caput ulnare m. flexoris carpi ulnaris* — локтевая головка локтевого сгибателя запястья
- 35''. *caput humerale m. flexoris carpi ulnaris* — плечевая головка локтевого сгибателя запястья
36. *m. flexor digitorum superficialis* — поверхностный сгибатель пальцев
37. *m. flexor carpi radialis* — лучевой сгибатель запястья
38. *a. et v. collateralis ulnaris* — коллатеральная локтевая артерия и вена
39. *a. et v. interossea communis* — общая межкостная артерия и вена
40. *a. et v. mediana* — срединная артерия и вена
41. *ramus lateralis a. collateralis radialis proximalis, ramus lateralis n. radialis superficialis* — латеральная ветвь проксимальной коллатеральной лучевой артерии, латеральная ветвь поверхностного лучевого нерва
42. *v. cephalica antebrachii* — подкожная вена предплечья
43. *ramus medialis a. collateralis radialis proximalis, ramus medialis n. radialis superficialis* — медиальная ветвь проксимальной коллатеральной лучевой артерии, медиальная ветвь поверхностного лучевого нерва
44. *a. ulnaris (a. mediana)* — срединная артерия
45. *a. radialis (s. a. medianoradialis)* — срединно-лучевая артерия

Мышцы, нервы и сосуды области правого предплечья собаки - медиальная поверхность

Рис. 172



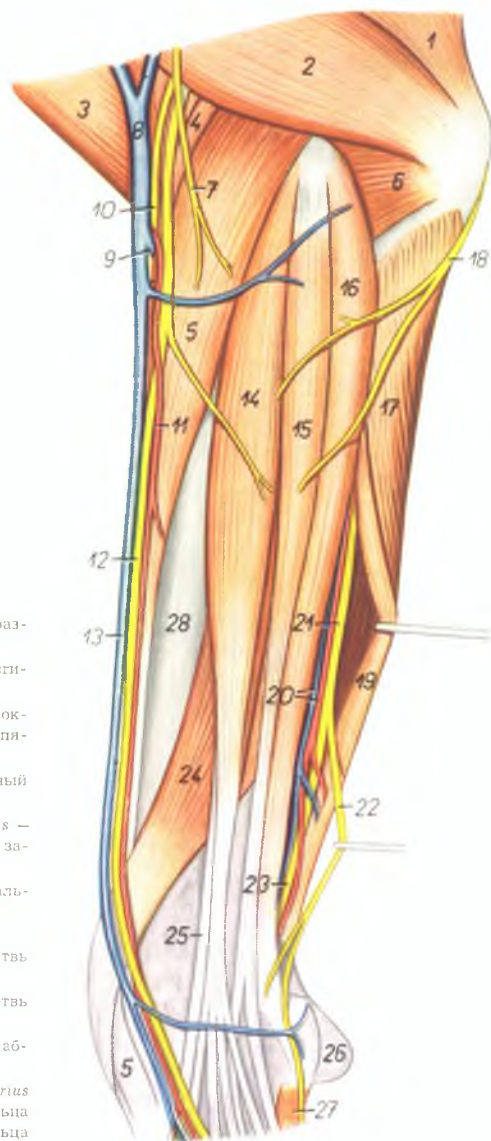
1. *a. brachialis* — плечевая артерия
2. *v. brachialis* — плечевая вена
3. *v. cephalica humeri* — подкожная вена плеча
4. *ramus lateralis n. radialis superficialis* — латеральная ветвь поверхностного лучевого нерва
5. *v. cephalica antebrachii, ramus medialis n. radialis superficialis* — подкожная вена предплечья, медиальная ветвь поверхностного лучевого нерва
6. *m. biceps brachii* — двуглавая мышца плеча
7. *n. medianus* — срединный нерв
8. *m. pronator teres* — круглый пронатор
9. *m. flexor carpi radialis* — лучевой сгибатель запястья
10. *a. et v. collateralis ulnaris* — коллатеральная локтевая артерия и вена
11. *n. ulnaris* — локтевой нерв
12. *n. cutaneus antebrachii volaris* — кожный волярный нерв предплечья
13. *ramus medialis a. collateralis radialis proximalis, n. cutaneus antebrachii medialis* — медиальная ветвь коллатеральной проксимальной лучевой артерии, кожный медиальный нерв предплечья
14. *m. extensor carpi radialis* — лучевой разгибатель запястья
15. *m. brachioradialis (supinator longus)* — длинный супинатор
16. *caput radiale m. flexoris digiti profundus* — лучевая головка глубокого сгибателя пальцев
17. *m. pronator quadratus* — квадратный пронатор
18. *a. et v. mediana* — срединная артерия и вена
19. *a. et v. radialis* — лучевая артерия и вена
20. *a. ulnaris* — локтевая артерия
21. *m. tensor fasciae antebrachii* — напрягатель фасции предплечья
22. *m. anconeus* — локтевая мышца
23. *caput ulnare m. flexoris carpi ulnaris* — локтевая головка локтевого сгибателя запястья
24. *m. flexor digiti superficialis* — поверхностный сгибатель пальцев
25. *radius* — лучевая кость
26. *m. flexor carpi ulnaris* — локтевой сгибатель запястья
27. *m. abductor pollicis longus* — длинный абдуктор большого пальца
28. 28'. *caput humerale m. flexoris digiti profundus* — плечевая головка глубокого сгибателя пальцев
29. *pulvinus carpalis* — запястный мякиш

Мышцы, нервы и сосуды области левого предплечья собаки - латеральная поверхность

Рис. 173

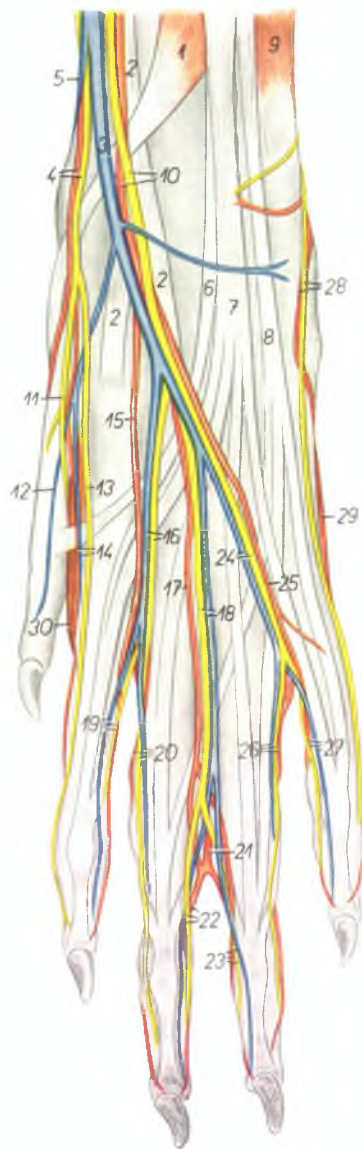
1. *caput longum m. tricipitis brachii* — длинная головка трехглавой мышцы плеча
2. *caput laterale m. tricipitis brachii* — латеральная головка трехглавой мышцы плеча
3. *m. brachiocephalicus* — плечеголовная мышца
4. *m. brachioradialis (supinator longus)* — длинный супинатор
5. *m. extensor carpi radialis* — лучевой разгибатель запястья
6. *m. anconeus* — локтевая мышца
7. *n. cutaneus brachii lateralis* — кожный латеральный нерв плеча
8. *v. cephalica humeri* — подкожная вена плеча
9. *v. mediana cubiti* — подкожная локтевая вена
10. *ramus medialis n. radialis superficialis* — медиальная ветвь поверхностного лучевого нерва
11. *ramus lateralis a. collateralis radialis proximalis* — латеральная ветвь коллатеральной лучевой проксимальной артерии
12. *ramus lateralis n. radialis superficialis* — латеральная ветвь поверхностного лучевого нерва
13. *v. cephalica antebrachii* — подкожная вена предплечья
14. *m. extensor digitalis communis* — общий разгибатель пальцев

15. *m. extensor digitalis lateralis* — боковой разгибатель пальцев
16. *m. extensor carpi ulnaris* — локтевой разгибатель запястья
17. *caput ulnare m. flexoris carpi ulnaris* — локтевая головка локтевого сгибателя запястья
18. *n. cutaneus antebrachii volaris* — кожный волярный нерв предплечья
19. *caput humerale m. flexoris carpi ulnaris* — плечевая головка локтевого сгибателя запястья
20. *a. et v. collateralis ulnaris* — коллатеральная локтевая артерия и вена
21. *n. ulnaris* — локтевой нерв
22. *ramus dorsalis m. ulnaris* — дорсальная ветвь локтевого нерва
23. *ramus volaris m. ulnaris* — волярная ветвь локтевого нерва
24. *m. abductor pollicis longus* — длинный абдуктор большого пальца
25. *m. extensor pollicis longus et indicis proprius* — длинный разгибатель большого пальца и специальный разгибатель второго пальца
26. *pulvinus carpalis* — запястный мякиш
27. *m. abductor digiti V.* — абдуктор V пальца
28. *radius* — лучевая кость



Мышцы, нервы и сосуды лапы левой грудной конечности собаки - дорсальная поверхность

Рис. 174



1. *m. abductor pollicis longus* — длинный абдуктор большого пальца
2. *m. extensor carpi radialis* — лучевой разгибатель запястья
3. *v. cephalica accessoria* — подкожная добавочная вена
4. *ramus medialis n. radialis superficialis (n. digitalis dorsalis communis I)*, *ramus medialis a. collateralis radialis proximalis* — медиальная ветвь поверхностного лучевого нерва, медиальная ветвь коллатеральной проксимальной лучевой артерии
5. *v. cephalica antebrachii* — подкожная вена предплечья
6. *m. extensor pollicis longus et indicis proprius* — длинный разгибатель большого пальца и специальный разгибатель II пальца
7. *m. extensor digitalis communis* — общий разгибатель пальцев
8. *m. extensor digitalis lateralis* — боковой разгибатель пальцев
9. *m. extensor carpi ulnaris* — локтевой разгибатель запястья
10. *ramus lateralis n. radialis superficialis, ramus lateralis a. collateralis radialis proximalis* — латеральная ветвь поверхностного лучевого нерва, латеральная ветвь коллатеральной проксимальной лучевой артерии
11. *n. digitalis dorsalis proprius I, lateralis* — латеральный дорсальный нерв I пальца
12. *v. dorsalis digiti I.* — дорсальная вена I пальца
13. *n. digitalis dorsalis proprius II, medialis* — медиальный дорсальный нерв II пальца
14. *a. et v. digiti II, medialis* — медиальная артерия и вена II пальца
15. *a. metacarpalis dorsalis superficialis II.* — поверхностная дорсальная II пястная артерия
16. *v. metacarpalis dorsalis II., n. digitalis dorsalis communis II.* — дорсальная II пястная вена, общий дорсальный II пальцевый нерв
17. *a. metacarpalis dorsalis superficialis III.* —

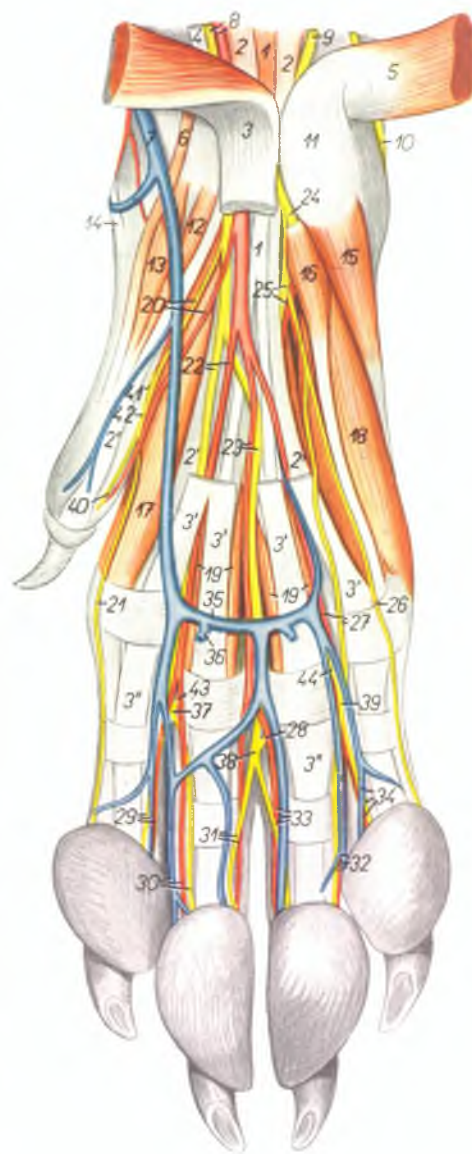
- поверхностная дорсальная III пястная артерия
18. *v. metacarpalis dorsalis III., n. digitalis dorsalis communis III.* — дорсальная III пястная вена, общий дорсальный III пальцевый нерв
19. *a. et v. digiti II, lateralis, n. digitalis dorsalis proprius II, lateralis* — латеральная артерия и вена II пальца, латеральный дорсальный нерв II пальца
20. *a. et v. digiti III, medialis, n. digitalis dorsalis proprius III, medialis* — медиальная артерия и вена III пальца, медиальный дорсальный нерв III пальца
21. *a. digitalis communis volaris III.* — волярная общая III пальцевая артерия
22. *a. et v. digiti III, lateralis, n. digitalis dorsalis proprius III, lateralis* — латеральная артерия и вена III пальца, латеральный дорсальный нерв III пальца
23. *a. et v. digiti IV, medialis, n. digitalis dorsalis proprius IV, medialis* — медиальная артерия и вена IV пальца, медиальный дорсальный нерв IV пальца
24. *v. metacarpalis dorsalis IV., n. digitalis dorsalis communis IV.* — дорсальная IV пястная вена, общий дорсальный IV пальцевый нерв
25. *a. metacarpalis dorsalis superficialis IV.* — дорсальная поверхностная IV пястная артерия
26. *a. et v. digiti IV, lateralis, n. digitalis dorsalis proprius IV, lateralis* — латеральная артерия и вена IV пальца, дорсальный латеральный нерв IV пальца
27. *a. et v. digiti V, medialis, n. digitalis dorsalis proprius V, medialis* — медиальная артерия и вена V пальца, медиальный дорсальный нерв V пальца
28. *ramus dorsalis n. ulnaris, ramus a. lateroseae volaris* — дорсальная ветвь локтевого нерва, ветвь волярной межкостной артерии
29. *m. abductor digiti V.* — абдуктор V пальца
30. *m. interosseus* — межкостная мышца

Мышцы, нервы и сосуды лапы правой грудной конечности собаки - волярная поверхность

Рис. 175

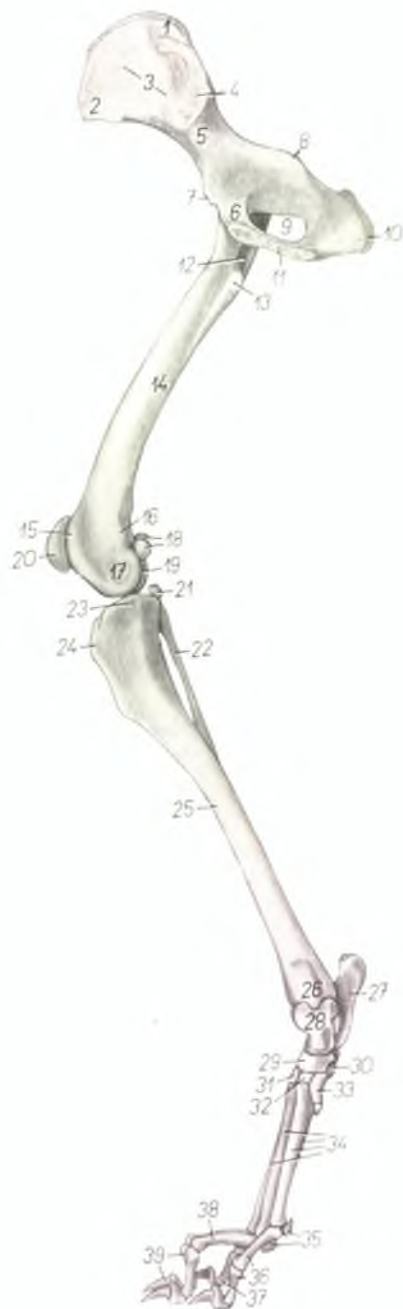1. *m. interflexorius distalis* — межсуставная дистальная мышца
- 2, 2'. *m. flexor digitalis profundus* — глубокий сгибатель пальцев
- 3, 3', 3''. *m. flexor digitalis superficialis* — поверхностный сгибатель пальцев
4. *m. flexor carpi radialis* — лучевой сгибатель запястья
5. *m. flexor carpi ulnaris* — локтевой сгибатель запястья
6. *m. abductor pollicis brevis et opponens pollicis* — короткий абдуктор большого пальца
7. *v. cephalica antebrachii* — подкожная вена предплечья
8. *a. ulnaris, n. medianus* — локтевая артерия, срединный нерв
9. *ramus volaris n. ulnaris* — волярная ветвь локтевого нерва
10. *ramus dorsalis n. ulnaris* — дорсальная ветвь локтевого нерва
11. *os carpi accessorium* — добавочная кость запястья
12. *m. adductor pollicis* — аддуктор большого пальца
13. *m. flexor pollicis brevis* — короткий сгибатель большого пальца
14. *m. abductor pollicis longus* — длинный абдуктор большого пальца
15. *m. abductor digiti V.* — абдуктор V пальца
16. *m. flexor digiti V. brevis* — короткий сгибатель V пальца
- 17, 18. *mm. interossei* — межкостные мышцы
19. *mm. lumbricales* — червеобразные мышцы
20. *n. digitalis volaris communis I., a. metacarpalis volaris superficialis I.* — I общий волярный пальцевый нерв, поверхностная волярная I пястная артерия
21. *n. digitalis volaris proprius II. medialis* — волярный медиальный нерв II пальца
22. *n. digitalis volaris communis II., a. metacarpalis volaris superficialis II.* — II общий волярный пальцевый нерв, поверхностная волярная II пястная артерия
23. *n. digitalis volaris communis III., a. metacarpalis volaris superficialis III.* — III общий волярный пальцевый нерв, поверхностная волярная III пястная артерия
24. *ramus profundus rami volaris n. ulnaris* — глубокая ветвь волярной ветви локтевого нерва
25. *ramus superficialis rami volaris n. ulnaris, a. interossea volaris* — поверхностная ветвь

- волярной ветви локтевого нерва, волярная межкостная артерия
26. *n. digitalis volaris proprius V. lateralis* — латеральный волярный нерв V пальца
27. *n. digitalis volaris communis IV., a. metacarpalis volaris superficialis IV.* — IV общий волярный пальцевый нерв, поверхностная волярная IV пястная артерия
28. *n. metacarpalis volaris III.* — волярный III пястный нерв
29. *n. digitalis volaris proprius II. lateralis, a. et v. digiti II. lateralis* — латеральный волярный нерв II пальца, латеральная артерия и вена II пальца
30. *n. digitalis volaris proprius III. medialis, a. et v. digiti III. medialis* — медиальный волярный нерв III пальца, медиальная артерия и вена III пальца
31. *n. digitalis volaris proprius III. lateralis, a. et v. digiti III. lateralis* — латеральный волярный нерв III пальца, латеральная артерия и вена III пальца
32. *n. digitalis volaris proprius IV. lateralis, a. et v. digiti IV. lateralis* — латеральный волярный нерв IV пальца, латеральная артерия и вена IV пальца
33. *n. digitalis volaris proprius IV. medialis, a. et v. digiti IV. medialis* — медиальный волярный нерв IV пальца, медиальная артерия и вена IV пальца
34. *n. digitalis volaris proprius V. medialis, a. et v. digiti V. medialis* — медиальный волярный нерв V пальца, медиальная артерия и вена V пальца
35. *arcus venosus volaris distalis* — волярная дистальная венозная дуга
36. *ramus pulvini metacarpalis* — ветвь запястного мускула
37. *n. digitalis volaris communis II.* — общий волярный II пальцевый нерв
38. *n. digitalis volaris communis III.* — общий волярный III пальцевый нерв
39. *n. digitalis volaris communis IV.* — общий волярный IV пальцевый нерв
40. *n. digitalis volaris proprius I. lateralis* — латеральный волярный нерв I пальца
41. *n. metacarpalis volaris I.* — волярный I пястный нерв
42. *n. digitalis volaris communis I.* — общий волярный I пальцевый нерв
43. *n. metacarpalis volaris II.* — волярный II пястный нерв
44. *n. metacarpalis volaris IV.* — волярный IV пястный нерв



Скелет тазовой конечности собаки - медиальная поверхность

Рис. 176



1. *tuber sacrale (spina iliaca dorsalis)* — внутренний подвздошный бугор
2. *tuber coxae (spina iliaca ventralis)* — наружный подвздошный бугор
3. *ala ossis ilium* — крыло подвздошной кости
4. *facies auricularis* — ушковая суставная поверхность
5. *corpus ossis ilium* — тело подвздошной кости
6. *os pubis* — лонная кость
7. *eminentia iliopubica* — подвздошнолонное возвышение
8. *spina ischiadica* — седалищная ость
9. *foramen obturatum* — запиртное отверстие
10. *tuber ischiadicum* — седалищный бугор
11. *symphysis pelvis* — тазовое сращение
12. *fossa trochanterica* — вертлужная ямка
13. *trochanter minor* — малый вертел
14. *corpus femoris* — тело бедренной кости
15. *trochlea femoris* — блок бедренной кости
16. *epicondylus medialis* — медиальный надмыщелок
17. *condylus medialis femoris* — медиальный мыщелок бедренной кости
18. *fabellae (ossa sesamoidea m. gastrocnemii)* — сезамовидные кости
19. *condylus lateralis femoris* — латеральный мыщелок бедренной кости
20. *patella* — коленная чашка
21. *os sesamoideum m. poplitei* — сезамовидная кость подколенной мышцы

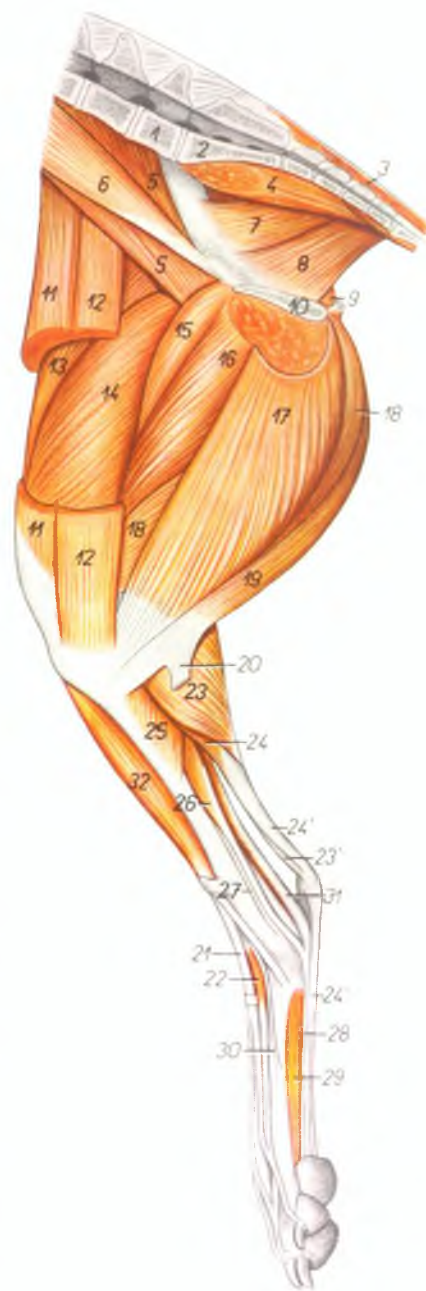
22. *fibula* — малоберцовая кость
23. *condylus medialis tibiae* — медиальный мыщелок большеберцовой кости
24. *tuberositas tibiae* — шероховатость большеберцовой кости
25. *corpus tibiae* — тело большеберцовой кости
26. *malleolus medialis tibiae* — медиальный мыщелок большеберцовой кости
27. *calcaneus* — пяточная кость
28. *talus* — таранная кость
29. *os tarsale centrale (os naviculare)* — центральная кость заплюсны
30. *os tarsale IV. (os cuboideum)* — IV заплюсневая кость
31. *os tarsale III. (os cuneiforme laterale)* — III заплюсневая кость
32. *os tarsale II. (os cuneiforme intermedium)* — II заплюсневая кость
33. *os tarsale I. (os cuneiforme mediale)* — I заплюсневая кость
34. *ossa metatarsalia II.—V.* — плюсневые кости II—V
35. *ossa sesamoidea phalangum proximalium* — сезамовидные кости проксимальных фаланг
36. *digitus II* — II палец
37. *digitus V.* — V палец
38. *digitus III.* — III палец
39. *digitus IV.* — IV палец

Мышцы правой тазовой конечности собаки – медиальная поверхность

Рис. 177

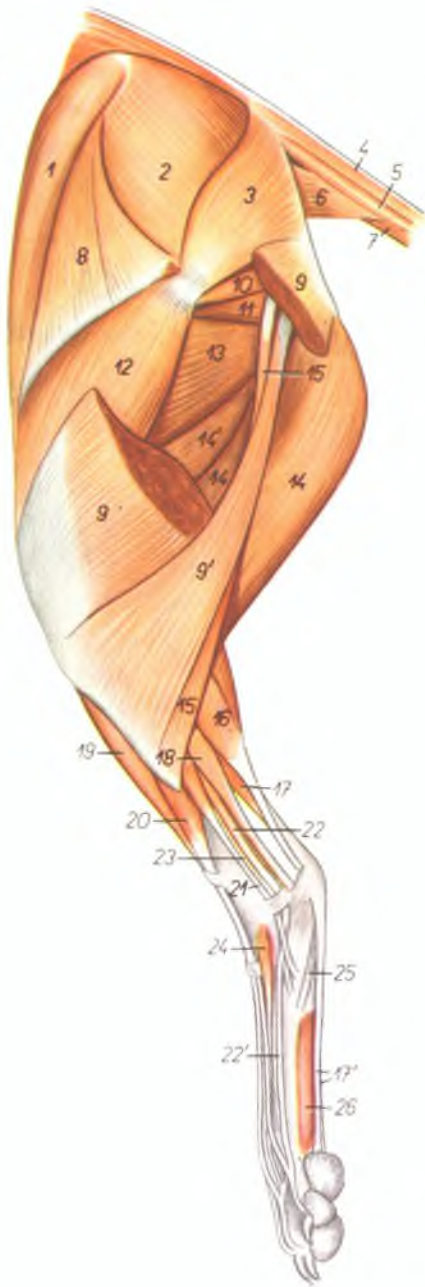
1. *vertebra lumbalis VII.* – VII поясничный позвонок
2. *os sacrum* – крестцовая кость
3. *m. sacrococcygeus dorsalis medialis* – короткий подниматель хвоста
4. *m. sacrococcygeus ventralis lateralis* – длинный опускатель хвоста
5. *m. iliopsoas* – поясничноподвздошная мышца
6. *m. psoas minor* – малая поясничная мышца
- 7, 8. *m. coccygeus medialis* – медиальная хвостовая мышца
7. *m. iliococcygeus* – подвздошнохвостовая мышца
8. *m. ischiopubococcygeus* – седалищнохвостовая мышца
9. *m. obturator internus* – внутренний запираТЕЛЬ
10. *symphysis pelvis* – тазовое сращение
11. *venter cranialis m. sartorii* – краниальное брюшко портняжной мышцы
12. *venter caudalis m. sartorii* – каудальное брюшко портняжной мышцы
13. *m. rectus femoris* – прямая мышца бедра
14. *m. vastus medialis* – широкая медиальная мышца
15. *m. pectineus* – гребешковая мышца
16. *m. adductor femoris* – аддуктор бедра
17. *m. gracilis* – стройная мышца
18. *m. semimembranosus* – полуперепончатая мышца

19. *m. semitendinosus* – полусухожильная мышца
20. *tendo calcanei* – пяточное сухожилие
21. *m. extensor digitalis pedis longus* – длинный разгибатель пальцев ноги
22. *m. extensor digitalis pedis brevis* – короткий разгибатель пальцев ноги
23. *m. gastrocnemius medialis* – медиальная головка икроножной мышцы
- 23'. *tendo m. tricipitis surae (s. tendo Achilles)* – ахиллово сухожилие
24. *m. flexor digitalis pedis superficialis* – поверхностный сгибатель пальцев ноги
- 24'. *tendo m. flexoris digitalis pedis superficialis* – сухожилие поверхностного сгибателя пальцев ноги
25. *m. popliteus* – подколенная мышца
26. *m. flexor digitalis pedis longus* – длинный сгибатель пальцев ноги
27. *m. tibialis posterior* – задняя большеберцовая мышца
28. *tendo m. flexoris digitalis pedis profundus* – сухожилие глубокого сгибателя пальцев
29. *m. interosseus* – межкостная мышца
30. *m. extensor hallucis longus* – длинный разгибатель большого пальца
31. *m. flexor hallucis longus* – длинный сгибатель большого пальца
32. *m. tibialis anterior* – передняя большеберцовая мышца



Мышцы таза и левой тазовой конечности собаки - латеральная поверхность

Рис. 178



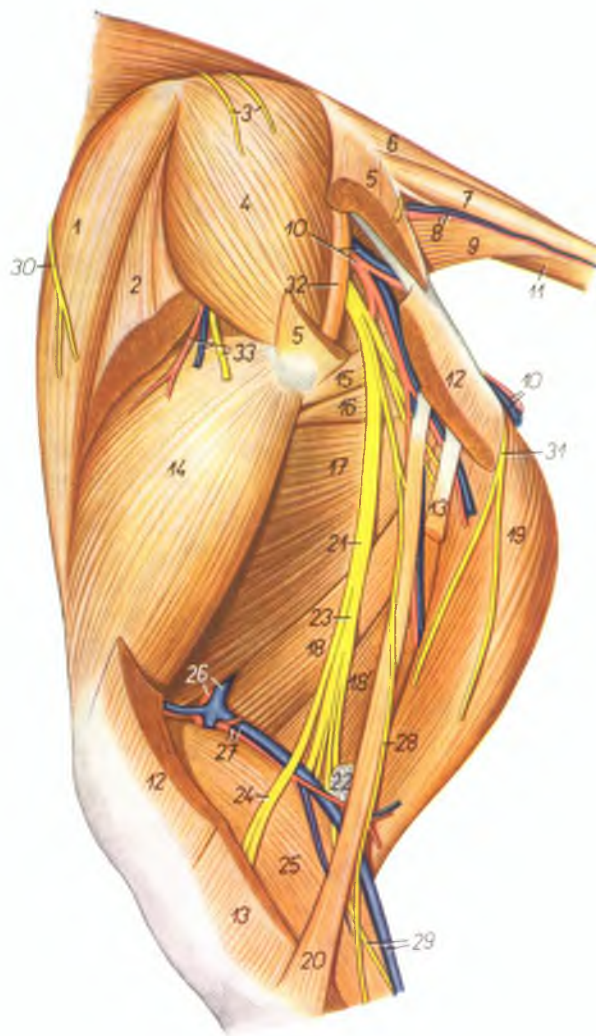
1. *venter cranialis m. sartorii* — краниальное брюшко портняжной мышцы
2. *m. gluteus medius* — средняя ягодичная мышца
3. *m. gluteus superficialis* — поверхностная ягодичная мышца
4. *m. sacrococcygeus dorsalis lateralis* — длинный подниматель хвоста
5. *m. intertransversarius caudae* — межпосрепечная мышца хвоста
6. *m. coccygeus lateralis* — латеральная хвостовая мышца
7. *m. sacrococcygeus centralis lateralis* — длинный опускающий хвоста
8. *m. tensor fasciae latae* — напрягатель широкой фасции
9. *caput superficiale (s. vertebrale) m. bicipitis femoris* — позвоночная головка двуглавой мышцы бедра
- 9'. *caput profundum (s. pelvium) m. bicipitis femoris* — тазовая головка двуглавой мышцы бедра
10. *mm. gemelli* — двойничные мышцы
11. *m. quadratus femoris* — квадратная мышца бедра
12. *m. vastus lateralis* — толстая латеральная мышца
13. *m. adductor femoris* — аддуктор бедра
14. *venter caudalis m. semimembranosi* — каудальное брюшко полуперепончатой мышцы

- 14'. *venter cranialis m. semimembranosi* — краниальное брюшко полуперепончатой мышцы
15. *m. abductor cruris caudalis* — каудальный абдуктор голени
16. *m. gastrocnemius* — икроножная мышца
17. *m. flexor digitalis pedis superficialis* — поверхностный сгибатель пальцев
- 17'. *tendines m. flexoris digitalis pedis superficialis* — сухожилия поверхностного сгибателя пальцев ноги
18. *m. flexor hallucis longus* — длинный сгибатель большого пальца
19. *m. tibialis anterior* — передняя большеберцовая мышца
20. *m. extensor digitalis pedis longus* — длинный разгибатель пальцев ноги
21. *m. fibularis longus* — длинная малоберцовая мышца
22. *m. extensor digitalis pedis lateralis* — латеральный разгибатель пальцев ноги
- 22'. *tendo m. extensoris digitalis pedis lateralis* — сухожилие латерального разгибателя пальцев
23. *m. fibularis brevis* — короткая малоберцовая мышца
24. *m. extensor digitalis pedis brevis* — короткий разгибатель пальцев ноги
25. *m. abductor digiti V.* — абдуктор V пальца
26. *m. interosseus* — межкостная мышца

Мышцы, нервы и сосуды таза и бедра левой тазовой конечности собаки - латеральная поверхность

Рис. 179

1. *venter cranialis m. sartorii* — краниальное брюшко портняжной мышцы
2. *m. tensor fasciae latae* — напрягатель широкой фасции
3. *rami dorsales nervorum sacralium (nn. clunium medii)* — средние кожные ягодичные нервы
4. *m. gluteus medius* — средняя ягодичная мышца
5. *m. gluteus superficialis* — поверхностная ягодичная мышца
6. *m. sacrococcygeus dorsalis lateralis* — длинный подниматель хвоста
7. *m. intertransversarius caudae* — межпозвончатая мышца хвоста
8. *a. et v. lateralis caudae* — латеральная артерия и вена хвоста
9. *m. coccygeus lateralis* — латеральная хвостовая мышца
10. *a. et v. glutea caudalis* — каудальная ягодичная артерия и вена
11. *m. sacrococcygeus ventralis lateralis* — длинный опускающий хвоста
12. *caput superficiale (s. vertebrale) m. bicipitis femoris* — позвоночная головка двуглавой мышцы бедра
13. *caput profundum m. bicipitis femoris (s. caput pelvium)* — тазовая головка двуглавой мышцы бедра
14. *m. vastus lateralis* — латеральная широкая мышца
15. *mm. gemelli* — двойничная мышца
16. *m. quadratus femoris* — квадратная мышца бедра
17. *m. adductor femoris* — аддуктор бедра
18. *venter cranialis m. semitendinosi* — краниальное брюшко полуперепончатой мышцы
- 18'. *venter caudalis m. semitendinosi* — каудальное брюшко полуперепончатой мышцы
19. *m. semitendinosus* — полусухожильная мышца
20. *m. abductor cruris caudalis* — каудальный абдуктор голени
21. *n. ischiadicus* — седалищный нерв
22. *ln. popliteus* — подколенный лимфоузел
23. *n. tibialis* — большеберцовый нерв
24. *n. fibularis* — малоберцовый нерв
25. *m. gastrocnemius* — икроножная мышца
26. *a. et v. femoralis* — бедренная артерия и вена
27. *a. et v. femoris caudalis* — каудальная бедренная артерия и вена

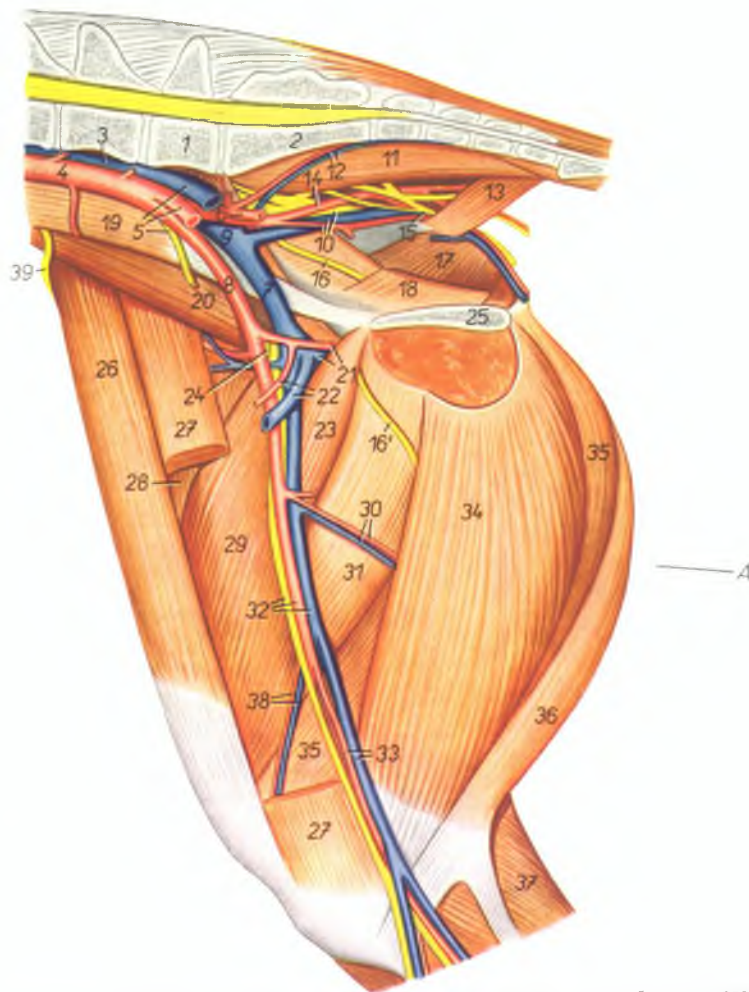


28. *n. cutaneus surae lateralis* — кожный латеральный нерв голени
29. *v. saphena parva (lateralis), n. cutaneus surae plantaris* — латеральная вена сафена, кожный плантарный нерв голени
30. *n. cutaneus femoris lateralis* — кожный латеральный нерв бедра

31. *n. cutaneus femoris caudalis* — кожный каудальный нерв бедра
32. *m. piriformis* — грушевидная мышца
33. *ramus a. et v. circumflexae ilium profundae, ramus m. glutei cranialis* — ветвь глубокой окружной подвздошной артерии и вены, ветвь краниального ягодичного нерва

Мышцы, нервы и сосуды таза и бедра правой тазовой конечности собаки - медиальная поверхность

Рис. 180



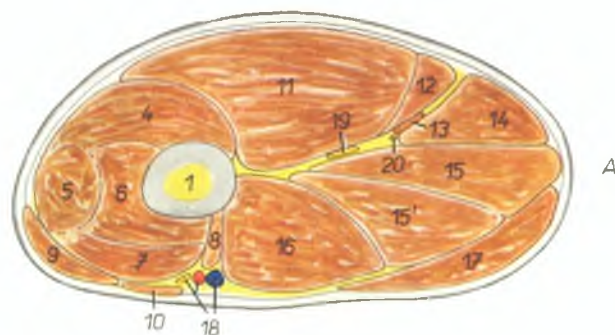
1. *vertebra lumbalis VII.* — VII поясничный позвонок
2. *os sacrum* — крестцовая кость
3. *v. cava caudalis* — каудальная полая вена
4. *aorta* — аорта
5. *v. iliaca communis sinistra, a. iliaca externa sinistra, n. genitofemoralis (n. spermaticus*

- externus)* — левая общая подвздошная вена, левая наружная подвздошная артерия, наружный семенной нерв
6. *a. iliaca interna sinistra* — левая внутренняя подвздошная артерия
7. *v. iliaca externa (dextra)* — правая наружная подвздошная вена

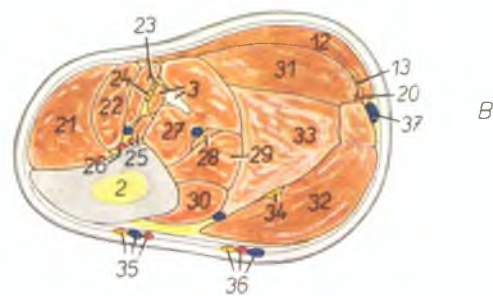
8. *a. iliaca externa (dextra)* — правая наружная подвздошная артерия
9. *v. iliaca communis dextra* — правая общая подвздошная вена
10. *n. ischiadicus, a. pudenda interna, v. iliaca interna* — седалищный нерв, внутренняя срамная артерия, внутренняя подвздошная вена
11. *m. sacrococcygeus ventralis medialis* — короткий опускатель хвоста
12. *a. et v. sacralis media* — средняя крестцовая артерия и вена
13. *m. coccygeus lateralis* — латеральная хвостовая мышца
14. *a. iliaca interna dextra* — правая внутренняя подвздошная артерия
15. *n. cutaneus femoris caudalis* — кожный каудальный нерв бедра
16. *n. obturatorius* — запирательный нерв
- 16'. *ramus n. obturatorii* — ветвь запирательного нерва
17. *m. obturator internus* — внутренний запираТЕЛЬ
18. *m. coccygeus medialis* — медиальная хвостовая мышца
19. *m. psoas minor* — малая поясничная мышца
20. *m. iliopsoas* — подвздошнопоясничная мышца
21. *a. et v. profunda femoris* — глубокая бедренная артерия и вена
22. *trunci pudendoepigastrici (a. et v.)* — подчревносрамной ствол (артерия и вена)
23. *m. pectineus* — гребешковая мышца
24. *n. femoralis* — бедренный нерв
25. *symphysis pelvis* — тазовое сращение
26. *venter cranialis m. sartorii* — краниальное брюшко портняжной мышцы
27. *venter caudalis m. sartorii* — каудальное брюшко портняжной мышцы
28. *m. rectus femoris* — прямая мышца бедра
29. *m. vastus medialis* — толстая медиальная мышца
30. *rami musculares* — мышечные ветви
31. *m. adductor femoris* — аддуктор бедра
32. *a. et v. femoralis, n. saphenus* — бедренная артерия и вена, нерв сафенус
33. *a. et v. saphena* — артерия и вена сафена
34. *m. gracilis* — стройная мышца
35. *m. semimembranosus* — полуперенчатая мышца
36. *m. semitendinosus* — полусухожильная мышца
37. *m. gastrocnemius* — икроножная мышца
38. *a. et v. genis descendens* — нисходящая артерия и вена колена
39. *n. cutaneus femoris lateralis* — кожный латеральный нерв бедра

Бедро (А) и голень (В) собаки - поперечные разрезы. Уровень разрезов показан на рис. 180 и 185

Рис. 181



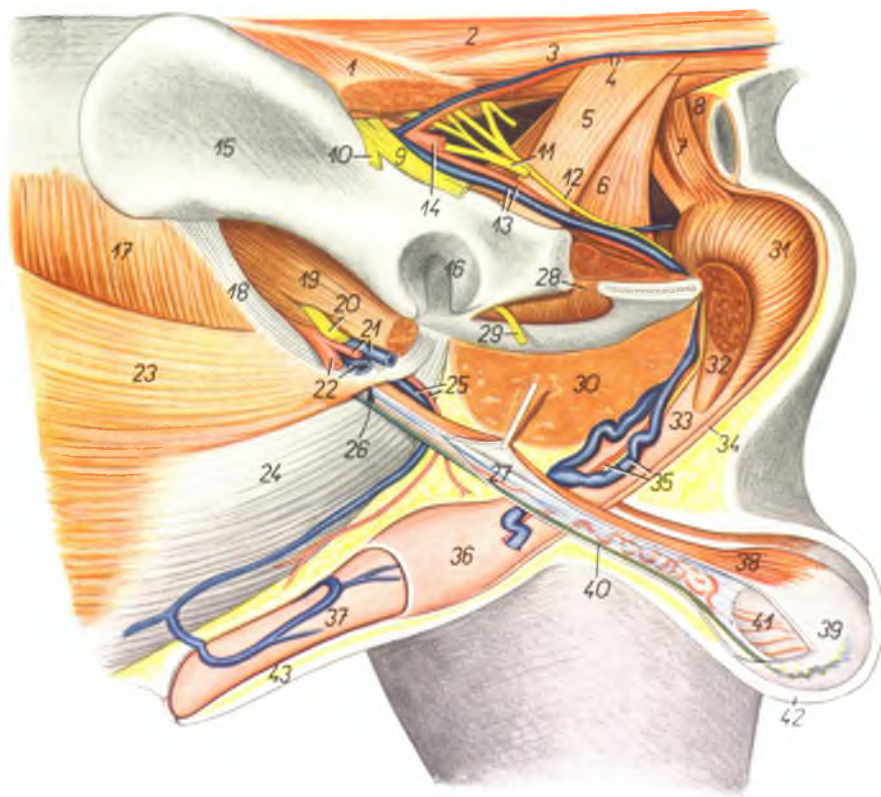
1. femur — бедренная кость
2. tibia — большая берцовая кость
3. fibula, m. extensor digitorum lateralis — малая берцовая кость, латеральный разгибатель пальцев
4. m. vastus lateralis — толстая латеральная мышца
5. m. rectus femoris — прямая мышца бедра
6. m. vastus intermedius — толстая внутренняя мышца
7. m. vastus medialis — толстая медиальная мышца
8. m. pectineus — гребешковая мышца
9. venter cranialis m. sartorii — краниальное брюшко портняжной мышцы
10. venter caudalis m. sartorii — каудальное брюшко портняжной мышцы
11. venter cranialis m. biceps femoris — краниальное брюшко двуглавой мышцы бедра
12. venter caudalis m. biceps femoris — каудальное брюшко двуглавой мышцы бедра
13. m. abductor cruris caudalis — каудальный абдуктор голени
14. m. semitendinosus — полусухожильная мышца
15. 15'. m. semimembranosus — полуперепончатая мышца
16. m. adductor femoris — абдуктор бедра
17. m. gracilis — стройная мышца
18. a. et v. femoralis, n. saphenus — бедренная артерия и вена, нерв сафенус
19. n. ischiadicus — седалищный нерв
20. n. cutaneus surae plantaris — кожный плантарный нерв голени
21. m. tibialis anterior — передняя большеберцовая мышца
22. m. extensor digitorum longus — длинный разгибатель пальцев ноги
23. m. fibularis longus, n. fibularis superficialis — длинная малоберцовая мышца, поверхностный малоберцовый нерв



24. n. fibularis profundus — глубокий малоберцовый нерв
25. a. tibialis posterior, m. extensor hallucis longus — задняя большеберцовая артерия, длинный разгибатель большого пальца
26. a. tibialis anterior — передняя большеберцовая артерия
27. m. flexor hallucis longus — длинный сгибатель большого пальца
28. m. tibialis posterior — задняя большеберцовая мышца
29. m. flexor digitorum longus — длинный сгибатель пальцев ноги
30. m. popliteus — подколенная мышца
31. m. gastrocnemius lateralis — латеральная головка икроножной мышцы
32. m. gastrocnemius medialis — медиальная головка икроножной мышцы
33. m. flexor digitorum pedis superficialis — поверхностный сгибатель пальцев ноги
34. n. fibialis — большеберцовый нерв
35. ramus dorsalis a. v. et n. sapheni — дорсальные ветви артерии, вены и нерва сафенуса
36. ramus plantaris a. v. et n. sapheni — плантарные ветви артерии, вены и нерва сафенуса
37. v. saphena parva (lateralis) — латеральная вена сафена

Половые органы кобеля *in situ* - левая сторона. Левая тазовая конечность и часть таза удалены

Рис. 182



1. *m. gluteus superficialis* — поверхностная ягодичная мышца
2. *m. sacrococcygeus dorsalis lateralis* — длинный подниматель хвоста
3. *m. intertransversarius caudae* — межпозвоночная мышца хвоста
4. *a. et v. lateralis caudae* — латеральная артерия и вена хвоста
5. *m. coccygeus lateralis* — латеральная мышца хвоста
6. *m. coccygeus medialis* — медиальная мышца хвоста

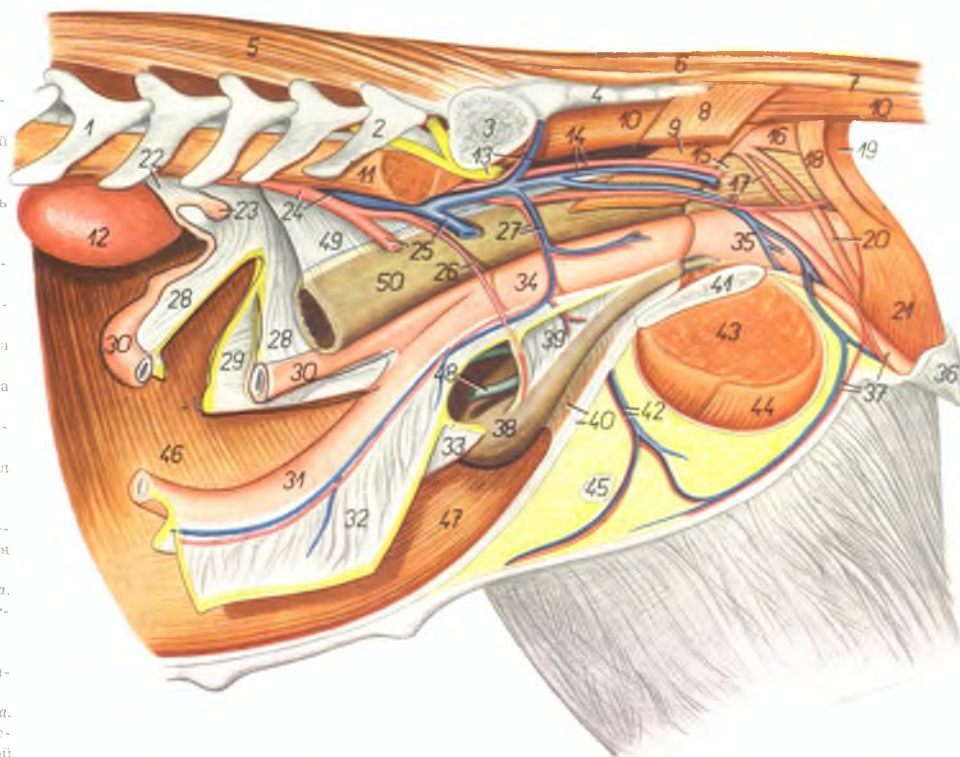
7. *m. sphincter ani externus (partio cranialis)* — наружный сфинктер ануса (краниальная часть)
8. *m. sphincter ani externus (partio caudalis)* — наружный сфинктер ануса (каудальная часть)
9. *n. ischiadicus* — седалищный нерв
10. *n. gluteus cranialis* — краниальный ягодичный нерв
11. *n. cutaneus femoris caudalis* — кожный каудальный нерв бедра
12. *n. pudendus* — срамной нерв

13. *a. et v. pudenda interna (ramus visceralis a. iliace internae)* — внутренняя срамная артерия (висцеральная ветвь внутренней подвздошной артерии)
14. *a. iliaca interna (ramus parietalis)* — внутренняя подвздошная артерия (париетальная ее ветвь)
15. *ala ossis ilium* — крыло подвздошной кости
16. *acetabulum* — суставная впадина
17. *m. obliquus abdominis internus* — внутренняя косая брюшная мышца
18. *lig. inguinale* — паховая связка
19. *m. iliopsoas* — подвздошно-поясничная мышца
20. *n. femoralis* — бедренный нерв
21. *a. et v. profunda femoris* — глубокая бедренная артерия и вена
22. *a. et v. femoralis* — бедренная артерия и вена
- 23, 24. *m. obliquus abdominis externus* — наружная косая брюшная мышца
23. *crus laterale m. obliqui abdominis externi* — латеральная ножка наружной косой брюшной мышцы
24. *crus mediale m. obliqui abdominis externi* — медиальная ножка наружной косой брюшной мышцы
25. *a. et v. pudenda externa* — наружная срамная артерия и вена
26. *canalis inguinalis* — паховый канал
27. *funiculus spermaticus* — семенной канатик
28. *m. obturator internus* — внутренний запираТЕЛЬ
29. *n. obturatorius* — запираТЕЛЬный нерв
30. *m. adductor (femoris) et m. gracilis* — аддуктор бедра и стройная мышца
31. *m. bulbocavernosus* — луковишкокавернозная мышца
32. *m. ischiocavernosus* — седалищнокавернозная мышца
33. *corpus penis* — тело полового члена
34. *m. retractor penis* — ретрактор полового члена
35. *a. et v. dorsalis penis, n. dorsalis penis* — дорсальная артерия и вена полового члена, дорсальный нерв полового члена
36. *bulbus glandis* — луковица головки полового члена
37. *pars longa glandis* — головка полового члена
38. *m. cremaster externus* — наружный кремастер
39. *processus vaginalis peritonei et fasciae transversae (tunica vaginalis communis)* — влагалищный отросток брюшины и поперечной брюшной фасции (общая влагалищная оболочка)
40. *ductus deferens* — семяизгоняющий канал
41. *testis* — семенник
42. *scrotum* — мошонка
43. *praeputium* — препуций

Половые органы суки *in situ* – левая сторона. Левая половина таза и левая тазовая конечность удалены

Рис. 183

1. *vertebra lumbalis III.* – III поясничный позвонок
2. *vertebra lumbalis VII.* – VII поясничный позвонок
3. *ala ossis sacri* – крыло крестцовой кости
4. *pars lateralis sacri* – латеральная часть крестцовой кости
5. *m. multifidus* – многораздельная мышца
6. *m. sacrococcygeus dorsalis lateralis* – длинный подниматель хвоста
7. *m. intertransversarius caudae* – межпоясничная мышца хвоста
8. *m. coccygeus lateralis* – латеральная мышца хвоста
9. *m. coccygeus medialis* – медиальная мышца хвоста
10. *m. sacrococcygeus ventralis lateralis* – длинный опускающий хвоста
11. *m. psoas major* – большая поясничная мышца
12. *ren sinister* – левая почка
13. *n. ischiadicus, a. et v. glutea cranialis* – седалищный нерв, краниальная ягодичная артерия и вена
14. *a. et v. iliaca interna (s. ramus parietalis a. iliaca internae)* – парietальная ветвь внутренней подвздошной артерии
15. *ampulla recti* – ампула прямой кишки
16. *m. retractor ani (m. levator ani)* – подниматель ануса
17. *a. et v. pudenda interna (ramus visceralis a. iliaca internae), m. constrictor recti* – висцеральная ветвь внутренней подвздошной артерии, констриктор прямой кишки
18. *m. sphincter ani externus (partio cranialis)* – наружный сфинктер ануса (краниальная часть)
19. *m. sphincter ani externus (partio caudalis)* – наружный сфинктер ануса (каудальная часть)
20. *m. retractor clitoridis* – ретрактор клитора
21. *m. constrictor vestibuli et labiorum* – констриктор преддверия и половых губ
22. *mesogartum* – брыжейка яичника
23. *ovarium dextrum* – правый яичник
24. *aorta, v. cava caudalis* – аорта, каудальная полая вена
25. *a. et v. iliaca externa sinistra* – левая наружная подвздошная артерия и вена
26. *a. umbilicalis* – пупочная артерия
27. *a. urogenitalis* – мочеполая артерия

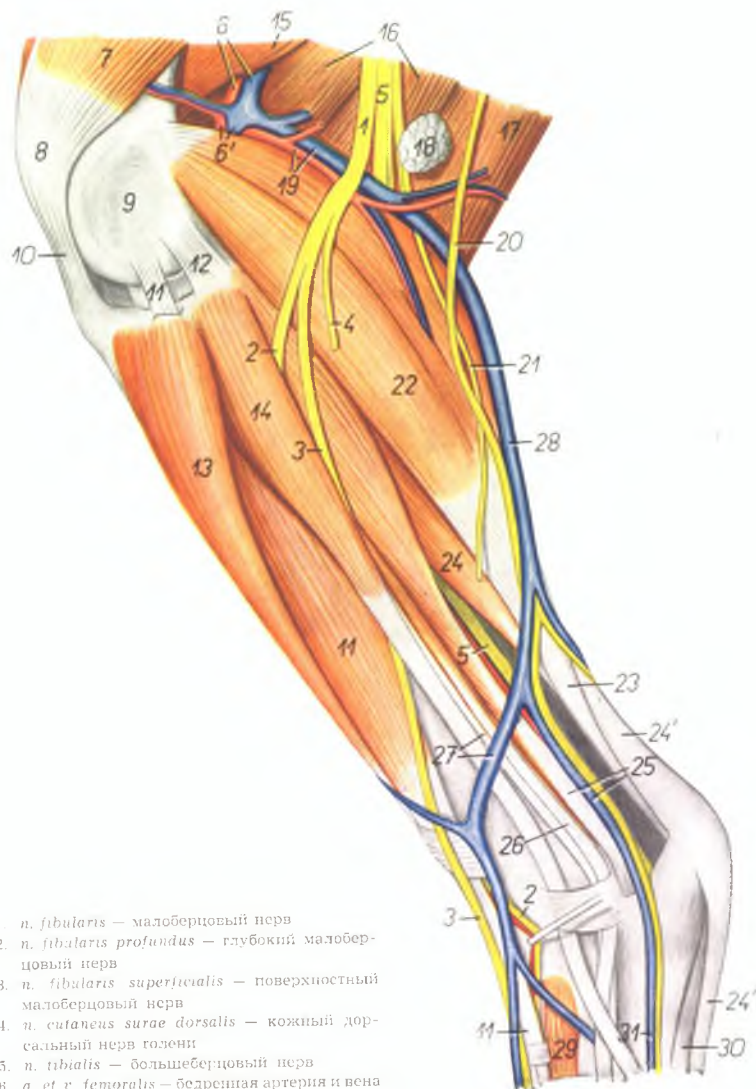


28. *lig. latum uteri dextrum* – правая широкая связка матки
29. *lig. teres dextrum* – правая круглая связка матки
30. *cornu uteri dextrum* – правый рог матки
31. *cornu uteri sinistrum* – левый рог матки
32. *lig. latum uteri sinistrum* – левая широкая связка матки
33. *lig. teres uteri sinistrum* – левая круглая связка матки
34. *corpus uteri* – тело матки
35. *vagina* – влагалище
36. *vulva* – вульва
37. *clitoris, a. et v. perinei* – клитор, артерия и вена промежности
38. *vesica urinaria* – мочевой пузырь
39. *lig. vesicae laterale* – латеральная связка мочевого пузыря

40. *lig. vesicae medianum (s. vesicoumbilicale), linea alba abdominis* – пузырнопупочная связка, белая линия живота
41. *symphysis pelvis* – тазовое сращение
42. *a. et v. pudenda externa* – наружная срамная артерия и вена
43. *m. adductor* – аддуктор бедра
44. *m. gracilis* – стройная мышца
45. *ln. inguinalis superficialis* – поверхностный паховый лимфоузел
46. *m. transversus abdominis* – поперечная брюшная мышца
47. *m. rectus abdominis* – прямая брюшная мышца
48. *ureter sinister* – левый мочеточник
49. *mesorectum* – брыжейка прямой кишки
50. *intestinum rectum* – прямая кишка

Мышцы, нервы и сосуды левой голени собаки - латеральная поверхность

Рис. 184



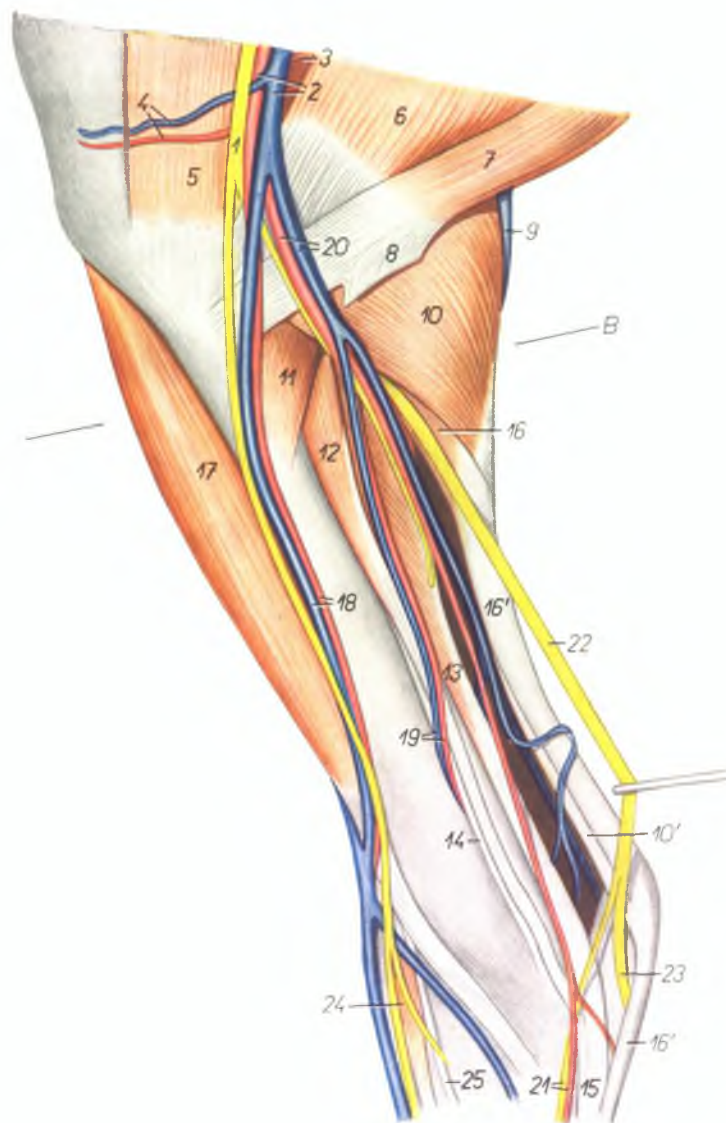
1. *n. fibularis* — малоберцовый нерв
2. *n. fibularis profundus* — глубокий малоберцовый нерв
3. *n. fibularis superficialis* — поверхностный малоберцовый нерв
4. *n. cutaneus surae dorsalis* — кожный дорсальный нерв голени
5. *n. tibialis* — большеберцовый нерв
6. *a. et v. femoralis* — бедренная артерия и вена
- 6'. *a. et v. poplitea* — подколенная артерия и вена
7. *m. vastus lateralis* — толстая латеральная мышца

8. *patella* — коленная чашка
9. *condylus lateralis femoris* — латеральный мыщелок бедра
10. *lig. rectum patellae* — прямая связка коленной чашки
11. *m. extensor digitalis pedis longus* — длинный разгибатель пальцев ноги
12. *lig. collaterale laterale genus* — латеральная боковая связка коленного сустава
13. *m. tibialis anterior* — передняя большеберцовая мышца
14. *m. fibularis longus* — длинная малоберцовая мышца
15. *m. adductor femoris* — аддуктор бедра
16. *m. semimembranosus* — полусухожильчатая мышца
17. *m. semitendinosus* — полусухожильная мышца
18. *ln. popliteus* — подколенный лимфоузел
19. *a. et v. femoris caudalis* — каудальная бедренная артерия и вена
20. *n. cutaneus surae lateralis* — кожный латеральный нерв голени
21. *n. cutaneus surae plantaris* — кожный плантарный нерв голени
22. *m. gastrocnemius* — икроножная мышца
23. *tendo m. tricipitis surae* (s. *tendo Achillis*) — сухожилие икроножной мышцы
24. *m. flexor digitalis pedis superficialis* — поверхностный сгибатель пальцев
- 24'. *tendo m. flexoris digitalis pedis superficialis* — сухожилие поверхностного сгибателя пальцев ноги
25. *m. flexor hallucis longus, ramus plantaris v. saphenae parvae (lateralis)* — длинный сгибатель большого пальца, плантарная ветвь латеральной вены сафены
26. *m. extensor digitalis pedis lateralis* — латеральный разгибатель пальцев
27. *m. fibularis brevis, ramus dorsalis v. saphenae parvae (lateralis)* — короткая малоберцовая мышца, дорсальная ветвь латеральной вены сафены
28. *v. saphena parva (lateralis)* — латеральная вена сафена
29. *m. extensor digitalis pedis brevis* — короткий разгибатель пальцев
30. *m. abductor digiti V.* — абдуктор V пальца
31. *m. metatarsalis plantaris superficialis IV.* — поверхностная плантарная IV плюсневая вена

Мышцы, нервы и сосуды правой голени собаки - медиальная поверхность

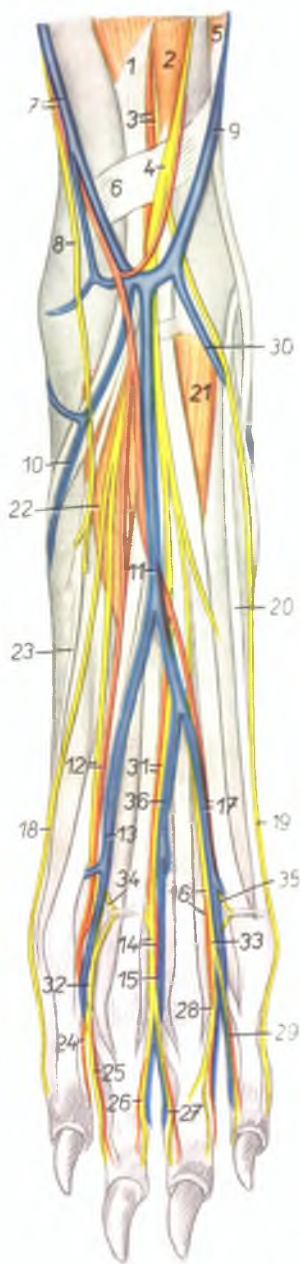
Рис. 185

1. *n. saphenus* — нерв сафенус
2. *a. saphena, v. saphena magna (medialis)* — артерия сафена, медиальная вена сафена
3. *m. semimembranosus* — полуперепончатая мышца
4. *a. et v. genus medialis* — медиальная артерия и вена колена
5. *gaster caudalis m. sartorii* — каудальное брюшко портняжной мышцы
6. *m. gracilis* — стройная мышца
7. *m. semitendinosus* — полуперепончатая мышца
8. *tendo calcanei* — пяточное сухожилие
9. *v. saphena parva (lateralis)* — латеральная вена сафена
10. *m. gastrocnemius medialis* — медиальная голлонка икроножной мышцы
- 10'. *tendo m. tricipitis surae (s. tendo Achilles)* — сухожилие трехглавой мышцы голени
11. *m. popliteus* — подколенная мышца
12. *m. flexor digitalis pedis longus* — длинный сгибатель пальцев ноги
13. *m. flexor hallucis longus* — длинный сгибатель большого пальца
14. *m. tibialis posterior* — задняя большеберцовая мышца
15. *tendo m. flexoris digitalis pedis profundus* — сухожилие глубокого сгибателя пальцев
16. *m. flexor digitalis pedis superficialis* — поверхностный сгибатель пальцев
- 16'. *tendo m. flexoris digitalis pedis superficialis* — сухожилие поверхностного сгибателя пальцев
17. *m. tibialis anterior* — передняя большеберцовая мышца
18. *ramus dorsalis a. et v. saphenae* — дорсальная ветвь артерии и вены сафены
19. *a. et v. fibularis* — малоберцовая артерия и вена
20. *ramus plantaris a. et v. saphenae* — плантарная ветвь артерии и вены сафены
21. *n. plantaris medialis, a. tarsalis medialis* — медиальный плантарный нерв, медиальная заплюсневая артерия
22. *n. tibialis* — большеберцовый нерв
23. *n. plantaris lateralis* — латеральный плантарный нерв
24. *m. extensor digitalis pedis brevis* — короткий разгибатель пальцев
25. *m. extensor hallucis longus* — длинный разгибатель большого пальца



Мышцы, нервы и сосуды лапы левой тазовой конечности собаки - дорсальная поверхность

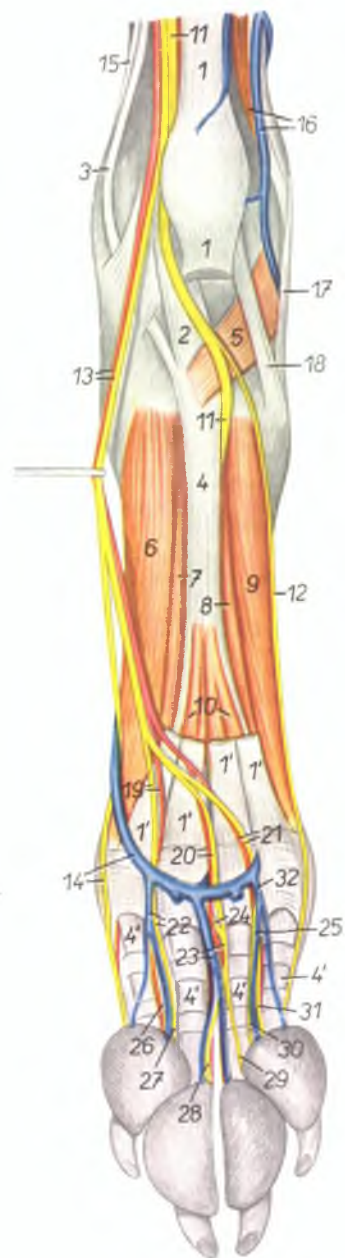
Рис. 186



1. *m. fibialis anterior* — передняя большеберцовая мышца
2. *m. extensor digitoralis pedis longus* — длинный разгибатель пальцев ноги
3. *a. tibialis anterior, n. fibularis profundus* — передняя большеберцовая артерия, глубокий малоберцовый нерв
4. *n. fibularis superficialis* — поверхностный малоберцовый нерв
5. *m. fibularis longus* — длинная малоберцовая мышца
6. *lig. transversum cruris* — поперечная связка голени
7. *ramus dorsalis a. et v. saphenae* — дорсальная ветвь артерии и вены сафены
8. *ramus dorsalis n. sapheni* — дорсальная ветвь нерва сафениуса
9. *ramus dorsalis v. saphenae parvae (lateralis)* — дорсальная ветвь латеральной вены сафены
10. *v. tarsalis medialis* — медиальная заплюсневая вена
11. *n. metatarsalis dorsalis superficialis III. proximalis* — поверхностная дорсальная III плюсневая проксимальная вена
12. *n. digitalis dorsalis communis II., a. metatarsalis dorsalis superficialis II.* — II общий дорсальный пальцевый нерв, поверхностная дорсальная II плюсневая артерия
13. *v. metatarsalis dorsalis superficialis II.* — поверхностная дорсальная II плюсневая вена
14. *n. digitalis dorsalis communis III., a. digitalis dorsalis communis III.* — дорсальный III общий пальцевый нерв, дорсальная III общая пальцевая артерия
15. *v. digitalis dorsalis communis III.* — дорсальная III общая пальцевая вена
16. *n. digitalis dorsalis communis IV., a. digitalis dorsalis communis IV.* — IV общий дорсальный пальцевый нерв, IV общая пальцевая артерия
17. *a. et v. metatarsalis dorsalis superficialis IV.* — дорсальная поверхностная IV плюсневая артерия и вена
18. *n. digitalis dorsalis II. medialis* — медиальный дорсальный нерв II пальца
19. *n. digitalis dorsalis V. lateralis* — латеральный дорсальный нерв V пальца
20. *m. extensor digitoralis pedis lateralis* — латеральный разгибатель пальцев
21. *m. extensor digitoralis pedis brevis lateralis* — короткий латеральный разгибатель пальцев
22. *m. extensor digitoralis pedis brevis medialis* — короткий медиальный разгибатель пальцев
23. *m. extensor hallucis longus* — длинный разгибатель большого пальца
24. *n. digitalis dorsalis II. lateralis* — латеральный дорсальный нерв II пальца
25. *n. digitalis dorsalis III. medialis* — медиальный дорсальный нерв III пальца
26. *n. digitalis dorsalis III. lateralis* — латеральный дорсальный нерв III пальца
27. *n. digitalis dorsalis IV. medialis* — медиальный дорсальный нерв IV пальца
28. *n. digitalis dorsalis IV. lateralis* — латеральный дорсальный нерв IV пальца
29. *n. digitalis dorsalis V. medialis* — медиальный дорсальный нерв V пальца
30. *v. tarsalis lateralis* — латеральная заплюсневая вена
31. *n. digitalis dorsalis communis III., a. metatarsalis dorsalis superficialis III.* — III общий дорсальный пальцевый нерв, поверхностная дорсальная III плюсневая артерия
32. *n. digitalis dorsalis communis II.* — дорсальный II общий пальцевый нерв
33. *n. digitalis dorsalis communis IV.* — дорсальный IV общий пальцевый нерв
34. *n. metatarsalis dorsalis II.* — дорсальный II плюсневый нерв
35. *n. metatarsalis dorsalis IV.* — дорсальный IV плюсневый нерв
36. *v. metatarsalis dorsalis superficialis III. distalis* — поверхностная дорсальная III плюсневая вена

Мышцы, нервы и сосуды лапы правой тазовой конечности собаки - плантарная поверхность

Рис. 187

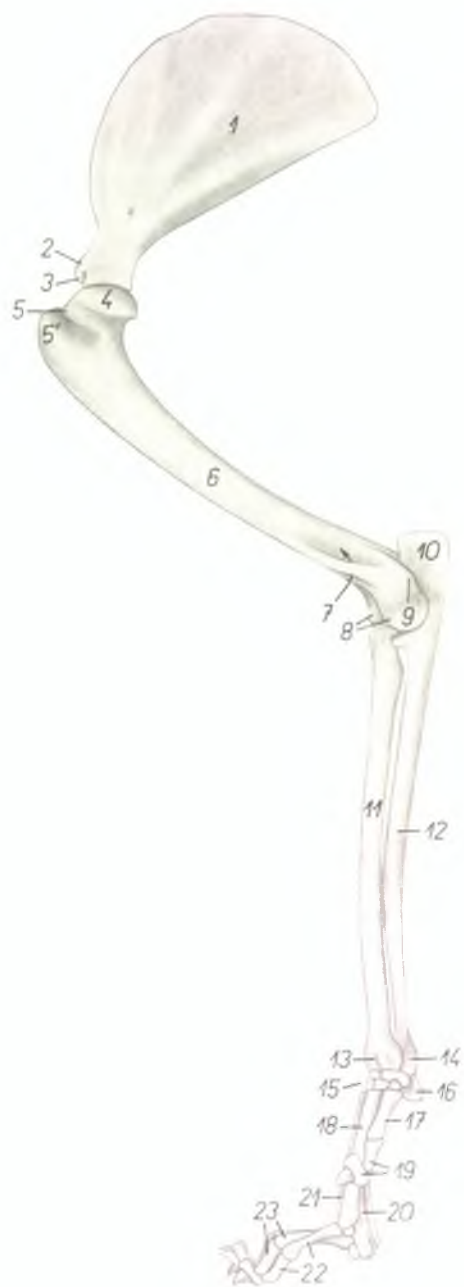


1. 1'. *m. flexor digitalis pedis superficialis* — поверхностный сгибатель пальцев
2. *tendo m. flexoris hallucis longi* — сухожилие длинного сгибателя большого пальца
3. *tendo m. flexoris digitalis pedis longi* — сухожилие длинного сгибателя пальцев
4. 4'. *tendo m. flexoris digitalis pedis profundus* — сухожилие глубокого сгибателя пальцев
5. *m. quadratus plantae* — квадратная мышца подошвы
6. *m. interosseus II.* — II межкостная мышца
7. *m. adductor digiti II.* — аддуктор II пальца
8. *m. adductor digiti V.* — аддуктор V пальца
9. *m. interosseus V.* — V межкостная мышца
10. *mm. interflexorii* — межсухожильные мышцы
11. *n. plantaris lateralis* — латеральный плантарный нерв
12. *n. digitalis plantaris V. lateralis* — латеральный плантарный нерв V пальца
13. *ramus plantaris a. saphenae, n. plantaris medialis* — плантарная ветвь артерии сафены, медиальный плантарный нерв
14. *arcus venosus plantaris distalis, n. digitalis plantaris II. medialis* — плантарная дистальная венозная дуга, медиальный плантарный нерв II пальца
15. *tendo m. tibialis posterioris* — сухожилие задней большеберцовой мышцы
16. *m. fibularis brevis, ramus plantaris v. saphenae parvae (lateralis)* — короткая малоберцовая мышца, плантарная ветвь латеральной вены сафены
17. *m. fibularis longus* — длинная малоберцовая мышца
18. *m. abductor digiti V.* — абдуктор V пальца
19. *n. digitalis plantaris communis II., a. meta-*

- tarsalis plantaris superficialis II.* — II общий плантарный пальцевый нерв, поверхностная плантарная II плюсневая артерия
20. *n. digitalis plantaris communis III., a. metatarsalis plantaris superficialis III.* — III общий плантарный пальцевый нерв, поверхностная плантарная III плюсневая артерия
21. *n. digitalis plantaris communis IV., a. metatarsalis plantaris superficialis IV.* — IV общий плантарный пальцевый нерв, поверхностная плантарная IV плюсневая артерия
22. *v. metatarsalis plantaris superficialis II., n. digitalis plantaris communis II.* — поверхностная плантарная II плюсневая вена, плантарный II общий пальцевый нерв
23. *v. metatarsalis plantaris superficialis III., n. digitalis plantaris communis III.* — поверхностная плантарная III плюсневая вена, плантарный III общий пальцевый нерв
24. *n. metatarsalis plantaris III.* — плантарный III плюсневый нерв
25. *n. digitalis plantaris communis IV.* — плантарный IV общий пальцевый нерв
26. *n. digitalis plantaris proprius II. lateralis* — плантарный латеральный нерв II пальца
27. *n. digitalis plantaris proprius III. medialis* — плантарный медиальный нерв III пальца
28. *n. digitalis plantaris proprius III. lateralis* — плантарный латеральный нерв III пальца
29. *n. digitalis plantaris proprius IV. medialis* — плантарный медиальный нерв IV пальца
30. *n. digitalis plantaris proprius IV. lateralis* — плантарный латеральный нерв IV пальца
31. *n. digitalis plantaris proprius V. medialis* — плантарный медиальный нерв V пальца
32. *v. metatarsalis plantaris superficialis V.* — плантарная поверхностная V плюсневая вена

Скелет правой грудной конечности кошки - медиальная поверхность

Рис. 188

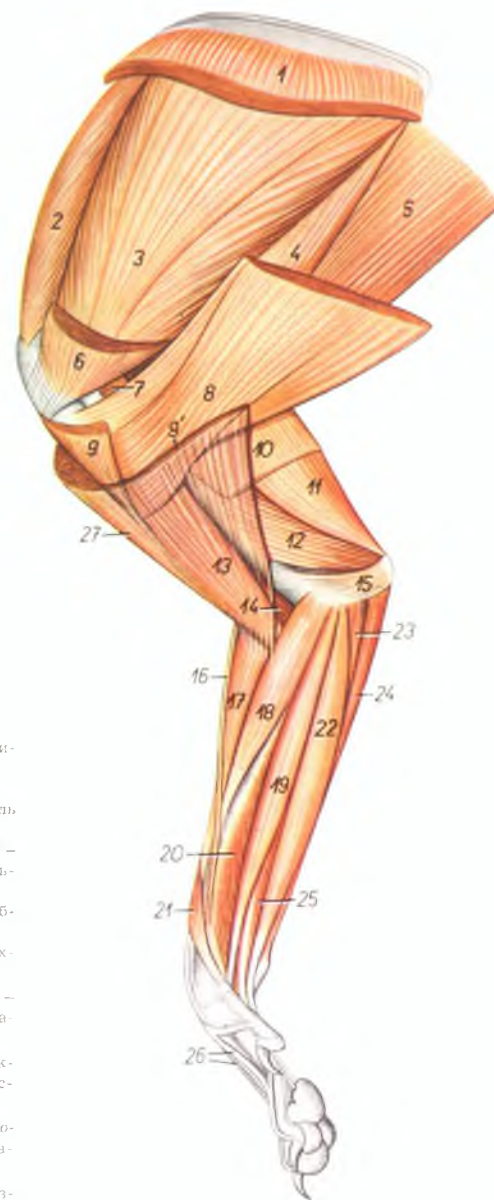


1. fossa subscapularis — подлопаточная ямка
2. tuberculum supraglenoidale — лопаточный бугор
3. processus coracoideus — кораконный отросток
4. caput humeri — головка плечевой кости
5. tuberculum minus — малый бугор
6. tuberculum majus — большой бугор
7. foramen supratrochleare — надблоковое отверстие
8. trochlea humeri — блок плечевой кости
9. epicondylus medialis — медиальный надмыщелок

10. olecranon — локтевой отросток
11. corpus radii — тело лучевой кости
12. corpus ulnae — тело локтевой кости
13. trochlea radii — блок лучевой кости
14. caput ulnae — головка локтевой кости
15. ossa carpi — кости запястья
16. os carpi accessorium (os pisiforme) — добавочная кость запястья
17. os metacarpale I. — I пястная кость
18. os metacarpale II. — II пястная кость
19. phalanges digiti I. — фаланги I пальца
20. os metacarpale III. — III пястная кость
21. os metacarpale V. — V пястная кость
22. phalanges digiti II. — фаланги II пальца
23. phalanges digiti III. — фаланги III пальца

Мышцы правой грудной конечности кошки – медиальная поверхность

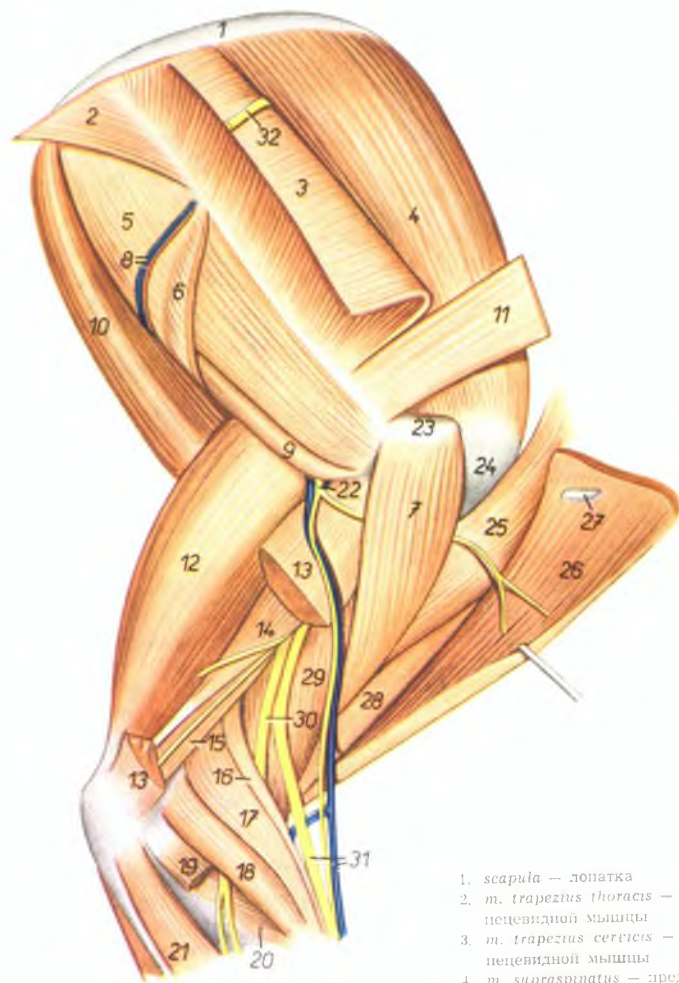
Рис. 189



- | | |
|--|--|
| 1. <i>m. serratus ventralis</i> – вентральная зубчатая мышца | 17. <i>m. extensor carpi radialis</i> – лучевой разгибатель запястья |
| 2. <i>m. supraspinatus</i> – предлопаточная мышца | 18. <i>m. pronator teres</i> – круглый пронатор |
| 3. <i>m. subscapularis</i> – подлопаточная мышца | 19. <i>m. flexor carpi radialis</i> – лучевой сгибатель запястья |
| 4. <i>m. teres major</i> – большая круглая мышца | 20. <i>caput radiale m. flexoris digitalis profundus</i> – лучевая головка глубокого сгибателя пальцев |
| 5. <i>m. latissimus dorsi</i> – широчайшая мышца спины | 21. <i>m. abductor pollicis longus</i> – длинный абдуктор большого пальца |
| 6. <i>portio minor m. pectoralis profundus</i> – глубокая грудная мышца | 22. <i>m. flexor digitalis superficialis</i> – поверхностный сгибатель пальцев |
| 7. <i>m. coracobrachialis</i> – клювовидноплечевая мышца | 23. <i>caput humerale m. flexoris carpi ulnaris</i> – плечевая головка локтевого сгибателя запястья |
| 8. <i>portio major m. pectoralis profundus</i> – глубокая грудная мышца | 24. <i>caput ulnare m. flexoris carpi ulnaris</i> – локтевая головка локтевого сгибателя запястья |
| 9. 9'. <i>m. pectoralis superficialis</i> – поверхностная грудная мышца | 25. <i>caput humerale m. flexoris digitalis profundus</i> – плечевая головка глубокого сгибателя пальцев |
| 10. <i>m. tensor fasciae antebrachii</i> – напрягатель фасции предплечья | 26. <i>m. extensor digitalis communis</i> – общий разгибатель пальцев |
| 11. <i>caput longum m. tricipitis brachii</i> – длинная головка трехглавой мышцы плеча | 27. <i>m. cleidobrachialis (brachiocephalicus)</i> – плечеголовчатая мышца |
| 12. <i>caput mediale m. tricipitis brachii</i> – медиальная головка трехглавой мышцы плеча | |
| 13. <i>m. biceps brachii</i> – двуглавая мышца плеча | |
| 14. <i>m. brachialis</i> – плечевая мышца | |
| 15. <i>m. anconeus (parvus)</i> – локтевая мышца | |
| 16. <i>m. brachioradialis (supinator longus)</i> – длинный супинатор | |

Мышцы, нервы и сосуды правой лопатки и плеча кошки - латеральная поверхность

Рис. 190

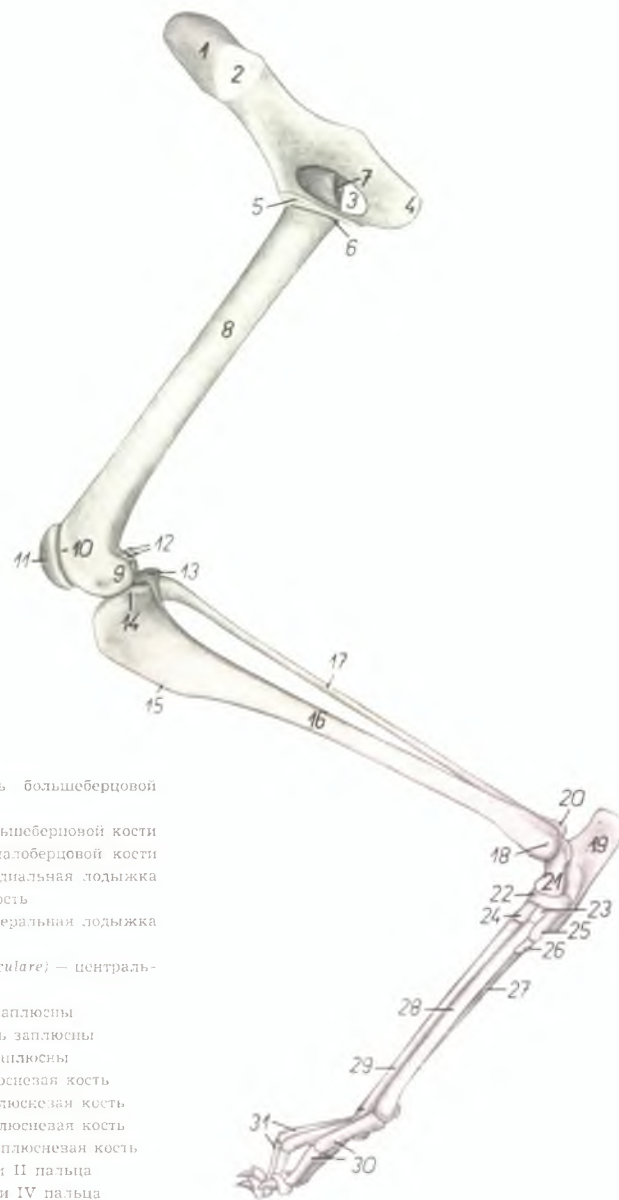


1. scapula — лопатка
2. *m. trapezius thoracis* — грудная часть трапецевидной мышцы
3. *m. trapezius cervicis* — шейная часть трапецевидной мышцы
4. *m. supraspinatus* — предостная мышца
5. *m. infraspinatus* — заостная мышца
6. *m. pars scapularis m. deltoidei (origo)* — лопаточная часть дельтовидной мышцы
7. *m. pars acromialis m. deltoidei* — акромиальная часть дельтовидной мышцы
8. *ramus a. et v. circumflexae scapulae* — ветвь окружной артерии и вены лопатки
9. *m. teres minor* — малая круглая мышца
10. *m. teres major* — большая круглая мышца

11. *m. omotransversarius (atlantooacromialis)* — атлантаоакромиальная мышца
12. *caput longum m. tricipitis brachii* — длинная головка трехглавой мышцы плеча
13. *caput mediale m. tricipitis brachii* — медиальная головка трехглавой мышцы плеча
14. *caput accessorium m. tricipitis brachii* — добавочная головка трехглавой мышцы плеча
15. *m. anconeus (parvus)* — локтевая мышца
16. *m. brachioradialis (supinator longus)* — длинный супинатор
17. *m. extensor carpi radialis* — лучевой разгибатель запястья
18. *m. extensor digitalis communis* — общий разгибатель пальцев
19. *m. extensor digitalis lateralis* — боковой разгибатель пальцев
20. *m. supinator (brevis)* — короткий супинатор
21. *m. extensor carpi ulnaris* — локтевой разгибатель запястья
22. *n. axillaris* — подмышечный нерв
23. *acromion* — акромион
24. *tuberculum majus humeri* — большой бугор плечевой кости
25. *m. pectoralis superficialis* — поверхностная грудная мышца
26. *m. brachiocephalicus (m. cleidobrachialis)* — плечеголовная мышца
27. *clavicula* — ключица
28. *m. biceps brachii* — двуглавая мышца плеча
29. *m. brachialis* — плечевая мышца
30. *n. radialis profundus* — глубокий лучевой нерв
31. *n. radialis superficialis, v. cephalica antebrachii* — поверхностный лучевой нерв, подкожная вена предплечья
32. *ramus dorsalis n. accessorii* — дорсальная ветвь добавочного нерва

Скелет правой тазовой конечности кошки – медиальная поверхность

Рис. 191

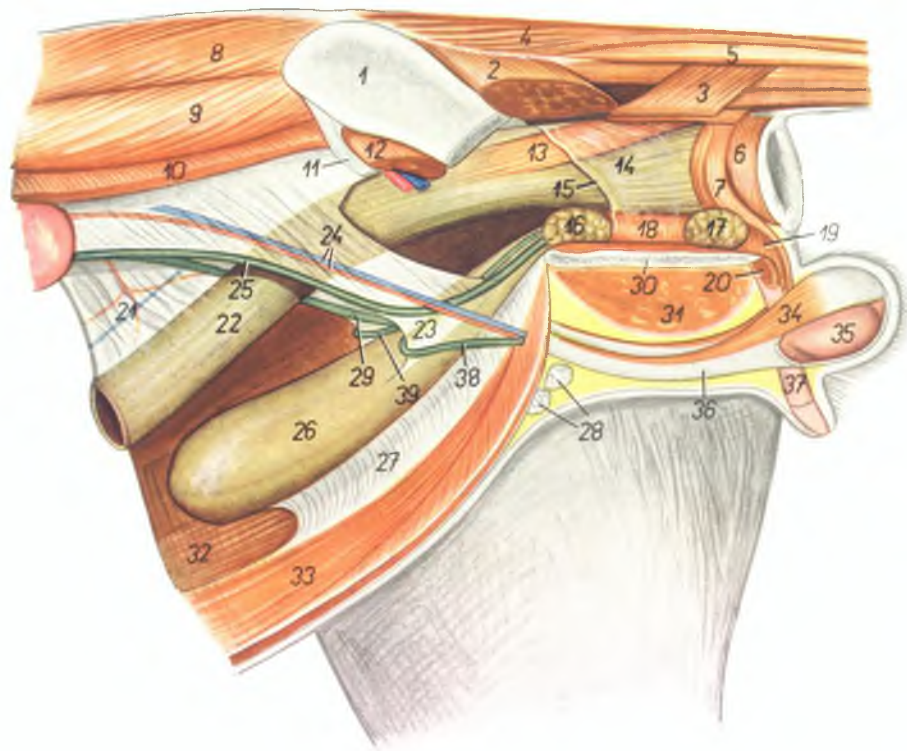


1. *ala ossis ilium* – крыло подвздошной кости
2. *facies auricularis* – ушковидная поверхность
3. *foramen obturatum* – запятое отверстие
4. *tuber ischiadicum* – седалищный бугор
5. *symphysis pelvis* – тазовое сращение
6. *trochanter minor femoris* – малый вертел бедренной кости
7. *fossa trochanterica* – вертлужная ямка
8. *corpus femoris* – тело бедренной кости
9. *condylus medialis femoris* – медиальный мыщелок бедренной кости
10. *crista medialis trochleae patellaris* – медиальный гребень блока для коленной чашки
11. *patella* – коленная чашка
12. *fabellae (ossa sesamoidea m. gastrocnemii, ossa Vesalii)* – сезамовидные кости икроножной мышцы
13. *condylus lateralis tibiae* – латеральный мыщелок большеберцовой кости
14. *condylus medialis tibiae* – медиальный мыщелок большеберцовой кости

15. *crista tibiae* – гребень большеберцовой кости
16. *corpus tibiae* – тело большеберцовой кости
17. *corpus fibulae* – тело малоберцовой кости
18. *malleolus medialis* – медиальная лодыжка
19. *calcaneus* – пяточная кость
20. *malleolus lateralis* – латеральная лодыжка
21. *talus* – таранная кость
22. *os tarsi centrale (os naviculare)* – центральная кость заплюсны
23. *os tarsale II.* – II кость заплюсны
24. *os tarsale III.* – III кость заплюсны
25. *os tarsale I.* – I кость заплюсны
26. *os metatarsale I.* – I плюсневая кость
27. *os metatarsale V.* – V плюсневая кость
28. *os metatarsale II.* – II плюсневая кость
29. *os metatarsale III.* – III плюсневая кость
30. *ossa digiti II.* – фаланги II пальца
31. *ossa digiti IV.* – фаланги IV пальца

Органы тазовой полости ко́та *in situ* - левая сторона. Левая тазовая конечность и левая половина таза удалены

Рис. 192



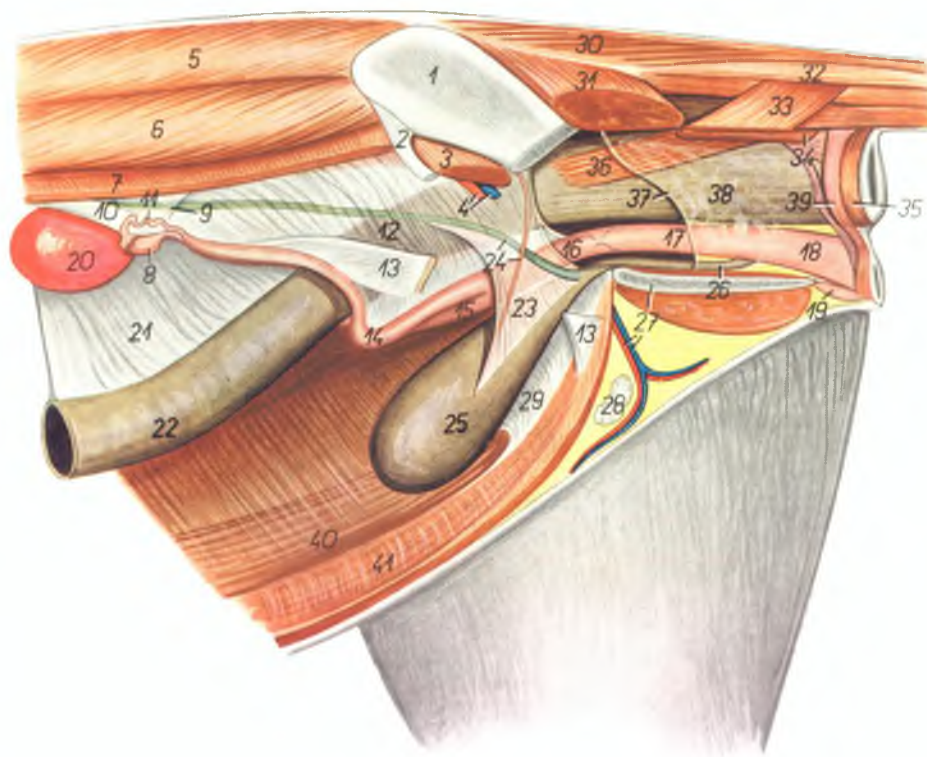
1. *ala ossis ilium* — крыло подвздошной кости
2. *m. gluteus superficialis* — поверхностная ягодичная мышца
3. *m. coccygeus lateralis* — латеральная хвостовая мышца
4. *m. sacrococcygeus dorsalis lateralis* — длинный подниматель хвоста
5. *m. intertransversarius caudae* — межпозвоночная мышца хвоста
6. *m. sphincter ani externus* — наружный сфинктер ануса
7. *m. retractor penis* — ретрактор полового члена

8. *m. longissimus dorsi* — длинейшая мышца спины
9. *m. iliocostalis lumborum* — подвздошнопоясничная мышца
10. *m. obliquus abdominis internus* — внутренняя косая брюшная мышца
11. *lig. inguinale* — паховая связка
12. *m. iliopsoas* — подвздошнопоясничная мышца
13. *m. rectococcygeus* — мышца прямой кишки и хвоста
14. *ampulla recti* — ампулла прямой кишки
15. *margo peritonei* — край брюшины

16. *prostate* — предстательная железа
17. *glandula bulbourethralis* — луковичная железа
18. *m. urethralis* — мочеполая мышца
19. *m. bulbocavernosus* — луковичнокавернозная мышца
20. *m. ischiocavernosus* — селачишкокавернозная мышца
21. *mesocolon* — брыжейка ободочной кишки
22. *colon descendens* — нисходящее колено ободочной кишки
23. *lig. vesicae laterale* — боковая связка мочевого пузыря
24. *a. et v. spermatica interna* — внутренняя семенная артерия и вена
25. *ureter sinister* — левый мочеточник
26. *vesica urinaria* — мочевой пузырь
27. *lig. medianum vesicae (lig. vesicoumbilicale)* — пулочнопупузырная связка
28. *lnn. inguinales superficiales* — поверхностные паховые лимфоузлы
29. *ureter dexter* — правый мочеточник
30. *symphysis pelvis* — тазовое сращение
31. *m. adductor femoris et m. gracilis* — аддуктор бедра и строимая мышца
32. *m. rectus abdominis dexter* — правая прямая брюшная мышца
33. *m. rectus abdominis sinister* — левая прямая брюшная мышца
34. *m. cremaster sinister* — левый кремастер
35. *testis* — семенник
36. *tunica vaginalis et funiculus spermaticus sinister* — влагалищная оболочка и левый семенной канатик
37. *corpus penis* — тело полового члена
38. *ductus deferens sinister* — левый семяпровод
39. *ductus deferens dexter* — правый семяпровод

Органы тазовой полости кошки *in situ* – левая сторона. Левая тазовая конечность и левая половина таза удалены

Рис. 193



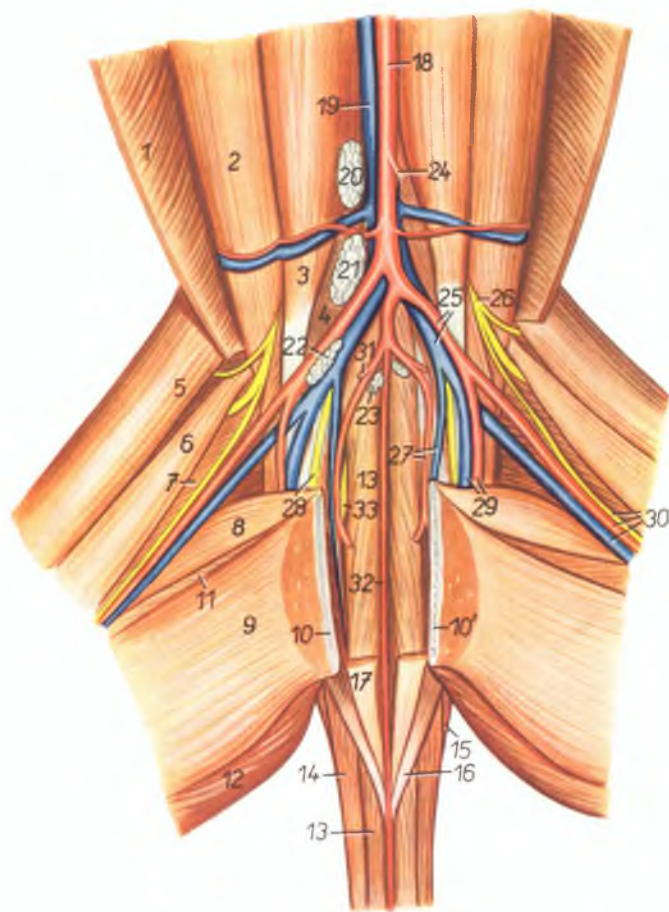
1. *ala ossis ilium* – крыло подвздошной кости
2. *lig. inguinale* – паховая связка
3. *m. iliopsoas* – подвздошнопаховая мышца
4. *a. et v. iliaca externa* – наружная подвздошная артерия и вена
5. *m. longissimus dorsi* – длинейшая мышца спины
6. *m. iliocostalis lumborum* – подвздошнопоясничная мышца
7. *m. obliquus abdominis internus (sinister)* – внутренняя косая брюшная мышца
8. *ovarium sinistrum* – левый яичник
9. *lig. ovarii proprium* – связка яичника
10. *mesovarium* – брыжейка яичника
11. *tuba uterina (oviductus)* – яйцепровод
12. *lig. latum uteri* – широкая маточная связка
13. *lig. teres uteri* – круглая связка матки
14. *cornu uteri sinistrum* – левый рог матки
15. *cornu uteri dextrum* – правый рог матки
16. *corpus uteri* – тело матки
17. *vagina* – влагалище
18. *vestibulum vaginae* – преддверие влагалища
19. *clitoris* – клитор
20. *ren sinister* – левая почка
21. *mesocolon* – брыжейка ободочной кишки
22. *colon descendens* – нисходящее колено ободочной кишки
23. *lig. vesicae laterale* – боковая связка мочевого пузыря
24. *a. umbilicalis* – пупочная артерия
25. *vesica urinaria* – мочевого пузыря
26. *urethra* – уретра
27. *a. et v. pudenda externa, symphysis pelvis* – наружная срамная артерия и вена, тазовое сращение
28. *lun. inguinales superficiales* – поверхностные паховые лимфоузлы

29. *lig. vesicae medianum (lig. vesicaumbilicale)* – пупочнопузырная связка
30. *m. sacrococcygeus dorsalis lateralis* – длинный подниматель хвоста
31. *m. glutaeus superficialis* – поверхностная ягодичная мышца
32. *m. intertransversarius caudae* – межпоперечная мышца хвоста
33. *m. coccygeus lateralis* – латеральная хвостовая мышца
34. *m. coccygeus medialis* – медиальная хвостовая мышца

35. *m. sphincter ani externus* – наружный сфинктер ануса
36. *m. rectococcygeus* – мышца прямой кишки и хвоста
37. *margo peritonei* – край брюшины
38. *ampulla recti* – ампулла прямой кишки
39. *portio cranialis m. sphincteris ani externi* – краниальная часть наружного сфинктера ануса
40. *m. rectus abdominis dexter* – правая прямая брюшная мышца
41. *m. rectus abdominis sinister* – левая прямая брюшная мышца

Мышцы, нервы и сосуды дорсальной стенки таза кошки - вентральная сторона

Рис. 194



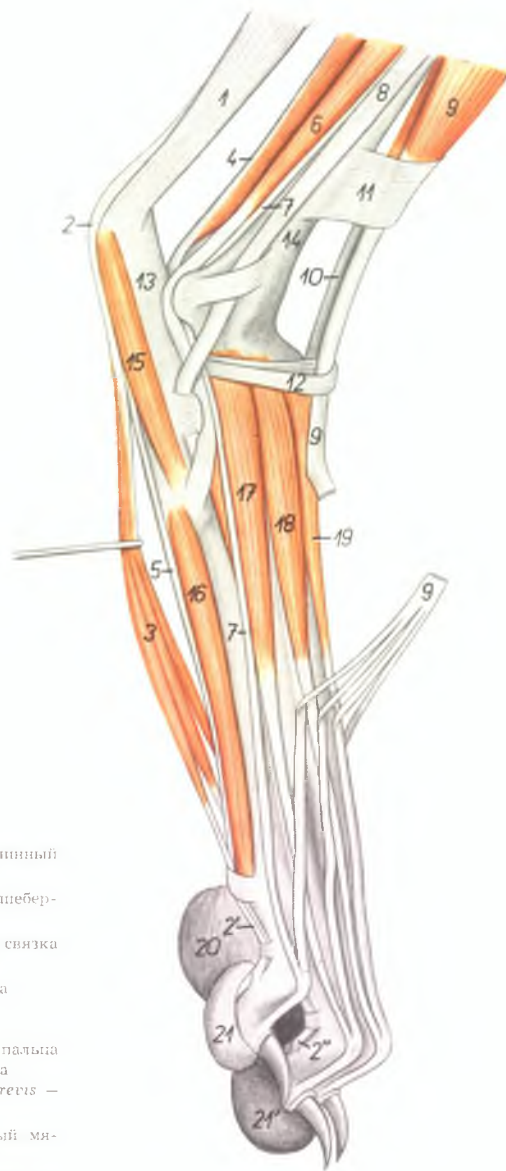
1. *m. obliquus abdominis internus* — внутренняя косая брюшная мышца
2. *m. psoas major* — большая поясничная мышца
3. *m. psoas minor* — малая поясничная мышца
4. *m. iliacus medialis* — медиальная подвздошная мышца
5. *venter cranialis m. sartorii* — краниальное брюшко портняжной мышцы

6. *venter caudalis m. sartorii* — каудальное брюшко портняжной мышцы
7. *m. vastus medialis* — медиальная широкая мышца
8. *m. pectineus* — гребешковая мышца
9. *m. gracilis* — стройная мышца
- 10., 10'. *symphysis pelvis* — тазовое сращение
11. *m. adductor femoris* — аддуктор бедра
12. *m. semimembranosus* — полуперепончатая мышца

13. *m. sacrococcygeus ventralis medialis* — короткий опускатель хвоста
14. *m. sacrococcygeus ventralis lateralis* — длинный опускатель хвоста
15. *m. coccygeus lateralis* — латеральная мышца хвоста
16. *m. coccygeus medialis* — медиальная мышца хвоста
17. *m. rectococcygeus* — мышца прямой кишки и хвоста
18. *aorta* — аорта
19. *v. cava caudalis* — каудальная полая вена
- 20., 21., 22. *l.n.n. iliaci mediales* — медиальные подвздошные лимфоузлы
23. *l.n. hypogastricus* — подчревный лимфоузел
24. *a. mesenterica caudalis* — каудальная брыжеечная артерия
25. *a. iliaca externa, v. iliaca communis* — наружная подвздошная артерия, общая подвздошная вена
26. *n. femoralis* — бедренный нерв
27. *a. et v. iliaca interna* — внутренняя подвздошная артерия и вена
28. *n. obturatorius* — запирательный нерв
29. *a. et v. profunda femoris* — глубокая бедренная артерия и вена
30. *a. et v. femoralis, n. saphenus* — бедренная артерия и вена, нерв сафенус
31. *a. umbilicalis* — пупочная артерия
32. *a. sacralis mediana* — средняя крестцовая артерия
33. *n. ischiadicus* — селатинный нерв

Мышцы лапы правой тазовой конечности кошки - латеральная поверхность

Рис. 195

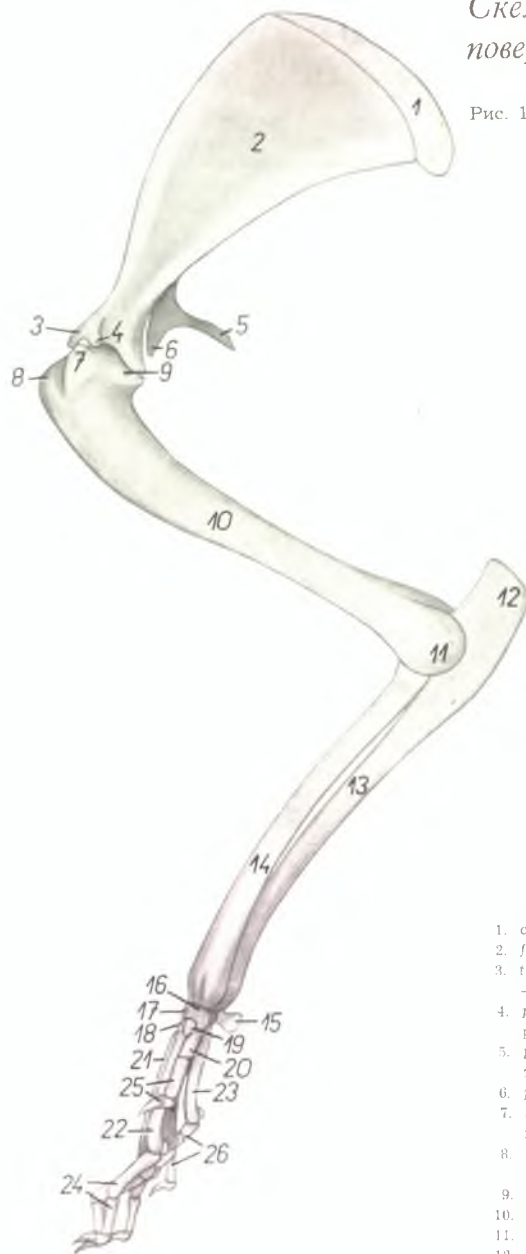


1. *tendo m. tricipitis surae (tendo Achilles)* — ахиллово сухожилие
- 2., 2', 2''. *tendo m. flexoris digitalis pedis superficialis* — сухожилие поверхностного сгибателя пальцев
3. *m. flexor digitalis pedis brevis* — короткий сгибатель пальцев
4. *m. flexor hallucis longus* — длинный сгибатель большого пальца
5. *tendo m. flexoris digitalis pedis profundus* — сухожилие глубокого сгибателя пальцев
6. *m. fibularis brevis* — короткая малоберцовая мышца
7. *m. extensor digitalis pedis lateralis* — боковой разгибатель пальцев
8. *tendo m. fibularis longi* — сухожилие длинной малоберцовой мышцы

9. *m. extensor digitalis pedis longus* — длинный разгибатель пальцев
10. *m. tibialis anterior* — передняя большеберцовая мышца
11. *lig. transversum cruris* — поперечная связка голени
12. *lig. cruciatum* — крестовидная связка
13. *calcaneus* — пяточная кость
14. *tibia* — большеберцовая кость
15. *m. abductor digiti V.* — абдуктор V пальца
16. *m. interossea* — межкостная мышца
- 17., 18., 19. *m. extensor digitalis pedis brevis* — короткие разгибатели пальцев
20. *pulvinus metatarsalis* — заплюсневый мякиш
- 21., 21'. *pulvini digitales* — пальцевые мякиши

Скелет правой грудной конечности кролика - медиальная поверхность

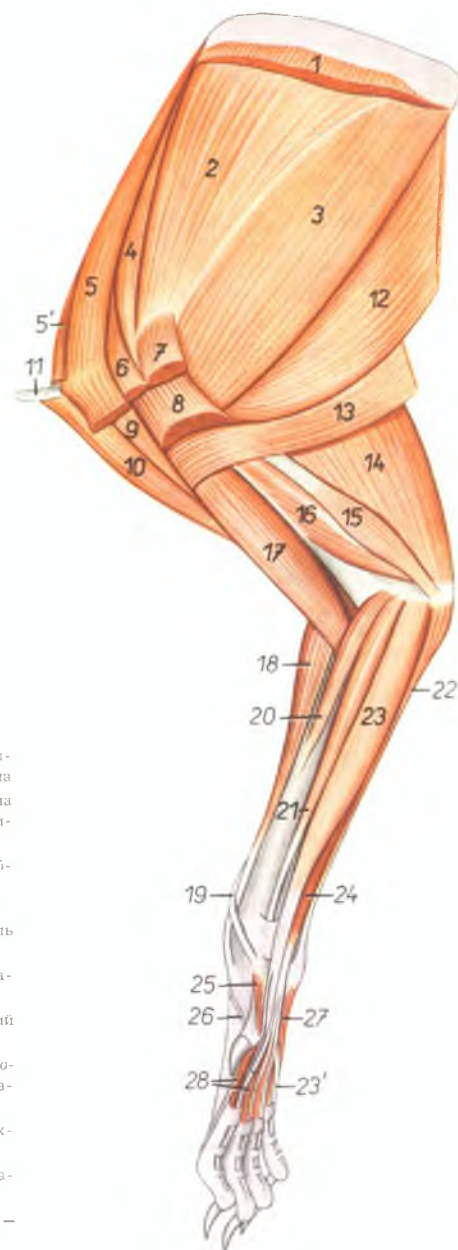
Рис. 196



- | | |
|---|--|
| 1. cartilago scapulae — лопаточный хрящ | 14. corpus radii — тело лучевой кости |
| 2. fossa subscapularis — подлопаточная ямка | 15. os carpi accessorium — добавочная кость запястья |
| 3. tuberculum supraglenoidale (tuber scapulae) — бугор лопатки | 16. os carpi radiale (os scaphoideum) — лучевая кость запястья |
| 4. processus coracoideus — кораконидный отросток | 17. os carpi intermedium (os lunatum) промежуточная кость запястья |
| 5. processus suprahumeralis (metaacromion) — заднеакромияльный отросток | 18. os carpale II. (os trapezoideum) — II кость запястья |
| 6. processus hamatus (acromion) — акромион | 19. os carpale I. (os trapezium) — I кость запястья |
| 7. tuberculum minus humeri — малый бугор плечевой кости | 20. os metacarpale I. — I пястная кость |
| 8. tuberculum majus humeri — большой бугор плечевой кости | 21. os metacarpale III. — III пястная кость |
| 9. caput humeri — головка плечевой кости | 22. os metacarpale II. — II пястная кость |
| 10. corpus humeri — тело плечевой кости | 23. os metacarpale V. — V пястная кость |
| 11. trochlea humeri — блок плечевой кости | 24. ossa digiti II. — фаланги II пальца |
| 12. olecranon — локтевой отросток | 25. ossa digiti I. — фаланги I пальца |
| 13. corpus ulnae — тело локтевой кости | 26. ossa digiti V. — фаланги V пальца |

Мышцы правой грудной конечности кролика - медиальная поверхность

Рис. 197

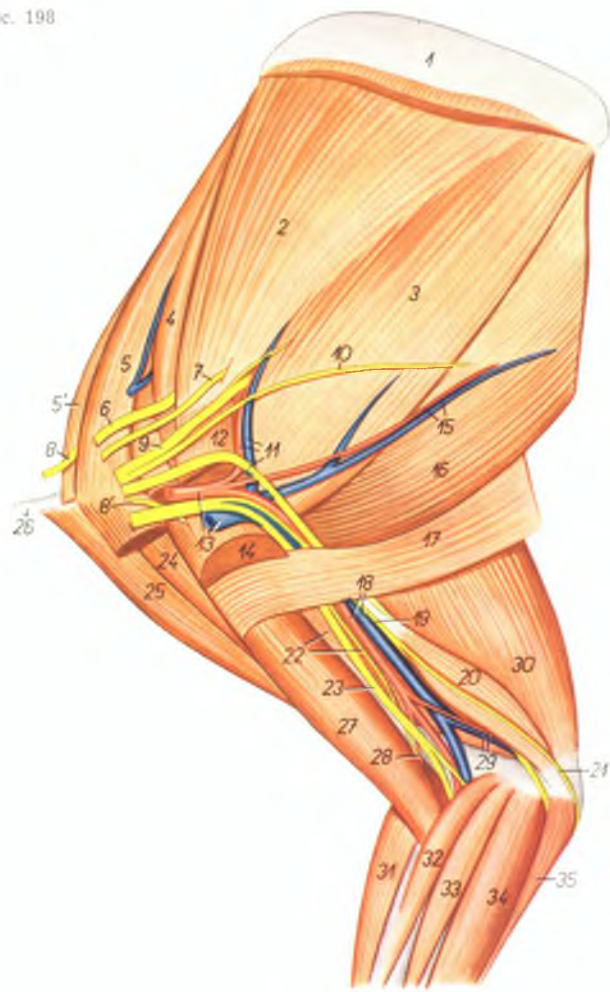


1. *m. serratus ventralis* — вентральная зубчатая мышца
2. *m. subscapularis* — подлопаточная мышца
3. *m. teres major* — большая круглая мышца
4. *m. supraspinatus* — предостная мышца
5. *m. pectoralis minor* — малая грудная мышца
- 5'. *m. pectoralis minor profundus* — малая глубокая грудная мышца
6. *m. pectoralis quartus* — предлопаточная часть глубокой грудной мышцы
7. *m. pectoralis major* — большая грудная мышца
8. *m. pectoralis superficialis* — поверхностная грудная мышца
9. *pars scapularis m. deltoidei* — лопаточная часть дельтовидной мышцы
10. *pars clavicularis m. deltoidei* — ключичная часть дельтовидной мышцы
11. *clavicula* — ключица
12. *m. latissimus dorsi* — широчайшая мышца спины
13. *m. cutaneus maximus* — большая кожная мышца
14. *caput longum m. tricipitis brachii* — длинная головка трехглавой мышцы плеча
15. *caput accessorium m. tricipitis brachii* — добавочная головка трехглавой мышцы плеча

16. *caput mediale m. tricipitis brachii* — медиальная головка трехглавой мышцы плеча
17. *m. biceps brachii* — двуглавая мышца плеча
18. *m. extensor carpi radialis* — лучевой разгибатель запястья
19. *m. abductor pollicis longus* — длинный абдуктор большого пальца
20. *m. pronator teres* — круглый пронатор
21. *m. flexor carpi radialis* — лучевой сгибатель запястья
22. *m. flexor carpi ulnaris* — локтевой сгибатель запястья
23. *m. flexor digitalis profundus* — глубокий сгибатель пальцев
- 23'. *ramus digitalis V. m. flexoris digitalis profundus* — ветвь к V пальцу глубокого сгибателя пальцев
24. *m. flexor digitalis superficialis* — поверхностный сгибатель пальцев
25. *m. flexor pollicis brevis* — короткий сгибатель I пальца
26. *m. extensor digiti I. et II. (ramus digiti I.)* — разгибатель I и II пальцев
27. *m. abductor digiti V.* — абдуктор V пальца
28. *mm. interossei* — межкостные мышцы

Мышцы, нервы и сосуды лопатки и плеча правой конечности кролика - медиальная поверхность

Рис. 198



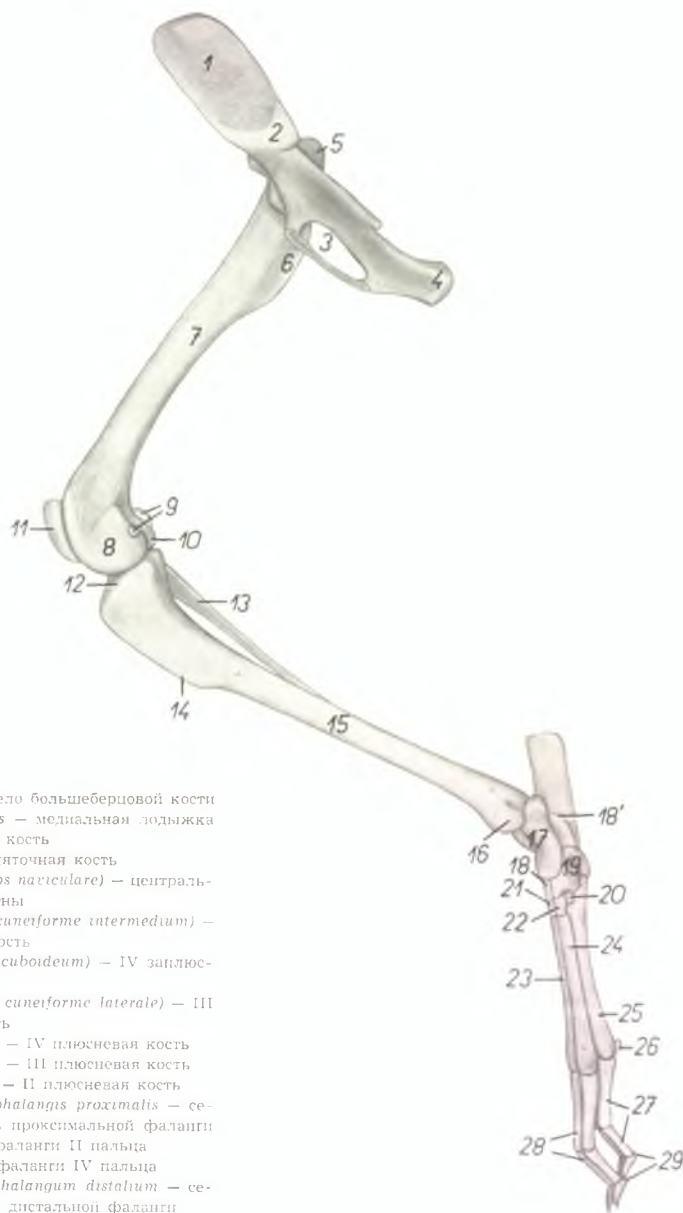
1. *cartilago scapulae* — лопаточный хрящ
2. *m. subscapularis* — подлопаточная мышца
3. *m. teres major* — большая круглая мышца
4. *m. supraspinatus* — предостная мышца
5. *m. pectoralis minor* — малая грудная мышца
- 5'. *m. pectoralis minor profundus* — малая глубокая грудная мышца
6. *n. suprascapularis* — предлопаточный нерв

7. *n. subscapularis* — подлопаточный нерв
- 8, 8'. *nn. pectorales craniales* — краниальные грудные нервы
9. *n. axillaris* — подмышечный нерв
10. *n. thoracodorsalis* — дорсальный грудной нерв
11. *a. et v. subscapularis, n. radialis* — подлопаточная артерия и вена; лучевой нерв

12. *m. pectoralis major* — большая грудная мышца
13. *a. et v. axillaris* — подмышечная артерия и вена
14. *m. pectoralis superficialis* — поверхностная грудная мышца
15. *a. et v. thoracodorsalis* — дорсальная грудная артерия и вена
16. *m. latissimus dorsi* — широчайшая мышца спины
17. *m. cutaneus maximus* — большая кожная мышца
18. *a. et v. brachialis* — плечевая артерия и вена
19. *n. ulnaris* — локтевой нерв
20. *caput accessorium m. tricipitis brachii* — добавочная головка трехглавой мышцы плеча
21. *n. cutaneus antebrachii volaris* — кожный волярный нерв предплечья
22. *caput mediale m. tricipitis brachii, n. musculocutaneus* — медиальная головка трехглавой мышцы плеча, мышечнокожный нерв
23. *n. medianus* — срединный нерв
24. *pars scapularis m. deltoidei* — лопаточная часть дельтовидной мышцы
25. *pars clavicularis m. deltoidei* — ключичная часть дельтовидной мышцы
26. *clavicula* — ключица
27. *m. biceps brachii* — двуглавая мышца плеча
28. *a. collateralis radialis* — коллатеральная лучевая артерия
29. *a. et v. collateralis ulnaris* — коллатеральная локтевая артерия и вена
30. *caput longum m. tricipitis brachii* — длинная головка трехглавой мышцы плеча
31. *m. extensor carpi radialis* — лучевой разгибатель запястья
32. *m. pronator teres* — круглый пронатор
33. *m. flexor carpi radialis* — лучевой сгибатель запястья
34. *m. flexor digitalis profundus* — глубокий сгибатель пальцев
35. *m. flexor carpi ulnaris* — локтевой сгибатель запястья

Скелет правой тазовой конечности кролика - медиальная поверхность

Рис. 199

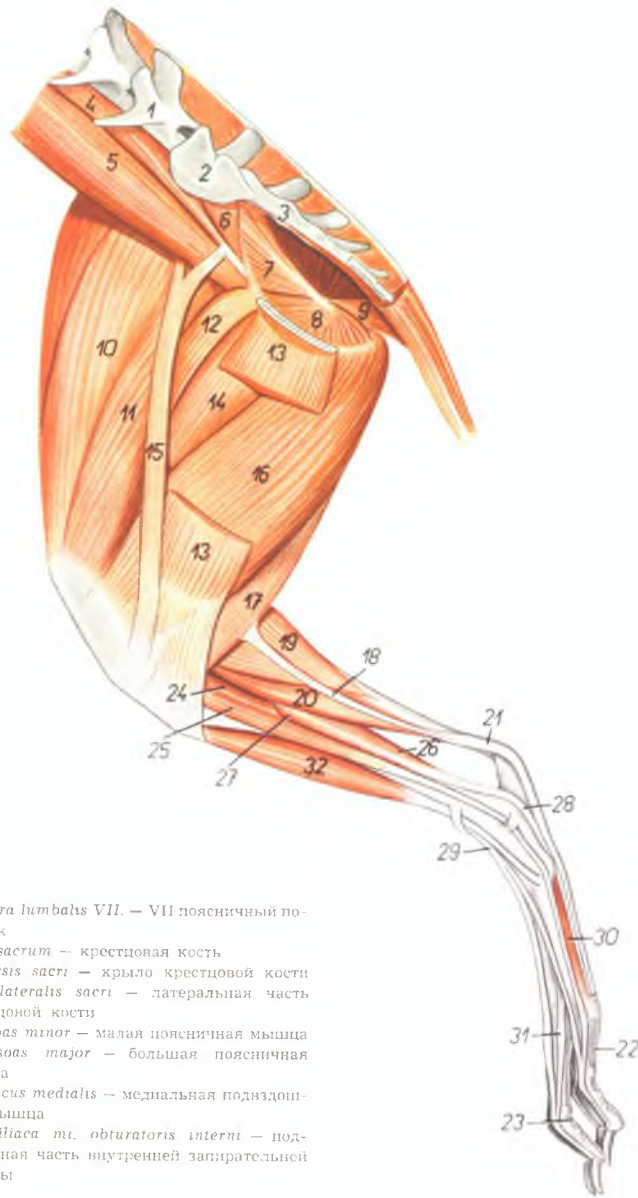


1. *ala ossis ilium* — крыло подвздошной кости
2. *facies auricularis* — ушковая поверхность
3. *foramen obturatum* — запирное отверстие
4. *tuber ischiadicum* — седалищный бугор
5. *trochanter major* — большой вертел
6. *trochanter minor* — малый вертел
7. *corpus femoris* — тело бедренной кости
8. *condylus medialis femoris* — медиальный мыщелок бедра
9. *jabellae (ossa sesamoidea m. gastrocnemii, ossa Vesalii)* — сезамовидные кости икроножной мышцы
10. *condylus lateralis femoris* — латеральный мыщелок бедра
11. *patella* — коленная чашка
12. *condylus medialis tibiae* — медиальный мыщелок большеберцовой кости
13. *fibula* — малоберцовая кость
14. *crista tibiae* — гребень большеберцовой кости

15. *corpus tibiae* — тело большеберцовой кости
16. *malleolus medialis* — медиальная лодыжка
17. *talus* — таранная кость
- 18., 18'. *calcaneus* — пяточная кость
19. *os tarsi centrale (os naviculare)* — центральная кость заплюсны
20. *os tarsale II. (os cuneiforme intermedium)* — II заплюсневая кость
21. *os tarsale IV. (os cuboideum)* — IV заплюсневая кость
22. *os tarsale III. (os cuneiforme laterale)* — III заплюсневая кость
23. *os metatarsale IV.* — IV плюсневая кость
24. *os metatarsale III.* — III плюсневая кость
25. *os metatarsale II.* — II плюсневая кость
26. *os sesamoideum phalangis proximalis* — сезамовидная кость проксимальной фаланги
27. *ossa digiti II.* — фаланги II пальца
28. *ossa digiti IV.* — фаланги IV пальца
29. *ossa sesamoidea phalangum distalium* — сезамовидная кость дистальной фаланги

Мышцы правой тазовой конечности кролика - медиальная поверхность

Рис. 200



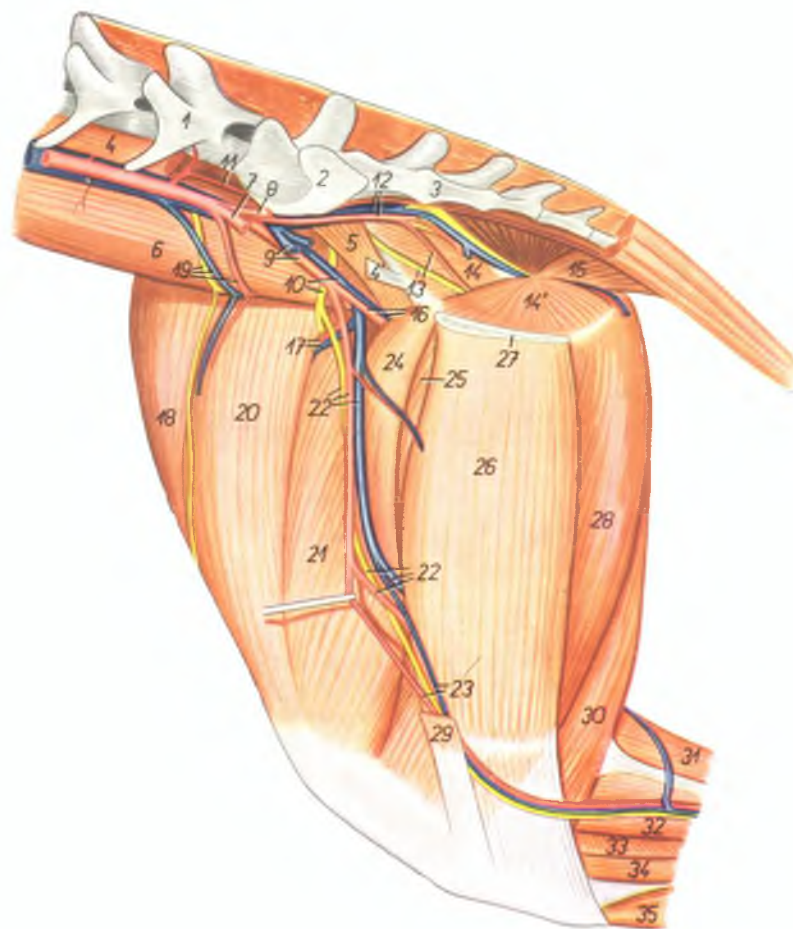
1. *vertebra lumbalis VII.* — VII поясничный позвонок
2. *os sacrum* — крестцовая кость
3. *ala ossis sacri* — крыло крестцовой кости
4. *pars lateralis sacri* — латеральная часть крестцовой кости
5. *m. psoas minor* — малая поясничная мышца
6. *m. psoas major* — большая поясничная мышца
7. *m. iliacus medialis* — медиальная подвздошная мышца
8. *pars iliaca m. obturatoris interni* — подвздошная часть внутренней запирающей мышцы

8. *pars ischiopubica m. obturatoris interni* — седалищнолонная часть внутренней запирающей мышцы
9. *m. coccygeus* — хвостовая мышца
10. *m. rectus femoris* — прямая мышца бедра
11. *m. vastus medialis* — медиальная широкая мышца
12. *m. pectineus* — гребешковая мышца
13. *m. gracilis* — стройная мышца
14. *m. adductor femoris* — аддуктор бедра
15. *m. sartorius* — портняжная мышца
16. *m. semimembranosus* — полуперепончатая мышца
17. *m. semitendinosus* — полусухожильная мышца
18. *tendo calcaneus m. semitendinosi* — пяточное сухожилие полусухожильной мышцы
19. *m. gastrocnemius* — икроножная мышца
20. *m. flexor digitalis pedis superficialis* — поверхностный сгибатель пальцев
21. *tendo m. flexoris digitalis pedis superficialis* — сухожилие поверхностного сгибателя пальцев
22. *ramus digiti II. m. flexoris digitalis pedis superficialis* — ветвь поверхностного сгибателя пальцев к II пальцу
23. *ramus digiti III. m. flexoris digitalis pedis superficialis* — ветвь поверхностного сгибателя пальцев к III пальцу
24. *m. popliteus* — подколенная мышца
25. *m. extensor digiti II. pedis proprius (s. m. extensor hallucis longus)* — разгибатель II пальца
26. *m. tibialis posterior* — задняя большеберцовая мышца
27. *m. flexor hallucis longus* — длинный сгибатель большого пальца
28. *tendo m. flexoris digitalis pedis profundus* — сухожилие глубокого сгибателя пальцев
29. *m. extensor digitalis pedis longus* — длинный разгибатель пальцев
30. *m. interosseus II.* — II межкостная мышца
31. *ramus collateralis digiti III. m. interossei* — коллатеральная ветвь межкостной мышцы к III пальцу
32. *m. tibialis anterior* — передняя большеберцовая мышца

Мышцы, нервы и сосуды таза и бедра правой тазовой конечности кролика - медиальная поверхность

Рис. 201

1. *vertebra lumbalis VII.* — VII поясничный позвонок
2. *ala ossis sacri* — крыло крестцовой кости
3. *pars lateralis sacri* — латеральная часть крестцовой кости
- 4, 4'. *m. psoas minor* — малая поясничная мышца
5. *m. iliacus medialis* — медиальная подвздошная мышца
6. *m. psoas major* — большая поясничная мышца
7. *a. iliaca externa sinistra* — левая наружная подвздошная артерия
8. *a. iliaca interna sinistra* — левая внутренняя подвздошная артерия
9. *v. iliaca externa sinistra, a. iliaca externa dextra* — левая наружная подвздошная вена, правая наружная подвздошная артерия
10. *n. femoralis, v. iliaca externa dextra* — бедренный нерв, правая наружная подвздошная вена
11. *a. sacralis mediana* — средняя крестцовая артерия
12. *a. et v. iliaca interna dextra* — правая внутренняя подвздошная артерия и вена
13. *n. obturatorius, a. obturatoria* — запирательный нерв, запирательная артерия
14. *pars iliaca m. obturatoris interni* — подвздошная часть внутренней запирательной мышцы
- 14'. *pars ischiopubica m. obturatoris interni* — седалищнопубическая часть внутренней запирательной мышцы
15. *m. coccygeus* — хвостовая мышца
16. *a. et v. profunda femoris* — глубокая бедренная артерия и вена
17. *a. et v. femoris cranialis* — краниальная бедренная артерия и вена
18. *m. tensor fasciae latae* — напрягатель широкой фасции
19. *n. cutaneus femoris lateralis, a. et v. circumflexa ilium profunda* — кожный латеральный нерв бедра, окружающая глубокая подвздошная артерия и вена
20. *m. rectus femoris* — прямая мышца бедра
21. *m. vastus medialis* — медиальная широкая мышца
22. *a. et v. femoralis, n. saphenus* — бедренная артерия и вена, нерв сафенус
23. *a. et v. saphena* — артерия и вена сафена

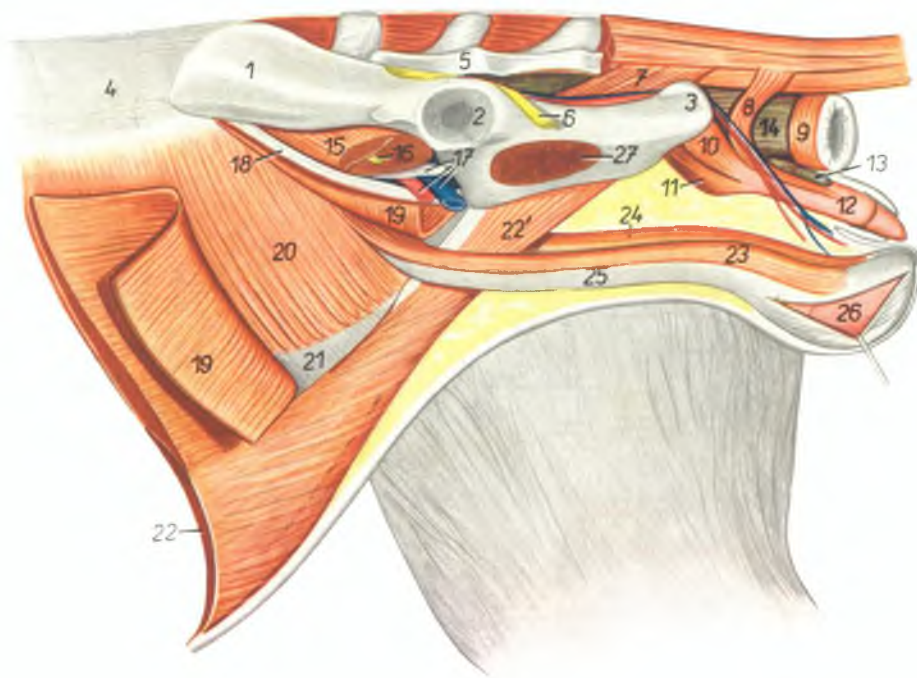


24. *m. pectineus* — гребешковая мышца
25. *m. adductor femoris* — аддуктор бедра
26. *m. gracilis* — стройная мышца
27. *symphysis pelvis* — тазовое сращение
28. *m. semimembranosus* — полуперепончатая мышца
29. *m. sartorius* — портняжная мышца
30. *m. semitendinosus* — полусухожильная мышца

31. *m. gastrocnemius* — икроножная мышца
32. *m. flexor digitalis pedis superficialis* — поверхностный сгибатель пальцев
33. *m. popliteus* — подколенная мышца
34. *m. extensor digiti II, pedis proprius (s. m. extensor hallucis longus)* — разгибатель II пальца
35. *m. tibialis anterior* — передняя большеберцовая мышца

Наружные половые органы кролика - левая сторона. Левая конечность отделена от таза

Рис. 202



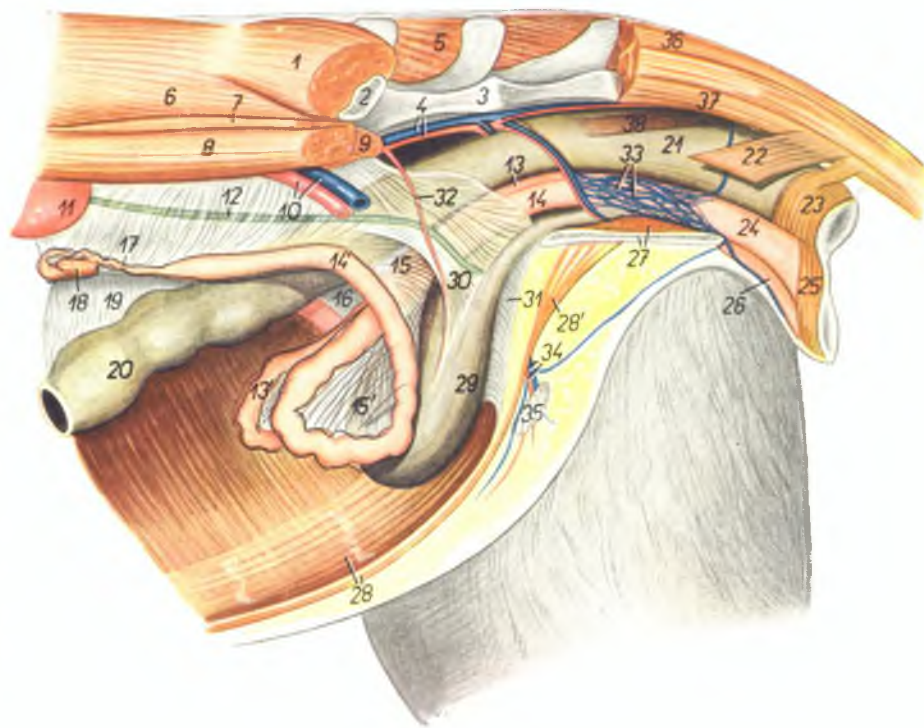
1. *ala ossis ilium* — крыло подвздошной кости
2. *acetabulum* — суставная впадина
3. *tuber ischiadicum* — седалищный бугор
4. *fascia lumbodorsalis* — поясничноспинная фасция
5. *os sacrum* — крестцовая кость
6. *n. ischiadicus* — седалищный нерв
7. *m. coccygeus* — хвостовая мышца
8. *m. retractor penis* — ретрактор полового члена
9. *m. sphincter ani externus* — наружный сфинктер ануса
10. *m. bulbocavernosus* — луковичнокавернозная мышца
11. *m. ischioavernosus* — седалищнокавернозная мышца

12. *penis* — половой член
13. *glandula praepucialis* — препуциальная железа
14. *ampulla recti* — ампулла прямой кишки
15. *m. iliopsoas* — подвздошнопоясничная мышца
16. *n. femoralis* — бедренный нерв
17. *m. psoas minor, a et v. iliaca externa* — малая поясничная мышца, наружная подвздошная артерия и вена
18. *lig. inguinale* — паховая связка
19. *m. obliquus abdominis externus* — наружная косая брюшная мышца
20. *m. obliquus abdominis internus* — внутренняя косая брюшная мышца

21. *aponeurosis m. obliqui abdomini interni* — апоневроз внутренней косой брюшной мышцы
22. *m. rectus abdominis* — прямая брюшная мышца
- 22'. *insertio m. recti abdominis* — закрепление прямой брюшной мышцы
23. *m. cremaster sinister* — левый кремастер
24. *m. cremaster dexter* — правый кремастер
25. *processus vaginalis et funiculus spermaticus sinister* — влагалищный отросток и левый семенной канатик
26. *testis* — семенник
27. *m. obturator internus* — внутренняя запирающая мышца

Органы тазовой полости крольчихи *in situ* – левая сторона. Левая тазовая конечность удалена

Рис. 203



1. *m. gluteus medius* – средняя ягодичная мышца
2. *os ilium* – подвздошная кость
3. *os sacrum* – крестцовая кость
4. *a. et v. iliaca interna sinistra* – левая внутренняя подвздошная артерия и вена
5. *m. gluteus superficialis (dexter)* – правая поверхностная ягодичная мышца
6. *m. longissimus dorsi* – длинейшая мышца спины
7. *m. quadratus lumborum* – квадратная поясничная мышца
8. *m. psoas major* – большая поясничная мышца
9. *m. psoas minor* – малая поясничная мышца
10. *a. et v. iliaca externa sinistra* – левая наружная подвздошная артерия и вена
11. *ren sinister* – левая почка
12. *ureter* – мочеточник
- 13, 13'. *uterus dexter* – правая матка
- 14, 14'. *uterus sinister* – левая матка
- 15, 15'. *lig. latum uteri sinistrum* – левая широкая маточная связка
16. *lig. latum uteri dextrum* – правая широкая маточная связка
17. *oviductus (tuba uterina)* – яйцепровод
18. *ovarium* – яичник
19. *mesocolon* – брыжейка ободочной кишки
20. *colon descendens* – нисходящее колено ободочной кишки
21. *intestinum rectum (ampulla)* – ампула прямой кишки
22. *m. coccygeus* – хвостовая мышца
23. *m. sphincter ani externus* – наружный сфинктер ануса
24. *vestibulum vaginae* – преддверие влагалища
25. *m. constrictor vulvae* – констриктор вульвы

26. *clitoris* – клитор
27. *m. obturator internus, symphysis pelvis* – внутренняя запирательная мышца, тазовое сращение
28. *m. rectus abdominis* – прямая брюшная мышца
- 28'. *insertio m. recti abdominis* – каудальный конец прямой брюшной мышцы
29. *vesica urinaria* – мочевой пузырь
30. *lig. vesicae laterale* – боковая связка мочевого пузыря
31. *lig. vesicae medianum (lig. vesicoumbilicale)* – пузырнопупочная связка

32. *a. umbilicalis* – пупочная артерия
33. *plexus venosus vaginae* – венозное сплетение влагалища
34. *a. et v. pudenda externa* – наружная срамная артерия и вена
35. *ln. inguinalis superficialis* – поверхностный паховый лимфоузел
36. *m. sacrococcygeus dorsalis lateralis* – длинный полнзиматель хвоста
37. *m. sacrococcygeus ventralis lateralis* – длинный опускатель хвоста
38. *m. rectococcygeus* – мышца прямой кишки и хвоста